Saisir l'utérus à droite, et à gauche sur les lèvres de la section longitudinale, par deux nouvelles pinces à griffes et l'attirer en bas (fig. 1292) ; un nouveau coup de ciseaux prolonge la section et deux autres pinces saisissent l'organe aussi haut que possible. Enlever les deux pinces immédiatement sous-jacentes pour les appliquer plus haut.

Prolonger la section jusque sur le fond de l'utérus s'il le faut, pour en obtenir l'extraction (fig. 1293). Le plus souvent, si la vulve n'est pas trop étroite et si l'utérus ne se montre que doublé de volume, le renversement progressif se fait sans difficulté et sans qu'il soit nécessaire de prolonger très haut sur le corps la section longitudinale.

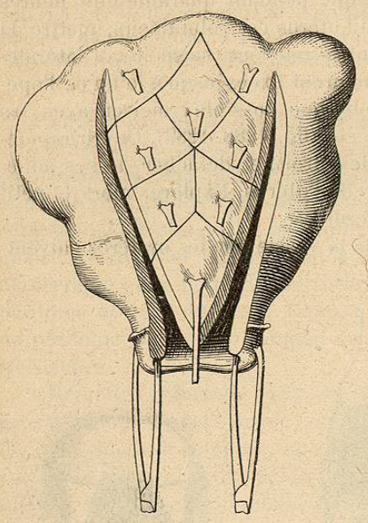

Fig. 1294. — Hystérectomie vaginale. Section en V de la face utérine antérieure.

S'agit-il d'un utérus énorme, de fibromes multiples, le procédé ne diffère pas dans ses grandes lignes : l'utérus abaissé, les culs-de-sac péritonéaux largement ouverts, inciser le col, — latéralement tenu par ses deux pinces, — en long sur sa face antérieure et le saisir plus haut sur les lèvres de la section avec deux nouvelles pinces. On peut alors choisir entre deux méthodes : enlever de chaque côté de la section longitudinale des fragments de tissu aussi gros que possible, ou ce qui est plus rapide, sectionner le corps de l'utérus en V sur sa face antérieure, en ménageant les parties latérales de l'organe. Dans la plupart des cas, il est à peine nécessaire de réséquer deux ou trois fragments de la tumeur (fig. 1294) ; en abaissant successivement soit le V médian, soit les lambeaux latéraux de l'utérus, il arrive souvent qu'on enlève en entier et en peu de temps une tumeur très volumineuse, de 10 à 12 centimètres de diamètre.

On peut opérer dans bien des cas presque sans écarteur : l'index droit, introduit par le cul-de-sac antérieur dans le péritoine, sert à guider la tumeur pendant qu'elle est abaissée par des tractions méthodiques.

Quelquefois, on est obligé d'abandonner le cul-de-sac antérieur pour attaquer par le postérieur un fibrome sous-péritonéal enclavé. On ne pratique alors toujours que la section médiane partielle de l'utérus, et, au moment où le fond apparaît, ce dernier se trouve encore relié au col, auquel demeurent fixées les deux premières pinces.

Lorsque l'utérus est hors de la vulve, il n'a été fait encore aucune hémostase.

Détacher avec les doigts, s'il y a lieu, et attirer, aussi bas que possible,



avec des pinces à anneaux, les annexes altérées ou non, (fig. 1295) et appliquer les pinces de Doyen à mors élastiques (fig. 1296), en commençant, à

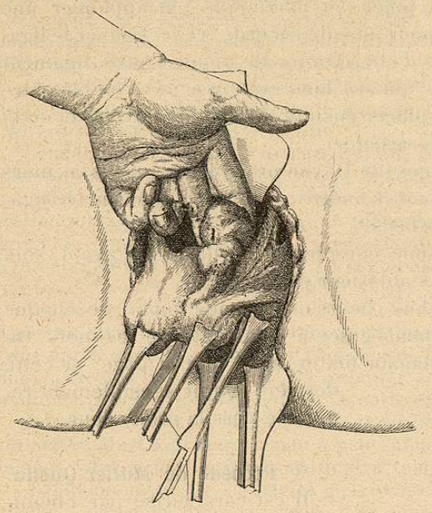

Fig. 1295. — Hystérectomie vaginale. Dégagement des annexes (J.-L. Faure).

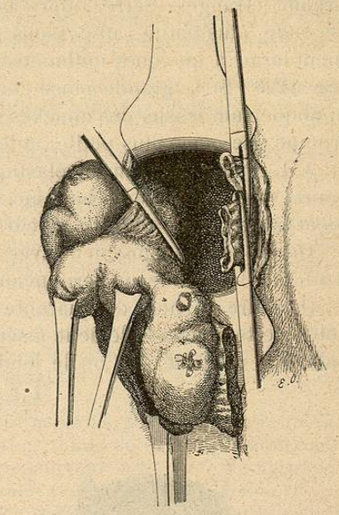

Fig. 1296. — Hystérectomie vaginale. Section du ligament large gauche. Pincement du ligament large droit.

moins d'indications contraires, par le ligament large du côté gauche. Ce ligament étant saisi à l'aide de la main gauche, au delà des annexes, introduire



Fig. 1297. — Pincement du ligament large à l'aide de deux clamps dont les becs se croisent.

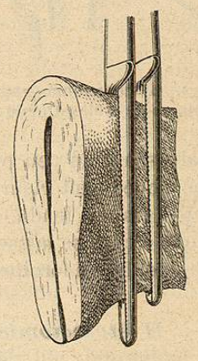

Fig. 1298. — Pincement du ligament large à l'aide de deux clamps juxtaposés.

une première pince presque verticalement, une des branches en avant, l'autre en arrière, et la fermer modérément, de façon à s'assurer par le contact

direct de ses extrémités avec l'index gauche, au niveau du cul-de-sac postérieur, que rien ne lui échappe et que, par contre, elle ne saisit aucun organe étranger. Serrer alors la pince au maximum ; en appliquer une seconde, plus petite, au-dessous pour plus de sécurité, et sectionner le ligament large à quelques millimètres d'elle. Traiter de même l'autre ligament (fig. 1298). Si la grande pince, ce qui est bien rare, n'a pu d'emblée être appliquée au-dessus des annexes, placer ensuite au delà de l'ovaire et de la trompe une pince plus petite, et les réséquer.

J.-L. Faure aux pinces élastiques de Doyen préfère des pinces à mors courts placées l'une de haut en bas et l'autre de bas en haut sur le ligament large et se croisant par leurs becs.

On fait le tamponnement avec une compresse stérilisée, en ayant soin d'adosser les lambeaux péritonéaux antérieur et postérieur.

On retire au bout de quarante-huit heures la grande pince de chaque côté ; cette pince se détache aisément, grâce à l'élasticité de ses mors. On enlève la petite le soir ou le lendemain matin, ainsi que la gaze, si cette dernière paraît sensiblement remontée vers la profondeur.

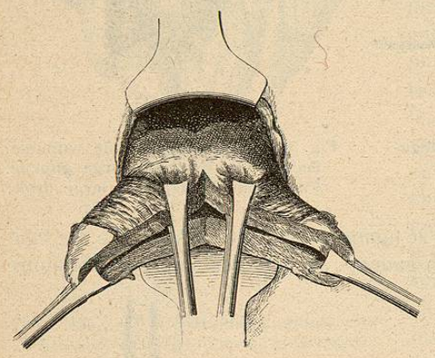

Fig. 1299. — Hystérectomie vaginale. Hémisection médiane de Müller-Quénu (J.-L. Faure).

**3° Procédé de Muller-Quénu.** — Il est caractérisé par l'hémisection complète de l'utérus.

Le col est saisi latéralement avec deux fortes pinces, le vagin incisé circulairement, le col isolé en avant et en arrière, puis le cul-de-sac péritonéal postérieur ouvert.

On fend alors de bas en haut l'utérus sur la ligne médiane du col vers le corps. On reporte les pinces à traction un peu plus haut et abaissant un peu plus l'utérus, on continue l'hémisection. Le cul-de-sac péritonéal antérieur s'abaisse, est ouvert d'un coup de ciseaux et l'utérus, par étapes, fendu complètement en deux valves (fig. 1299).

Chacune d'elles se laisse facilement attirer hors de la vulve et le ligament large est ainsi lié ou forcipressé.

### B. — *Hystérectomies par hémostase première ascendante, extraction dernière.*

**1° Procédé de Péan.** — Il est caractérisé par l'hémostase progressive et le morcellement de l'utérus exécutés de bas en haut.

La femme étant placée dans la position dorso-sacrée — la vulve étant maintenue béante par des écarteurs coudés et le col solidement saisi par une pince de Museux, — inciser la muqueuse vaginale comme dans toute hystérectomie,



libérer le col aussi haut que possible par voie de décollement et procéder au morcellement. Celui-ci se fait progressivement par étapes successives, et chacune de ces étapes comporte quatre manœuvres spéciales : 1° *la libération des faces antérieure et postérieure de l'utérus ;* 2° *la section des ligaments larges ;* 3° *la division en deux valves de la portion d'utérus libérée par les deux manœuvres précédentes :* 4° *l'excision des deux valves ainsi obtenues.*

Libérer les faces antérieure et postérieure de l'utérus par le décollement juxta-utérin, à l'aide de l'extrémité mousse du long écarteur de Péan qu'on manœuvre à la manière d'une rugine.

Pendant que les deux écarteurs qui ont été introduits contre les deux faces antérieure et postérieure de l'utérus soit par décollement sous-péritonéal, soit par effraction des collections purulentes juxta-utérines, soit encore par pénétration intra-péritonéale, restent en place pour protéger la vessie et le rectum, saisir de chaque côté dans une pince-clamp à mors parallèles la portion des ligaments larges correspondant au segment utérin rendu accessible et visible par les écarteurs, puis la sectionner au ras de l'utérus.

Diviser en deux valves, l'une antérieure, l'autre postérieure, le segment d'utérus ainsi isolé par la section partielle des ligaments larges et les exciser l'une après l'autre, après avoir pris soin de fixer la base de chacune d'elles par deux pinces à abaissement. Un premier segment d'utérus (3 centimètres de hauteur), *segment cervical*, est de la sorte excisé.

Répéter aussitôt les mêmes manœuvres pour *la portion restante du corps utérin.* On arrive ainsi à pratiquer peu à peu l'ablation totale de l'utérus. Le morcellement total se fait en deux, en quatre temps, suivant la hauteur de l'organe.

Tamponnement de la cavité pelvi-vaginale avec de la gaze iodoformée ; sonde à demeure dans la vessie. Les pinces restent en place quarante-huit heures.

Là se termine le manuel opératoire pour les cas « où l'utérus est en contact immédiat avec les collections purulentes qui l'environnent et où l'ouverture de ces collections se fait simplement par le travail des écarteurs *pendant la libération de l'utérus* ». On a enlevé la *bonde* qui arrêtait toutes les collections pelviennes et créé à la place de l'utérus un vaste canal d'écoulement.

Mais, d'autres fois, « l'ablation de l'utérus s'accomplit et se termine avec ou même sans ouverture des culs-de-sac péritonéaux, *sans que le pus soit délogé des régions plus ou moins éloignées qu'il occupe...* Il faut alors, après l'ablation de l'utérus, aller à la recherche du pus, soit en crevant purement et simplement les saillies fluctuantes qui tombent sous le doigt lorsqu'on explore par le toucher la cavité résultant de l'ablation de l'utérus, soit en pratiquant l'ablation des annexes. La détermination qu'il faut prendre reste affaire d'expérience et de tact. Lorsque les ovaires et les trompes ne sont pas trop adhérents et cèdent à la traction des pinces sous les yeux de l'opérateur, il ne faut pas hésiter à les enlever en assurant toujours l'hémostase par la forcipressure. Mais lorsqu'on a la crainte de provoquer une déchirure viscérale quelconque, il faut savoir se contenter soit d'une ablation incomplète, soit de la simple ouverture des collections purulentes accessibles à l'œil et au doigt » (Segond).

**2° Procédé de Segond.** — C'est un procédé mixte qui emprunte à celui de Péan le pincement premier des utérines et l'ablation du col et à celui de Doyen l'évidement central ou l'hémisection pour faire basculer le fond et terminer par la forcipressure descendante de l'étage supérieur des ligaments larges.

« Le col étant fortement saisi par chacune de ses lèvres avec des pinces

de Museux, inciser circulairement la muqueuse vaginale, et ajouter deux petites incisions latérales parallèles à la base des ligaments larges. Le cul-de-sac postérieur étant effondré et la vessie complètement décollée du col avec le doigt placer deux pinces longuettes courtes à la base des ligaments larges sur les utérines, et sectionner la portion du ligament hémostasiée.

« Diviser le col, ainsi libéré, par deux incisions latérales en deux valves antérieure et postérieure et réséquer successivement chacune de ses valves comme dans le procédé de Péan.

« Maintenir fortement avec une pince de Museux la lèvre antérieure du moignon utérin et tenter une hémisection antérieure à la manière de Doyen. Si cette manœuvre ne suffit pas à faire descendre l'utérus, procéder immédiatement à l'évidement central conoïde, c'est-à-dire à l'évidement de la paroi antérieure de l'utérus en avant de sa face péritonéale vers la cavité utérine en se tenant toujours au centre de l'organe.

« Armé d'un bistouri courbe, dessiner en plein tissu utérin un cône dont la base répond à la pince de Museux. Avant de détacher complètement ce cône, s'amarrer avec une pince bidentée sur la lèvre du cône concentrique qu'on vient de tailler, et achever l'ablation du cône plein. Répéter la même manœuvre en cheminant pas à pas, cône à cône, du col vers le fond de l'utérus.

« Peu à peu, grâce à la disparition de la paroi utérine antérieure ainsi réséquée par segments coniques successifs, l'organe bascule en avant dans le cul-de-sac antérieur, entraînant avec lui le bord supérieur des ligaments larges. En dehors des annexes, si celles-ci sont entraînées à la suite du corps utérin ; en dedans d'elles, pour peu que les adhérences solides les empêchent de descendre, placer de haut en bas de petites pinces longuettes généralement deux par ligament large. Sectionner chaque ligament; les pinces placées de haut en bas retombent en faisant décrire à la portion du ligament qu'elles hémostasient une torsion de 180°.

C. ***Hystérectomie vaginale par ligatures.*** — Cette méthode, peu usitée consiste à remplacer les pinces par des ligatures à la soie ou au catgut fixées solidement à l'aide d'une aiguille (J.-L. Faure-Inglessi).

D. ***Hystérectomie vaginale par angiotripsie.*** — Quelques chirurgiens (Doyen, Tuffier) ont remplacé la forcipressure par l'angiotripsie des ligaments larges, pratiqués à l'aide d'une pince écrasante.

Cette angiotripsie peut être exécutée de bas en haut, par prises successives étagées, comme l'est la forcipressure dans le procédé de Péan, soit de haut en bas après extraction de l'utérus.

Doyen écrase et coupe d'abord de bas en haut l'étage inférieur du ligament large, abaisse la matrice à la vulve, puis écrase et coupe de haut en bas l'étage supérieur du ligament. Il place chaque fois une fine ligature dans le sillon d'écrasement pour assurer l'hémostase.

Tuffier, Lyot et Rebreyend n'ont pas recours à la ligature.



## § 2. — Hystérectomies vaginales en particulier

Nous plaçant au point de vue clinique, nous envisagerons les cas suivants :

1° **Hystérectomie vaginale pour petit utérus mobile.** — Les procédés de Richelot, de Doyen et de Quénu sont ici applicables.

2° **Hystérectomie vaginale pour gros utérus mobile.** — C'est le cas des fibromes. Le procédé de Doyen avec double incision en Y, celui de Segond avec évidement conoïde progressif sont indiqués.

3° **Hystérectomie vaginale pour utérus adhérent.** — C'est le cas des suppurations pelviennes. Les procédés de Péan et de Segond sont utilisables.

4° **Hystérectomie vaginale pour utérus cancéreux.** — Deux précautions essentielles doivent être prises. D'abord pratiquer le grattage et la cautérisation énergiques du col ou le curettage du corps suivant le siège du néoplasme. Puis, éviter autant que possible l'hémisection ou le morcellement de l'utérus, afin de moins risquer l'infection du péritoine ou la dissémination de particules néoplasiques.

a. *Cancer du col.* — Le col sera soigneusement curetté et thermo-cautérisé. Au-dessous de lui, à l'aide de pinces à griffes, on soulèvera la muqueuse vaginale, afin de disséquer une collerette vaginale large de 2 à 3 centimètres qu'on emportera avec lui pour mieux dépasser les limites du mal. La collerette libérée, on pourra la fermer par une suture en bourse passée dans son bord libre, afin d'extirper l'utérus en « vase clos ». La vessie sera décollée avec précaution et l'utérus sera enlevé par bascule en avant ou en arrière, sans hémisection préalable.

b. *Cancer du corps.* — La cavité corporelle sera soigneusement curettée et désinfectée. Si l'utérus n'est pas friable, on essaiera de l'enlever en bloc. S'il se déchire, on en pratiquera le morcellement suivi d'un nettoyage très sérieux du péritoine.

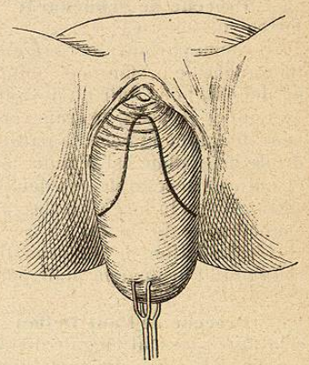

Fig. 1300. — Hystérectomie vaginale pour prolapsus. Procédé de Pozzi.

5° **Hystérectomie vaginale pour grand prolapsus.** — **Procédé de Pozzi.** — Sur les parois vaginales antérieure et postérieure, à l'aide d'une incision en V, on circonscrit un grand lambeau triangulaire adhérant au col par sa base (fig. 1300). On le dissèque avec précaution, surtout en avant pour ménager la vessie. On ouvre prudemment les deux culs-de-sac vésico