de Museux, inciser circulairement la muqueuse vaginale, et ajouter deux petites incisions latérales parallèles à la base des ligaments larges. Le cul-de-sac postérieur étant effondré et la vessie complètement décollée du col avec le doigt placer deux pinces longuettes courtes à la base des ligaments larges sur les utérines, et sectionner la portion du ligament hémostasiée.

« Diviser le col, ainsi libéré, par deux incisions latérales en deux valves antérieure et postérieure et réséquer successivement chacune de ses valves comme dans le procédé de Péan.

« Maintenir fortement avec une pince de Museux la lèvre antérieure du moignon utérin et tenter une hémisection antérieure à la manière de Doyen. Si cette manœuvre ne suffit pas à faire descendre l'utérus, procéder immédiatement à l'évidement central conoïde, c'est-à-dire à l'évidement de la paroi antérieure de l'utérus en avant de sa face péritonéale vers la cavité utérine en se tenant toujours au centre de l'organe.

« Armé d'un bistouri courbe, dessiner en plein tissu utérin un cône dont la base répond à la pince de Museux. Avant de détacher complètement ce cône, s'amarrer avec une pince bidentée sur la lèvre du cône concentrique qu'on vient de tailler, et achever l'ablation du cône plein. Répéter la même manœuvre en cheminant pas à pas, cône à cône, du col vers le fond de l'utérus.

« Peu à peu, grâce à la disparition de la paroi utérine antérieure ainsi réséquée par segments coniques successifs, l'organe bascule en avant dans le cul-de-sac antérieur, entraînant avec lui le bord supérieur des ligaments larges. En dehors des annexes, si celles-ci sont entraînées à la suite du corps utérin ; en dedans d'elles, pour peu que les adhérences solides les empêchent de descendre, placer de haut en bas de petites pinces longuettes généralement deux par ligament large. Sectionner chaque ligament; les pinces placées de haut en bas retombent en faisant décrire à la portion du ligament qu'elles hémostasient une torsion de 180°.

C. ***Hystérectomie vaginale par ligatures.*** — Cette méthode, peu usitée consiste à remplacer les pinces par des ligatures à la soie ou au catgut fixées solidement à l'aide d'une aiguille (J.-L. Faure-Inglessi).

D. ***Hystérectomie vaginale par angiotripsie.*** — Quelques chirurgiens (Doyen, Tuffier) ont remplacé la forcipressure par l'angiotripsie des ligaments larges, pratiqués à l'aide d'une pince écrasante.

Cette angiotripsie peut être exécutée de bas en haut, par prises successives étagées, comme l'est la forcipressure dans le procédé de Péan, soit de haut en bas après extraction de l'utérus.

Doyen écrase et coupe d'abord de bas en haut l'étage inférieur du ligament large, abaisse la matrice à la vulve, puis écrase et coupe de haut en bas l'étage supérieur du ligament. Il place chaque fois une fine ligature dans le sillon d'écrasement pour assurer l'hémostase.

Tuffier, Lyot et Rebreyend n'ont pas recours à la ligature.

§ 2. — Hystérectomies vaginales en particulier

Nous plaçant au point de vue clinique, nous envisagerons les cas suivants :

1° **Hystérectomie vaginale pour petit utérus mobile.** — Les procédés de Richelot, de Doyen et de Quénu sont ici applicables.

2° **Hystérectomie vaginale pour gros utérus mobile.** — C'est le cas des fibromes. Le procédé de Doyen avec double incision en Y, celui de Segond avec évidement conoïde progressif sont indiqués.

3° **Hystérectomie vaginale pour utérus adhérent.** — C'est le cas des suppurations pelviennes. Les procédés de Péan et de Segond sont utilisables.

4° **Hystérectomie vaginale pour utérus cancéreux.** — Deux précautions essentielles doivent être prises. D'abord pratiquer le grattage et la cautérisation énergiques du col ou le curettage du corps suivant le siège du néoplasme. Puis, éviter autant que possible l'hémisection ou le morcellement de l'utérus, afin de moins risquer l'infection du péritoine ou la dissémination de particules néoplasiques.

a. *Cancer du col.* — Le col sera soigneusement curetté et thermo-cautérisé. Au-dessous de lui, à l'aide de pinces à griffes, on soulèvera la muqueuse vaginale, afin de disséquer une collerette vaginale large de 2 à 3 centimètres qu'on emportera avec lui pour mieux dépasser les limites du mal. La collerette libérée, on pourra la fermer par une suture en bourse passée dans son bord libre, afin d'extirper l'utérus en « vase clos ». La vessie sera décollée avec précaution et l'utérus sera enlevé par bascule en avant ou en arrière, sans hémisection préalable.

b. *Cancer du corps.* — La cavité corporelle sera soigneusement curettée et désinfectée. Si l'utérus n'est pas friable, on essaiera de l'enlever en bloc. S'il se déchire, on en pratiquera le morcellement suivi d'un nettoyage très sérieux du péritoine.

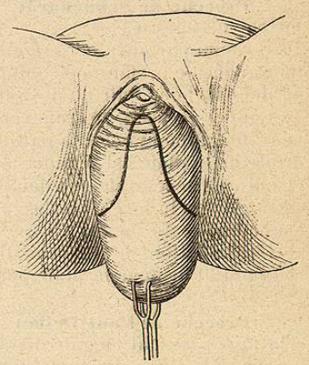

Fig. 1300. — Hystérectomie vaginale pour prolapsus. Procédé de Pozzi.

5° **Hystérectomie vaginale pour grand prolapsus.** — **Procédé de Pozzi.** — Sur les parois vaginales antérieure et postérieure, à l'aide d'une incision en V, on circonscrit un grand lambeau triangulaire adhérant au col par sa base (fig. 1300). On le dissèque avec précaution, surtout en avant pour ménager la vessie. On ouvre prudemment les deux culs-de-sac vésico

et recto-utérins, en commençant par le postérieur afin de mieux repérer l'antérieur.

Les ligaments larges sont liés par étages de leur sommet à leur base, puis sectionnés.

Les plaies vaginales angulaires résultant de l'excision des lambeaux sont réunies transversalement, constituant ainsi de véritables colporraphies.

Le périnée est restauré à son tour par dédoublement.

Procédé de Doyen. — Ouvrir d'emblée le cul-de-sac postérieur et diviser l'utérus par hémisection allant de la lèvre postérieure du col d'abord à la paroi postérieure, puis au fond, enfin à la paroi antérieure. A ce moment décoller la vessie, puis achever l'hémisection complète.

Saisir chaque moitié utérine, la tordre de 180°. Lier par transfixion le ligament large ramassé en cordon par cette torsion.

Passer un fil en bourse dans les lambeaux péritonéaux antérieur et postérieur. Serrer ce fil en repoussant la vessie au-dessus. Le péritoine se ferme emprisonnant cette dernière.

Couper chaque moitié utérine au-dessous des ligatures des ligaments larges.

Exciser la paroi vaginale antérieure décollée et en suturer les lèvres (colporraphie antérieure).

Restaurer la paroi vaginale postérieure et le périnée par une colpopérinéorraphie.

VIII. — HYSTÉRECTOMIE VAGINO-PÉRINÉALE

1° **Procédé de Schuchardt** [1]. — Malade en position dorso-sacrée, jambes très fortement relevées.

Incision partant du tiers moyen de la grande lèvre du côté le plus malade (la gauche de préférence), oblique vers l'anus, qu'elle contourne à 3 centimètres en dehors, pour finir au-devant de l'articulation sacro-coccygienne.

Couper la peau, le transverse du périnée, la graisse ischio-rectale, le releveur de l'anus et enfin la paroi vaginale latérale jusqu'au col utérin. La moitié droite de la plaie est refoulée à droite, assez pour que la plaie devienne médiane et l'utérus accessible des deux côtés.

A travers la large brèche, pratiquer une hystérectomie vaginale avec excision étendue du vagin.

L'extirpation de l'utérus terminée, reconstituer le vagin avec un surjet; refermer et drainer la plaie périnéale.

2° **Procédé de Paul Delbet** [2]. — Incision partant du fond de l'échancrure sciatique, passant à égale distance de l'anus et de l'ischion, se terminant le long de la grande lèvre. Couper la peau, la graisse, le releveur. Arriver au vagin que l'on peut mettre à nu, libérer et réséquer facilement. Hystérectomie. Fermeture de la brèche.

Schuchardt. *Arch. für klin., Chir.* 1901, p. 289.

Paul Delbet, Congrès de Rome, 1902.

IX. — HYSTÉRECTOMIE ABDOMINALE

C'est l'ablation, par l'abdomen, de l'utérus avec ou sans les annexes.

Cette ablation peut être *subtotale* ou *totale*, suivant que la partie vaginale du col est laissée en place ou bien enlevée avec le corps.

Les procédés qui permettent de la réaliser se rangent en quatre groupes :

A. Hystérectomies par *libération descendante* ou de haut en bas;

B. Hystérectomies par *libération ascendante* ou de bas en haut;

C. Hystérectomies par *libération latérolatérale* ou d'un côté à l'autre;

D. Hystérectomies par *hémisection médiane* préalable.

Nous allons les passer en revue. Nous décrirons ensuite quelles modifications s'imposent en certains cas.

§ 1. — Hystérectomies abdominales en général

A. — ***Hystérectomies abdominales par libération descendante.***

C'est la méthode la plus habituellement suivie, celle que l'on a qualifiée de méthode « ordinaire » et que Ricard et Richelot ont préconisée.

Elle est caractérisée par l'attaque de l'utérus au niveau de son pôle supérieur, et la section des ligaments larges poursuivie du fond vers le col.

1° **Hystérectomie subtotale.** — Hémostase préventive puis section des ligaments larges de haut en bas; refoulement de la vessie par incision du cul-de-sac vésico-utérin; découverte, ligature et section des utérines; section du col; péritonisation du bassin, en voici les temps principaux.

Soins préliminaires. — Ceux de toute laparotomie (voy. p. 817). On veillera particulièrement à la vacuité des intestins. On fera la désinfection du vagin et de l'utérus s'il y a lieu.

a. **Incision de la paroi.** — Malade sur plan incliné; vessie vide. Chirurgien à gauche. Aide à droite. Incision sous-ombilicale de dimensions variables avec le volume de l'utérus.

b. **Préhension de l'utérus.** — Le ventre ouvert, une compresse est glissée sous chacune des lèvres de la plaie et celle-ci largement écartée avec la grande valve de Collin (fig. 1302). L'utérus est rapidement exploré et mobilisé. On le saisit par son fond soit avec une forte pince de Museux, soit avec un tire-bouchon (fig. 1301) et on l'accouche à travers la plaie pour l'extérioriser le plus possible. L'intestin glisse spontanément ou est soigneusement refoulé vers le diaphragme. De larges compresses ferment la grande cavité, la protègent et limitent le champ opératoire. La main