et recto-utérins, en commençant par le postérieur afin de mieux repérer l'antérieur.

Les ligaments larges sont liés par étages de leur sommet à leur base, puis sectionnés.

Les plaies vaginales angulaires résultant de l'excision des lambeaux sont réunies transversalement, constituant ainsi de véritables colporraphies.

Le périnée est restauré à son tour par dédoublement.

Procédé de Doyen. — Ouvrir d'emblée le cul-de-sac postérieur et diviser l'utérus par hémisection allant de la lèvre postérieure du col d'abord à la paroi postérieure, puis au fond, enfin à la paroi antérieure. A ce moment décoller la vessie, puis achever l'hémisection complète.

Saisir chaque moitié utérine, la tordre de 180°. Lier par transfixion le ligament large ramassé en cordon par cette torsion.

Passer un fil en bourse dans les lambeaux péritonéaux antérieur et postérieur. Serrer ce fil en repoussant la vessie au-dessus. Le péritoine se ferme emprisonnant cette dernière.

Couper chaque moitié utérine au-dessous des ligatures des ligaments larges.

Exciser la paroi vaginale antérieure décollée et en suturer les lèvres (colporraphie antérieure).

Restaurer la paroi vaginale postérieure et le périnée par une colpopérinéorraphie.

VIII. — HYSTÉRECTOMIE VAGINO-PÉRINÉALE

1° **Procédé de Schuchardt** [1]. — Malade en position dorso-sacrée, jambes très fortement relevées.

Incision partant du tiers moyen de la grande lèvre du côté le plus malade (la gauche de préférence), oblique vers l'anus, qu'elle contourne à 3 centimètres en dehors, pour finir au-devant de l'articulation sacro-coccygienne.

Couper la peau, le transverse du périnée, la graisse ischio-rectale, le releveur de l'anus et enfin la paroi vaginale latérale jusqu'au col utérin. La moitié droite de la plaie est refoulée à droite, assez pour que la plaie devienne médiane et l'utérus accessible des deux côtés.

A travers la large brèche, pratiquer une hystérectomie vaginale avec excision étendue du vagin.

L'extirpation de l'utérus terminée, reconstituer le vagin avec un surjet; refermer et drainer la plaie périnéale.

2° **Procédé de Paul Delbet** [2]. — Incision partant du fond de l'échancrure sciatique, passant à égale distance de l'anus et de l'ischion, se terminant le long de la grande lèvre. Couper la peau, la graisse, le releveur. Arriver au vagin que l'on peut mettre à nu, libérer et réséquer facilement. Hystérectomie. Fermeture de la brèche.

Schuchardt. *Arch. für klin., Chir.* 1901, p. 289.

Paul Delbet, Congrès de Rome, 1902.

IX. — HYSTÉRECTOMIE ABDOMINALE

C'est l'ablation, par l'abdomen, de l'utérus avec ou sans les annexes.

Cette ablation peut être *subtotale* ou *totale*, suivant que la partie vaginale du col est laissée en place ou bien enlevée avec le corps.

Les procédés qui permettent de la réaliser se rangent en quatre groupes :

A. Hystérectomies par *libération descendante* ou de haut en bas;

B. Hystérectomies par *libération ascendante* ou de bas en haut;

C. Hystérectomies par *libération latérolatérale* ou d'un côté à l'autre;

D. Hystérectomies par *hémisection médiane* préalable.

Nous allons les passer en revue. Nous décrirons ensuite quelles modifications s'imposent en certains cas.

§ 1. — Hystérectomies abdominales en général

A. — ***Hystérectomies abdominales par libération descendante.***

C'est la méthode la plus habituellement suivie, celle que l'on a qualifiée de méthode « ordinaire » et que Ricard et Richelot ont préconisée.

Elle est caractérisée par l'attaque de l'utérus au niveau de son pôle supérieur, et la section des ligaments larges poursuivie du fond vers le col.

1° **Hystérectomie subtotale.** — Hémostase préventive puis section des ligaments larges de haut en bas; refoulement de la vessie par incision du cul-de-sac vésico-utérin; découverte, ligature et section des utérines; section du col; péritonisation du bassin, en voici les temps principaux.

Soins préliminaires. — Ceux de toute laparotomie (voy. p. 817). On veillera particulièrement à la vacuité des intestins. On fera la désinfection du vagin et de l'utérus s'il y a lieu.

a. **Incision de la paroi.** — Malade sur plan incliné; vessie vide. Chirurgien à gauche. Aide à droite. Incision sous-ombilicale de dimensions variables avec le volume de l'utérus.

b. **Préhension de l'utérus.** — Le ventre ouvert, une compresse est glissée sous chacune des lèvres de la plaie et celle-ci largement écartée avec la grande valve de Collin (fig. 1302). L'utérus est rapidement exploré et mobilisé. On le saisit par son fond soit avec une forte pince de Museux, soit avec un tire-bouchon (fig. 1301) et on l'accouche à travers la plaie pour l'extérioriser le plus possible. L'intestin glisse spontanément ou est soigneusement refoulé vers le diaphragme. De larges compresses ferment la grande cavité, la protègent et limitent le champ opératoire. La main

gauche de l'aide, largement étalée, appuie sur les compresses et maintient le paquet intestinal.

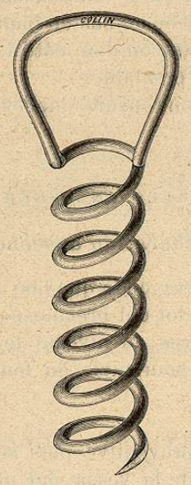

Fig. 1301. — Tire-bouchon désenclaveur.

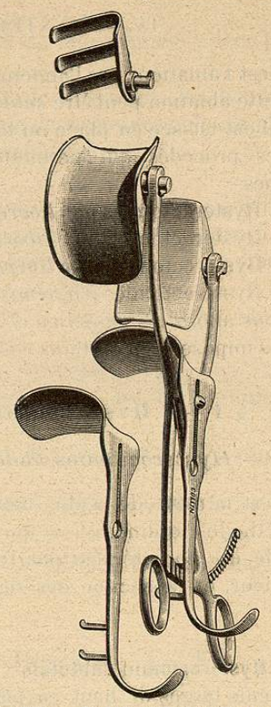

Fig. 1302. — Valve abdominale de Collin.

c. **Hémostase et section des ligaments larges, de haut en bas.** — L'aide, avec sa main libre, porte fortement l'utérus de son côté pour découvrir le ligament large gauche. Le chirurgien saisit ce ligament, étale les annexes. Au ras de l'utérus, près de la corne, il saisit avec une pince de Kocher le ligament large et le ligament rond. Une pince-longuette ou un clamp sont placés plus en dehors, en dedans des annexes si on veut les conserver en dehors d'elles si on doit les sacrifier.

Cette seconde pince peut être d'emblée remplacée par une ligature. En ce cas, le chirurgien, soulevant et tendant l'extrémité externe du ligament large et du ligament rond, les transfixe avec une aiguille munie d'un fil solide et en fait immédiatement la ligature. Le ligament rond est lié isolément ou non.

Plus rapidement encore, on peut avec la pince de Michel (voy. fig. 61) placer une ligature métallique sur les vaisseaux utéro-ovariens.

Entre la pince interne utérine et la pince ou la ligature externe, ligament large et ligament rond sont coupés de haut en bas et de dehors en dedans, jusqu'au bord utérin.

Même manœuvre est répétée du côté opposé.

d. **Libération de la vessie ; taille des lambeaux péritoneaux.** — L'utérus est porté en haut et en arrière. Une incision transversale, superficielle, passant à 2 ou 3 centimètres de la ligne blanchâtre indiquant le sommet du cul-de-sac vésico-utérin, réunit les deux incisions latérales des ligaments larges.

Le péritoine est décollé de haut en bas, à l'aide de quelques coups de ciseaux rasant le tissu utérin puis d'une compresse qui refoule la vessie jusqu'au cul-de-sac vaginal.

Ce décollement est ordinairement facile. Il est bon, lorsqu'on hésite, de repérer la vessie avec une sonde, afin de l'épargner sûrement. Si on la blesse, il faut la restaurer immédiatement par une suture à deux plans.

La vessie décollée est refoulée vers le pubis avec une valve sus-pubienne, une compresse, ou bien en fixant avec quelques pinces à griffes la tranche de la séreuse vésicale à l'angle inférieur de l'incision pariétale.

On libère alors par décollement semblable un lambeau péritonéal postérieur. Incision transversale superficielle sur la face postérieure, d'un bord utérin à l'autre ; refoulement à la compresse.

e. **Ligature des utérines.** — L'utérus est porté fortement d'un côté ; le chirurgien suit de haut en bas son bord opposé ; avec une compresse ou une sonde cannelée il refoule les tissus vers le bas. L'artère utérine apparaît alors ou bien est sentie et vite dénudée, flexueuse, entourée de veines.

Elle est coupée, pincée et liée, ou bien liée par transfixion des tissus voisins et coupée, ou encore saisie dans une ligature métallique de Michel, puis coupée.

Même manœuvre du côté opposé.

f. **Section du col.** — L'isthme utérin est dès lors absolument libéré. Au-dessous de la ligature des utérines, le col est alors sectionné, soit au thermo-cautère, soit au bistouri, en donnant à la section la forme d'un coin.

Pour cela, une compresse isolante est glissée derrière l'utérus. Le col est sectionné d'avant en arrière en creusant jusqu'à la cavité utérine ; la tranche utérine est saisie avec une pince ; la section continuée symétriquement et l'utérus enlevé.

La cavité cervicale est soigneusement touchée au thermo ; puis le col évidé, s'il est nécessaire, pour que ses bords se rapprochent facilement d'avant en arrière.

g. **Occlusion du col.** — S'il paraît utile de drainer par le vagin, on pourra soit dilater l'orifice cervical et y glisser un drain sortant par le vagin (Monod) ; en ce cas, le col ne sera pas suturé ; — soit inciser immédiatement le cul-de-sac vaginal postérieur et suturer le col.

Dans ce cas, ou bien lorsqu'on ne veut point drainer par en bas, on

suture les lèvres de la tranche cervicale à l'aide d'un surjet au catgut qui parfait l'hémostase.

h. **Reconstitution du plancher péritonéal**. — Après avoir remplacé par des ligatures (soie, catgut ou ligatures métalliques de Michel) les pinces

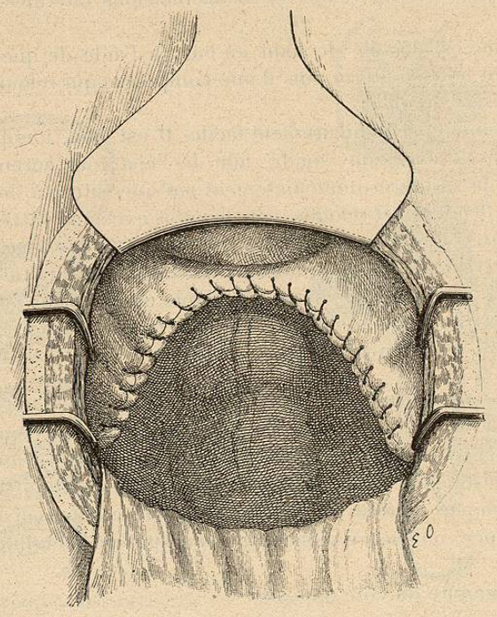

Fig. 1303. — Hystérectomie abdominale. Reconstitution du plancher péritonéal par suture du péritoine antérieur au péritoine postérieur (J.-L. Faure).

qui tenaient les vaisseaux ou les pédicules vasculaires non liés antérieurement ; après avoir vérifié l'hémostase qui doit être absolue, on reconstitue

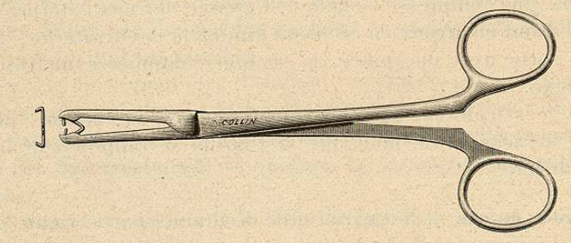

Fig. 1304. — Agrafe ronde de Michel et pince porte-agrafe.

le plancher péritonéal en adossant soigneusement de chaque côté les deux lames du ligament large, au milieu les deux lambeaux péritonéaux antérieur

et postérieur. Si ces lambeaux sont insuffisants, on suture au pourtour antérieur du petit bassin, le côlon pelvien et son méso, étalés comme un épervier déployé (fig. 1305).

Cet adossement se fait par une suture au catgut menée d'un côté à l'autre ou par une série d'agrafes rondes de Michel placées à l'aide de la pince spéciale (fig. 1304).

Ainsi se trouve reconstitué un revêtement séreux continu, sous lequel sont enfouis tous les pédicules vasculaires et moignons.

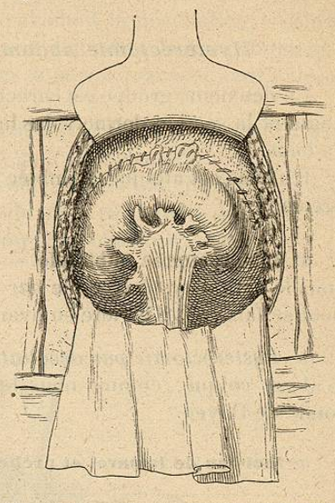

Fig. 1305. — Reconstitution du plancher péritonéal par suture du côlon pelvien au péritoine antérieur (Delage).

i. **Fermeture de la paroi abdominale et soins consécutifs**. — Comme dans toute laparotomie.

2° Hystérectomie totale. — La technique en est la même dans ses premiers et ses derniers temps.

Le vagin aura été désinfecté avec soin.

Le décollement de la vessie en avant, du péritoine en arrière et des ligaments larges sur les côtés, est poussé franchement jusqu'au dôme vaginal que peut repérer l'extrémité d'une longue pince introduite par la vulve. Les utérines sont découvertes et liées le plus bas possible en évitant soigneusement les uretères *qu'il faut voir*.

L'utérus est fortement soulevé. Une compresse isolante est glissée derrière lui. Aux ciseaux ou au thermo, on ouvre un des culs-de-sac vaginaux ; on en saisit la tranche avec une pince à griffes ; puis on complète la section tout autour du col. Les tranches vaginales antérieure et postérieure sont reprises avec des pinces, qui les soulèvent et les écartent pour rendre l'orifice vaginal béant. La pince vaginale tenue par un aide, est poussée par l'orifice, ouverte et saisit une compresse qu'elle entraîne dans le vagin « en ramonant » celui-ci.

Si l'on doit drainer par en bas, la même pince revient et entraîne de la même façon vers le vagin deux gros drains entourés de mèches. Chacun des drains est disposé à la base du ligament large correspondant et les mèches tassées autour d'eux. Les tranches vaginales sont hémostasiées par ligatures isolées ou par un surjet circulaire prenant en même temps les lèvres du péritoine avoisinant.

Si l'on ne draine pas, l'orifice vaginal est fermé par un surjet et le plancher péritonéal reconstitué par-dessus, comme il a été dit pour l'hystérectomie subtotale. D'ailleurs cette même péritonisation peut être effectuée par

dessus mèches et drains, si on désire clore et isoler par en haut la grande cavité péritonéale.

B. *Hystérectomie abdominale par libération ascendante.*

Ce deuxième groupe est caractérisé par la section première du col ou du vagin et la section dernière des ligaments larges saisis et pédiculisés de bas en haut.

L'utérus est attaqué d'emblée par son pôle inférieur et sans hémostase préalable.

1° Hystérectomie subtotale. — C'est le procédé que J.-L. Faure[1] a décrit sous le nom d'hystérectomie *par décollation*. Cette section première du col peut se faire soit d'arrière en avant, soit d'avant en arrière.

1. *Hystérectomie par décollation postérieure.* (Procédé de J.-L. Faure). — Il est calqué, comme nous le verrons, sur le procédé d'hystérectomie totale de Doyen.

a. **Incision de la paroi et préhension de l'utérus.** — Comme plus haut.

b. **Décollation.** — La tumeur est attirée au dehors et renversée fortement sur le pubis. Le cul-de-sac de Douglas apparaît libre après refoulement des intestins vers le diaphragme. L'œil ou le doigt porté dans le fond du Douglas et remontant vers l'utérus, reconnaissent la saillie du col et, à 3 centimètres au-dessus, l'isthme.

Avec de gros ciseaux à pointes mousses, en un, deux ou trois coups, on tranche carrément l'isthme d'arrière en avant. La vessie est facilement évitée, d'abord parce que le cul-de-sac péritonéal vésico-utérin correspond juste à l'isthme de sorte que l'on tomberait à son niveau ou au-dessus, ensuite parce que l'on peut, pendant cette section, faire bâiller la plaie par traction sur l'utérus et se rendre compte de la profondeur à laquelle on se trouve.

Ce faisant, si on a intéressé les utérines, on peut les moucher à l'aide d'une pince; mais assez souvent, elles ne sont pas atteintes et sont déchirées plus tard seulement dans les manœuvres finales.

c. **Effondrement du cul-de-sac vésico-utérin. Pédiculisation et section des ligaments larges.** — La décollation faite, l'utérus ne tient plus que par les ligaments larges. La main gauche soulève énergiquement la matrice pour écarter le corps du col.

Dans la brèche, on passe alors délibérément l'index et le médius droits, face palmaire en haut. On effondre le cul-de-sac vésico-utérin. On porte la main vers la droite. On ramasse entre le pouce et l'index le ligament large

[1] J.-L. Faure, *Trib. médic.*, 1904, p. 53.

droit qui se trouve ainsi pédiculisé et on l'isole en le soulevant de bas en haut, jusqu'à son insertion pelvienne, en dehors des annexes.

L'utérine, si elle n'a pas été déjà coupée pendant la décollation, s'écarte des bords de l'utérus; ses petites branches se rompent; le tronc lui-même résiste et n'est déchiré ou sectionné que près de son anastomose avec l'utéro-ovarienne.

On saisit alors avec la main gauche le ligament large pédiculisé; de la droite, armée d'une forte pince on l'étreint, puis on le coupe.

L'utérus ne tient plus à droite. On le bascule vers la gauche. Le ligament large gauche se déroule; une pince le pédiculise en dehors des annexes. On le coupe. Le bloc utéro-annexiel est complètement libéré.

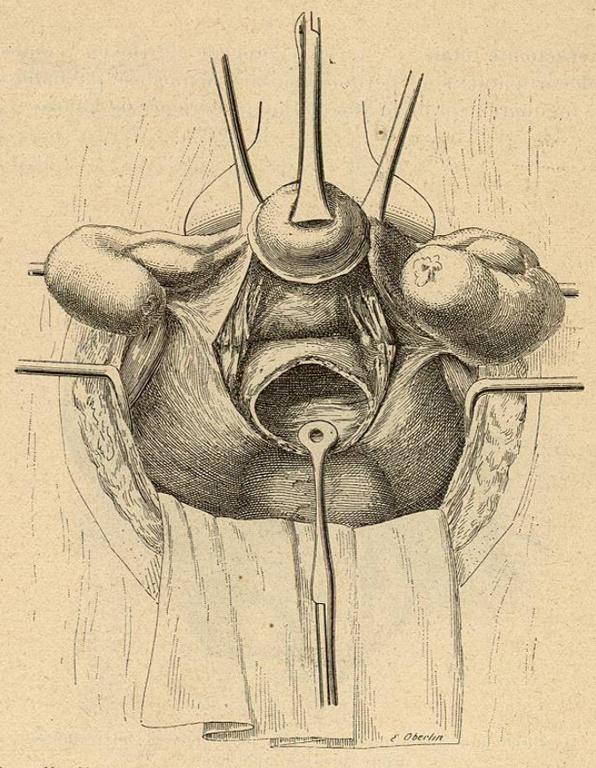

Fig. 1306. — Hystérectomie abdominale totale par libération ascendante. Décollation postérieure (J.-L. Faure).

d. **Hémostase, sutures du col, du péritoine et de la paroi.** — Comme plus haut.

2. *Hystérectomie par décollation antérieure* (J.-L. Faure. Richelot). —