Lorsque l'utérus est fixé en rétro-flexion, que le Douglas et l'isthme sont inaccessibles en arrière, les mêmes manœuvres peuvent être exécutées d'avant en arrière, car, en ces cas, le cul-de-sac vésico-utérin est très abordable, comme projeté en avant.

Une solide pince de Museux est amarrée en avant au-dessus de l'isthme. A 1 centimètre au-dessus du cul-de-sac vésico-utérin, on sectionne aux ciseaux l'isthme d'avant en arrière. On attire en avant la partie inférieure du corps utérin. On introduit les doigts derrière lui et d'arrière en avant, on décolle facilement les adhérences utéro-annexielles qui bloquaient le Douglas.

Les manœuvres se poursuivent ensuite comme dans la décollation postérieure.

2° Hystérectomie totale. — C'est le procédé de Doyen, connu sous le nom de « décortication sous-péritonéale sans hémostase préalable ». Il se rapproche singulièrement de la décollation postérieure de Faure.

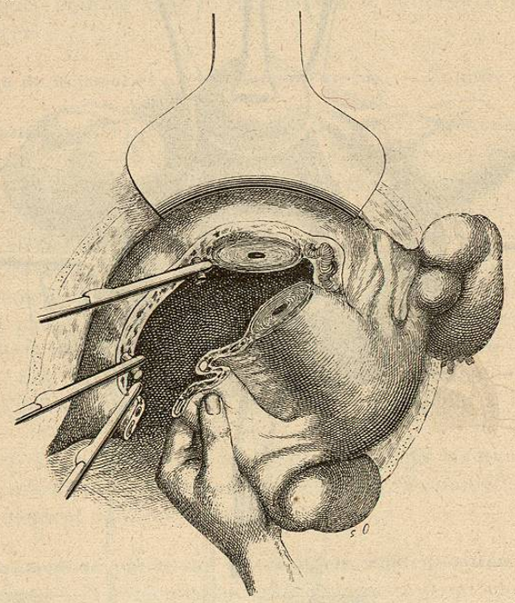

Fig. 1307. — Hystérectomie abdominale subtotale par libération latéro-latérale, de gauche à droite (procédé américain).

a. **Ouverture du cul-de-sac postérieur.** — Sur une longue pince courbe qui le fait saillir, le cul-de-sac est ouvert au bistouri ou aux ciseaux. A travers cette brèche, très large, on saisit et on attire le col du vagin vers le ventre à l'aide d'une pince de Museux courbe ou de la pince spéciale de Doyen (fig. 1306).

b. **Section des culs-de-sac latéraux et antérieur. — Décollement de la vessie.** — Sur l'index gauche, on coupe au ras de l'utérus les attaches latérales du col, puis forçant la traction sur le col, on découvre et on incise le cul-de-sac antérieur. On tire le col en arrière et en haut. L'index droit décolle, de bas en haut la vessie et les uretères, crève le cul-de-sac vésico-utérin et déchire les tractus cellulo-fibreux de la base des ligaments larges.

L'utérus ne tient plus que par les ligaments larges.

c. **Pédiculisation et section des ligaments larges.** — Comme dans le procédé de J.-L. Faure.

d. **Hémostase. Sutures.** — Comme dans l'hystérectomie totale de haut en bas.

C. — ***Hystérectomies abdominales par libération latéro-latérale.***

Dans ce groupe, on sectionne un ligament large de haut en bas, on tranche d'un côté à l'autre le col ou les insertions vaginales pour couper de bas en haut le second ligament large.

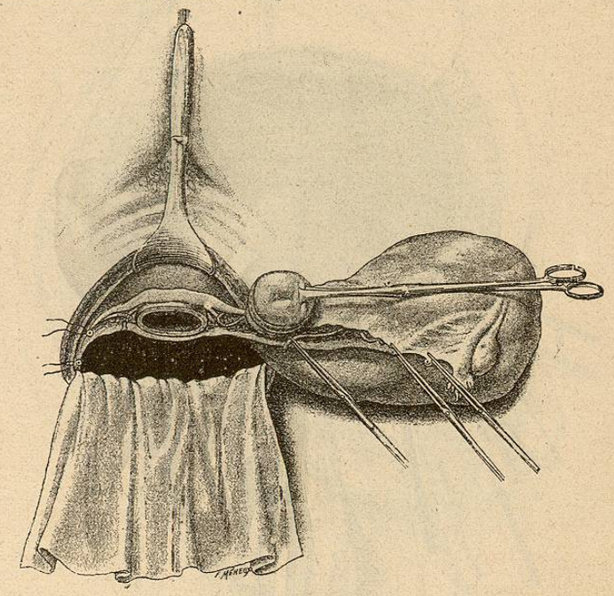

Fig. 1308. — Hystérectomie abdominale totale par libération latéro-latérale, de gauche à droite (procédé de Segond).

1° Hystérectomie subtotale. — C'est le procédé de Kelly, dit encore « procédé américain » ou par incision continue d'un côté à l'autre. En voici le résumé :

a. Faire porter fortement l'utérus d'un côté. Saisir le ligament large opposé, au niveau de ses insertions pelviennes. Hémostasier l'utéro-ovarienne et le ligament rond. Couper le ligament large de haut en bas et de dehors en dedans. Découvrir, lier et couper l'utérine.

b. Avec le bistouri, les ciseaux ou la pelle tranchante de Kelly, sectionner transversalement le col, arriver sur l'utérine opposée qui est à son tour liée et coupée (fig. 1307).

c. Tailler sur la face antérieure de l'utérus, le lambeau péritonéal qui permet de décoller la vessie. Renverser l'utérus pour dérouler, pédiculiser et couper le second ligament large de bas en haut.

d. L'hémostase et les sutures se pratiquent à la façon habituelle.

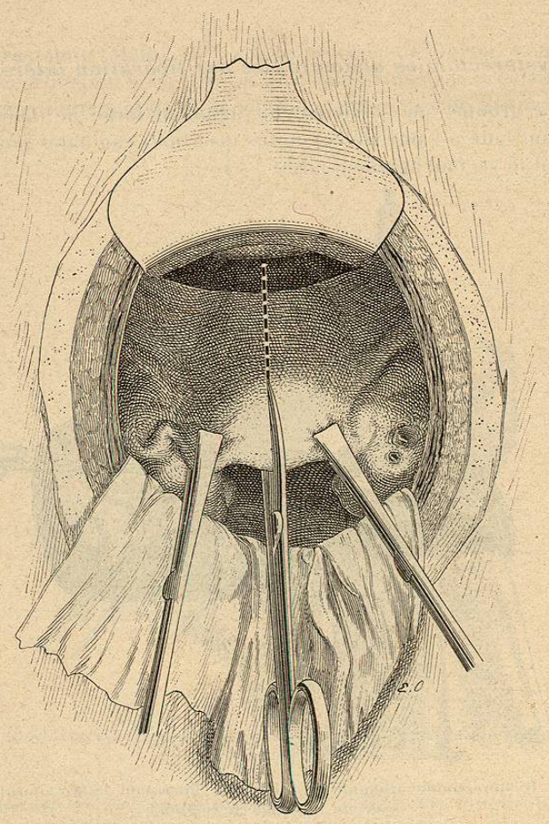

Fig. 1309. — Hystérectomie abdominale par hémisection médiane (J.-L. Faure).

2° Hystérectomie totale. — C'est le procédé que Segond a décrit en s'inspirant du précédent.

Les premiers temps en sont pareils. L'un des ligaments larges, le plus accessible est hémostasié, coupé de haut en bas. L'utérine est liée; le décollement latéral poursuivi plus bas, jusqu'au vagin. Celui-ci est ouvert. Le col est saisi avec une pince, renversé en haut et du côté opposé (fig. 1308). La deuxième utérine est liée et coupée on bien coupée et pincée. Le col est libéré en avant et en arrière ; les lambeaux péritonéaux correspondants détachés, la vessie décollée. Le second ligament large est alors pédiculisé et sectionné de bas en haut.

Après hémostase très soignée des tranches vaginales et des divers pédicules vasculaires, le vagin est fermé, le péritoine reconstitué et la paroi abdominale restaurée, comme nous savons déjà.

D. — ***Hystérectomies abdominales par hémisection médiane.***

Ce dernier groupe s'adresse aux hystérectomies pour annexites

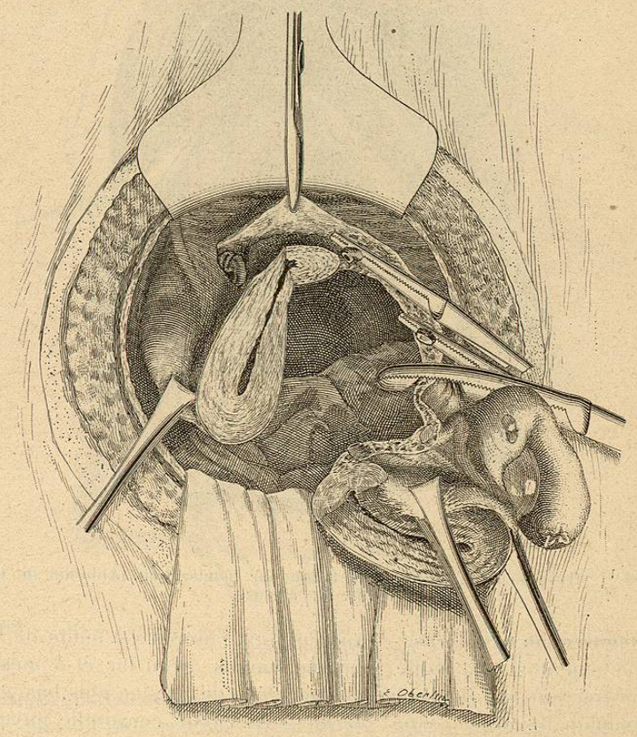

Fig. 1310. — Hystérectomie abdominale subtotale par hémisection. Ablation de la moitié droite de l'utérus avec les annexes.

adhérentes rendant inaccessibles les voies d'attaque habituelles. Faure

et Kelly ont été simultanément les promoteurs de cette méthode.

a. **Refoulement de la vessie.** — Deux solides pinces de Museux saisissent le fond de l'utérus au niveau des cornes et le soulèvent au maximum. Une incision transversale est faite au-dessus du cul-de-sac vésico-utérin et la vessie est refoulée aussi bas que possible.

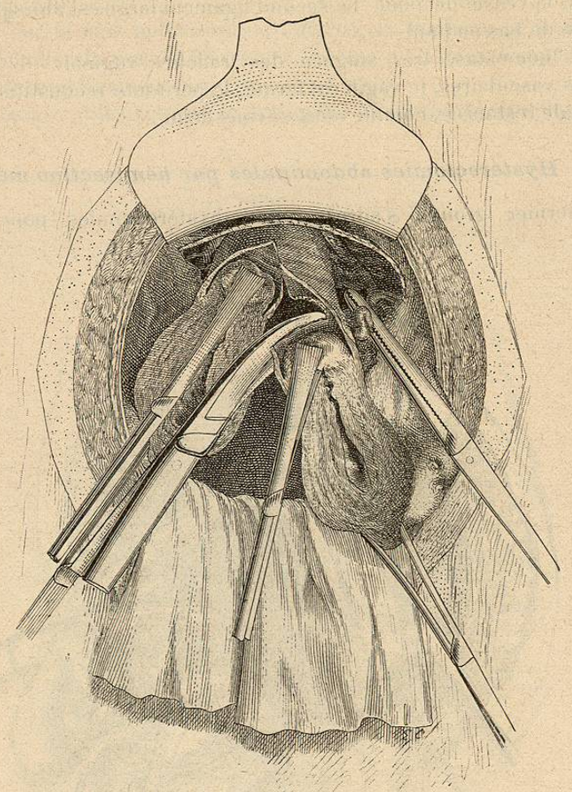

Fig. 1311. — Hystérectomie abdominale totale par hémisection. Ablation de la moitié droite de l'utérus.

b. **Hémisection de l'utérus.** — Aux ciseaux, l'utérus est fendu de haut en bas exactement sur la ligne médiane, tandis qu'au fur et à mesure les pinces à traction sont déplacées et, amarrées de plus en plus bas, écartent au maximum les deux valves utérines. La cavité corporelle ouverte est soigneusement touchée au thermo (fig. 1309).

c. **Libération du pôle inférieur.** — Elle diffère suivant que l'ablation sera totale ou subtotale.

Ablation subtotale. — C'est la plus fréquente. L'hémisection poursuivie jusqu'au col, on en écarte les tranches et on coupe horizontalement et transversalement chacune d'elles. En les soulevant aussitôt, on découvre et on lie les utérines (fig. 1310).

Ablation totale. — L'hémisection poursuivie jusqu'au vagin, chaque moitié du col est saisie avec une pince, attirée en haut. Le cul-de-sac vaginal correspondant est coupé; le col tiré davantage, l'utérine découverte, liée ou pincée (fig. 1311).

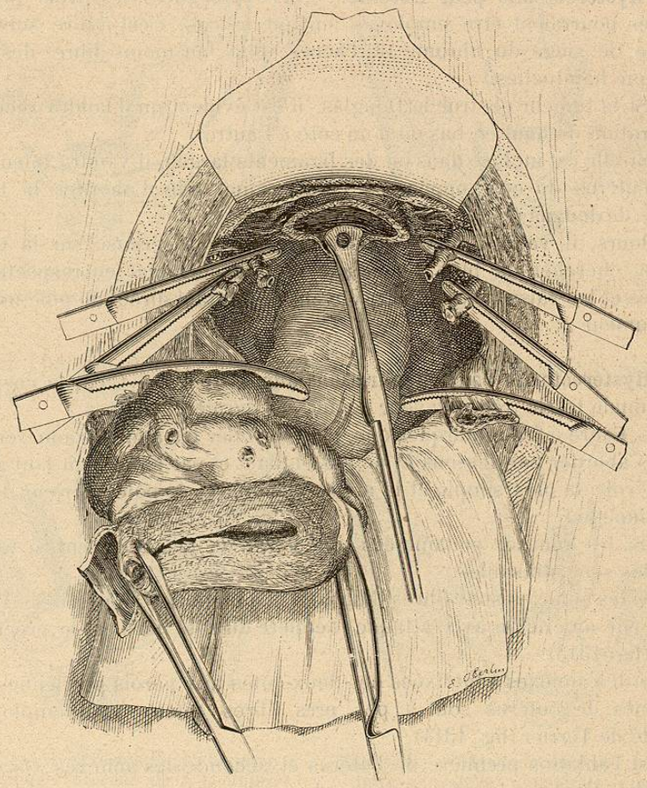

Fig. 1312. — Hystérectomie abdominale totale par hémisection. Ablation de la moitié gauche de l'utérus.

d. **Décortication des annexes.** — Les deux valves utérines, libérées par en bas, ne sont plus retenues que par les ligaments larges et les annexes adhérentes.

On peut alors décoller les annexes de dedans en dehors et de bas en haut, en cherchant au-dessous d'elles, un plan de clivage, et, après les avoir

déroulées, lier et couper le pédicule supéro-externe ou utéro-ovarien (fig. 1312).

On peut encore en certains cas, soulevant chaque tranche utérine, la séparer d'abord des annexes correspondantes puis enlever celles-ci dans un dernier temps, en cheminant toujours au-dessous d'elles et de dedans en dehors.

§ 2. — Hystérectomies abdominales en particulier

1° Hystérectomie pour fibrome. — Les procédés des trois premiers groupes pourraient être employés suivant le cas, c'est-à-dire suivant le volume, le siège du fibrome et l'accès plus ou moins libre des voies d'attaque habituelles.

a. Si la tumeur obstrue le Douglas, il est évident qu'il faudra recourir à la libération de haut en bas ou d'un côté à l'autre.

b. Si elle est incluse dans un des ligaments larges, il vaudra mieux attaquer l'utérus du côté opposé, à l'américaine, afin d'aborder la tumeur incluse de dedans en dehors et de bas en haut.

Ailleurs, il vaudra mieux inciser largement la séreuse sur la tumeur incluse, chercher un plan de clivage et la décortiquer en respectant les uretères et les vaisseaux iliaques souvent au contact direct du pôle inférieur de la tumeur.

2° Hystérectomie pour suppurations annexielles[1]. — C'est la castration abdominale totale très en faveur depuis ces dernières années.

J.-L. Faure a fait remarquer que, pour décoller les annexes adhérentes, il faut les aborder par-dessous et de bas en haut et par suite qu'il faut gagner par la voie la plus simple et la moins encombrée le pôle inférieur du bloc utéro-annexiel.

a. Si les annexes enflammées sont libres ou peu adhérentes, tous les procédés sont utilisables.

b. Si les annexes sont libres d'un côté et adhérentes au pelvis de l'autre, le procédé américain avec attaque première du côté libre est le procédé de choix (fig. 1313).

c. Si les annexes sont fixées des deux côtés aux parois pelviennes, et si les flancs de l'utérus sont à peu près libres, mieux vaut employer le procédé de Terrier (fig. 1314).

C'est l'ablation première de l'utérus et seconde des annexes. On enlève d'abord l'utérus en le séparant des deux côtés, des annexes malades, et, grâce au jour donné au centre du bassin par cette extirpation préalable, on peut ainsi attaquer les annexes par-dessous.

Mais ce procédé n'est utilisable que lorsqu'on peut facilement séparer le corps utérin des annexes voisines.

d. S'il n'en est pas ainsi, il faut de toute nécessité recourir à l'hémisection

[1] Cf. J.-L. Faure, *Trib. médic.*, 1904, p. 149.

utérine, méthode de choix lorsque tous les organes du petit bassin forment un bloc compact dans lequel il est malaisé de se reconnaître (fig. 1315).

e. Lorsque les annexes d'un côté adhèrent complètement aux parois pelviennes et à l'utérus, tandis que les annexes opposées n'adhèrent qu'au pelvis, en laissant entre elles et l'utérus une voie libre, on pourra

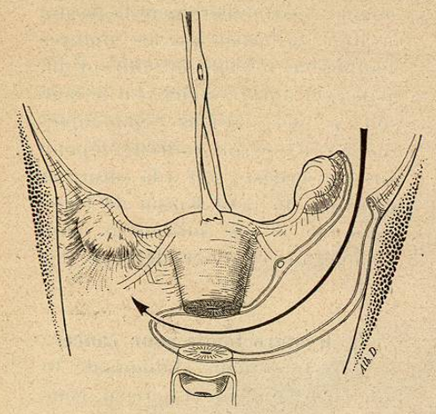

Fig. 1313. — Hystérectomie par attaque latérale extra-annexielle (procédé américain).

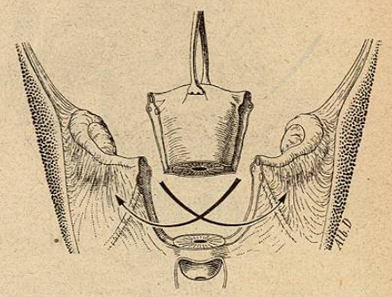

Fig. 1314. — Hystérectomie par attaque bilatérale intra-annexielle (procédé de Terrier).

employer l'hémisection utérine, ou bien combiner entre eux le procédé américain et celui de Terrier (fig. 1316).

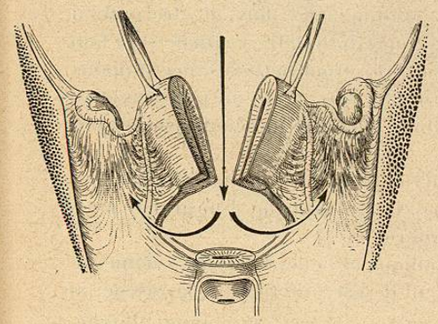

Fig. 1315. — Hystérectomie par hémisection médiane (procédé de J.-L. Faure-Kelly).

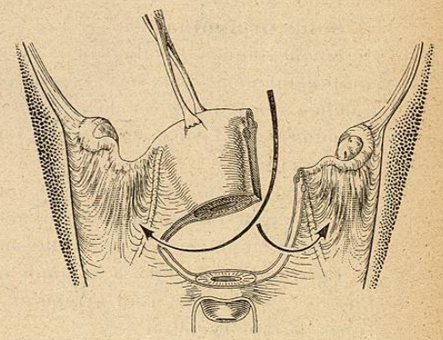

Fig. 1316. — Hystérectomie par attaque intra-annexielle unilatérale (procédé mixte).

f. Enfin lorsque l'utérus en rétroflexion et les annexes malades sont adhérents au fond du Douglas, que le fond de l'utérus est inaccessible et qu'on ne peut l'amener en avant pour pratiquer l'hémisection, il faut avoir recours à la décollation antérieure (fig. 1317).

Quelque soit le procédé employé, toutes précautions devront être prises pour éviter l'infection de la grande cavité péritonéale ; on disposera avec le