déroulées, lier et couper le pédicule supéro-externe ou utéro-ovarien (fig. 1312).

On peut encore en certains cas, soulevant chaque tranche utérine, la séparer d'abord des annexes correspondantes puis enlever celles-ci dans un dernier temps, en cheminant toujours au-dessous d'elles et de dedans en dehors.

§ 2. — Hystérectomies abdominales en particulier

1° Hystérectomie pour fibrome. — Les procédés des trois premiers groupes pourraient être employés suivant le cas, c'est-à-dire suivant le volume, le siège du fibrome et l'accès plus ou moins libre des voies d'attaque habituelles.

a. Si la tumeur obstrue le Douglas, il est évident qu'il faudra recourir à la libération de haut en bas ou d'un côté à l'autre.

b. Si elle est incluse dans un des ligaments larges, il vaudra mieux attaquer l'utérus du côté opposé, à l'américaine, afin d'aborder la tumeur incluse de dedans en dehors et de bas en haut.

Ailleurs, il vaudra mieux inciser largement la séreuse sur la tumeur incluse, chercher un plan de clivage et la décortiquer en respectant les uretères et les vaisseaux iliaques souvent au contact direct du pôle inférieur de la tumeur.

2° Hystérectomie pour suppurations annexielles[1]. — C'est la castration abdominale totale très en faveur depuis ces dernières années.

J.-L. Faure a fait remarquer que, pour décoller les annexes adhérentes, il faut les aborder par-dessous et de bas en haut et par suite qu'il faut gagner par la voie la plus simple et la moins encombrée le pôle inférieur du bloc utéro-annexiel.

a. Si les annexes enflammées sont libres ou peu adhérentes, tous les procédés sont utilisables.

b. Si les annexes sont libres d'un côté et adhérentes au pelvis de l'autre, le procédé américain avec attaque première du côté libre est le procédé de choix (fig. 1313).

c. Si les annexes sont fixées des deux côtés aux parois pelviennes, et si les flancs de l'utérus sont à peu près libres, mieux vaut employer le procédé de Terrier (fig. 1314).

C'est l'ablation première de l'utérus et seconde des annexes. On enlève d'abord l'utérus en le séparant des deux côtés, des annexes malades, et, grâce au jour donné au centre du bassin par cette extirpation préalable, on peut ainsi attaquer les annexes par-dessous.

Mais ce procédé n'est utilisable que lorsqu'on peut facilement séparer le corps utérin des annexes voisines.

d. S'il n'en est pas ainsi, il faut de toute nécessité recourir à l'hémisection

[1] Cf. J.-L. Faure, *Trib. médic.*, 1904, p. 149.

utérine, méthode de choix lorsque tous les organes du petit bassin forment un bloc compact dans lequel il est malaisé de se reconnaître (fig. 1315).

e. Lorsque les annexes d'un côté adhèrent complètement aux parois pelviennes et à l'utérus, tandis que les annexes opposées n'adhèrent qu'au pelvis, en laissant entre elles et l'utérus une voie libre, on pourra

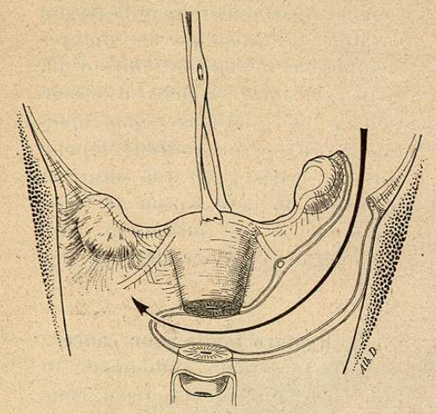

Fig. 1313. — Hystérectomie par attaque latérale extra-annexielle (procédé américain).

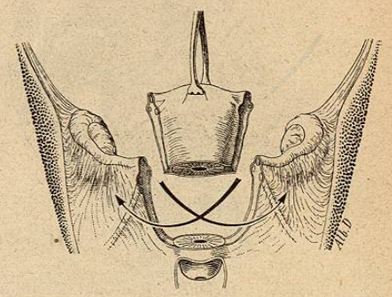

Fig. 1314. — Hystérectomie par attaque bilatérale intra-annexielle (procédé de Terrier).

employer l'hémisection utérine, ou bien combiner entre eux le procédé américain et celui de Terrier (fig. 1316).

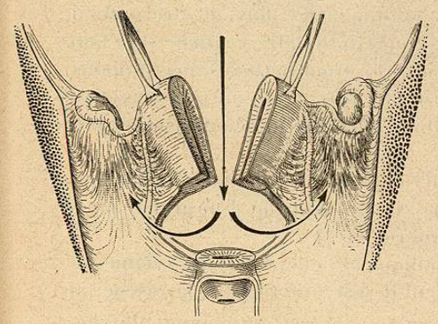

Fig. 1315. — Hystérectomie par hémisection médiane (procédé de J.-L. Faure-Kelly).

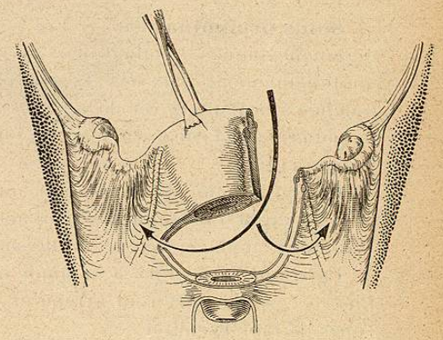

Fig. 1316. — Hystérectomie par attaque intra-annexielle unilatérale (procédé mixte).

f. Enfin lorsque l'utérus en rétroflexion et les annexes malades sont adhérents au fond du Douglas, que le fond de l'utérus est inaccessible et qu'on ne peut l'amener en avant pour pratiquer l'hémisection, il faut avoir recours à la décollation antérieure (fig. 1317).

Quelque soit le procédé employé, toutes précautions devront être prises pour éviter l'infection de la grande cavité péritonéale ; on disposera avec le

plus grand soin des compresses isolantes destinées à limiter le champ opératoire. Le drainage sera ordinairement nécessaire ; il sera large et bien placé au point déclive. Enfin on soignera particulièrement la péritonisation du bassin que les ruptures d'adhérences rendront souvent difficile. On aura recours, s'il le faut, soit à des greffes épiploïques (Loewy) fixées aux endroits dépourvus de séreuse, soit à la suture au pourtour du petit bassin de l'anse sigmoïde et de son méso, étalé comme un épervier déployé (fig. 1305).

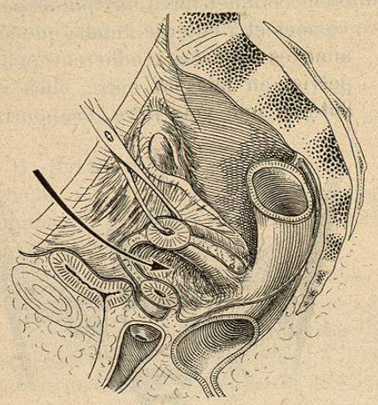

Fig. 1317. — Hystérectomie par décollation antérieure (procédé de J.-L. Faure).

3° Hystérectomie pour cancer[1]. — L'hystérectomie abdominale totale, avec évidement pelvien, constitue actuellement la méthode de choix dans le cancer utérin, lorsque celui-ci est encore utilement opérable.

Nous en décrirons la technique d'après Wertheim et Jonnesco, qui en ont été les protagonistes, et d'après l'excellente thèse de Grimoud.

Soins préliminaires. — Les soins préliminaires doivent être particulièrement soignés. Pendant deux ou trois jours, la toilette vaginale sera faite quotidiennement deux fois. Le vagin et le col seront nettoyés aux tampons, touchés à la teinture d'iode ou au chlorure de zinc, lavés au permanganate de potasse et à l'eau oxygénée. Un curettage avec thermo-cautérisation sera toujours utile.

Le matin même de l'opération, une dernière toilette vaginale sera faite à fond, le vagin sera soigneusement nettoyé, lavé et asséché. Une grande pince sera mise en place dans le cul-de-sac antérieur.

La vessie sera vidée à la sonde métallique et celle-ci laissée à demeure. Pince et sonde serviront à repérer le cul-de-sac antérieur et la vessie, au cours de l'intervention.

L'opération elle-même comprend trois parties : l'ablation de l'utérus, l'évidement du bassin, la péritonisation et la fermeture de la plaie.

A. ***Ablation de l'utérus***. — *a.* **Laparotomie**. — Incision médiane, avec ou sans ablation de la ligne blanche. Le ventre ouvert, la malade est mise en position très inclinée, les lèvres de la plaie fortement écartées à l'aide

[1] Cf. Jonnesco, *Rev. de gyn. et de chir. abd.*, sept-oct. 1902, n° 5. — Grimoud, Thèse de Toulouse, 1904-1905.

d'une large valve simple ou double. L'intestin est récliné complètement vers le diaphragme, le côlon pelvien est soigneusement relevé et déroulé vers le haut. Le tout est caché par une large compresse bien étalée qui ferme le pelvis et isole parfaitement la grande cavité abdominale.

b. **Ligature du pédicule externe utéro-ovarien**. — Une pince de Museux mousse et courbe saisit et soulève le fond de l'utérus ; les annexes sont libérées et l'utérus désenclavé par traction en haut et en avant.

On explore les culs-de-sac et l'on voit si la cure radicale est possible.

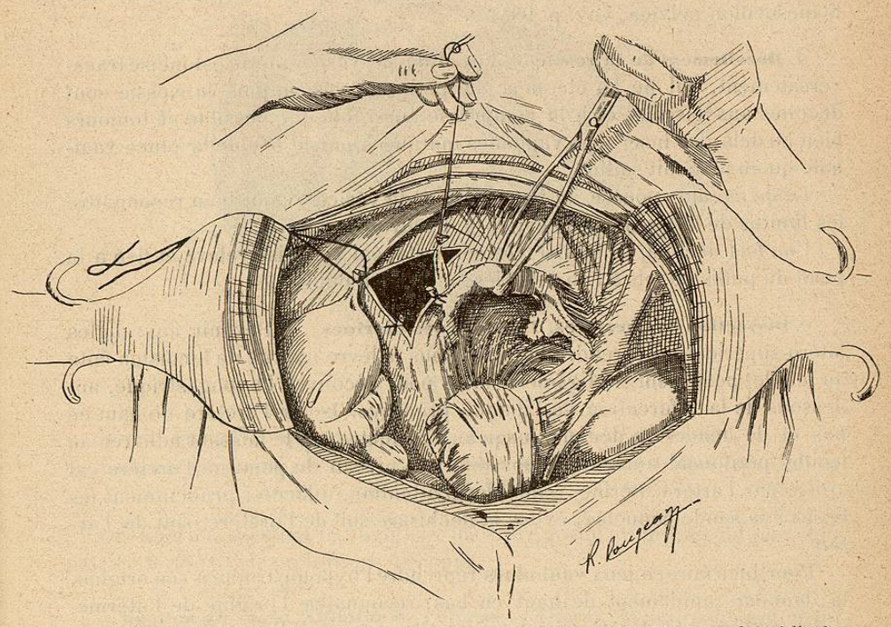

Fig. 1318. — Hystérectomie abdominale pour cancer (Jonnesco). Ligature du pédicule utéro-ovarien.

Si oui, soulevant le pédicule externe annexiel et utéro-ovarien, avec une aiguille munie d'un fil solide, on place une ligature passée, au ras des flancs du bassin. A 1 centimètre et demi en dedans, on met une autre ligature ou une pince. Entre les deux, on coupe le ligament infundibulopelvien et le feuillet antérieur du ligament large jusqu'au ligament rond.

Sur le ligament rond, près du pelvis, on place, toujours à l'aiguille, une double ligature, entre lesquelles on le coupe. On continue ensuite la section du feuillet antérieur du ligament large jusqu'au niveau du cul-de-sac vésico-utérin où elle rejoint celle qui a été symétriquement pratiquée du côté opposé (fig. 1318).

Même manœuvre des deux côtés.

c. **Ligature des hypogastriques.** — Elle est recommandée par Jonnesco. Elle ne nous a pas paru personnellement fort utile et allonge l'opération.

A droite, on sectionne le feuillet postérieur du ligament large le long des vaisseaux iliaques externes. Au doigt ou à la sonde, on décolle rapidement le péritoine jusqu'à la bifurcation de l'iliaque primitive. On reconnaît celle-ci, sa bifurcation, l'iliaque externe, l'iliaque interne et l'uretère en dedans d'elle. On dénude l'hypogastrique et on la lie avec un bon catgut.

A gauche, la même manœuvre nous a été toujours possible. Mais le cas échéant, on peut recourir au procédé de Quénu et Duval (ligature à travers le mésocôlon pelvien, voy. p. 985).

d. **Décollement de la vessie.** — Le cul-de-sac vésico-utérin est incisé transversalement, s'il ne l'a été déjà. Le péritoine vésical puis la vessie sont décollés aux ciseaux et à la compresse aussi loin que possible et toujours bien au delà des insertions vaginales marquées par le bec de la pince vaginale qu'un aide fait saillir.

Le même aide pousse au besoin la sonde vésicale pour bien reconnaître les limites de la vessie et en éviter la déchirure.

Une fois décollé, le tablier vésico-péritonéal est saisi, relevé et fixé à la peau du pubis ou mis à l'abri derrière une valve pubienne.

e. **Dissection des uretères. Ligature des utérines.** — Revenir aux angles latéro-supérieurs. Reprendre l'uretère sous la lèvre interne de l'incision faite au feuillet postérieur du ligament large pour découvrir l'hypogastrique, au-dessous de la bifurcation de l'iliaque primitive. Isoler l'uretère de haut en bas et de dehors en dedans, jusqu'au paramètre, en le laissant adhérer au feuillet péritonéal autant que possible. Au niveau du point où l'uretère est croisé par l'artère utérine, redoubler d'attention, dilacérer prudemment les tissus à la sonde cannelée; éviter la déchirure soit de l'uretère, soit de l'artère.

Pour bien faire, mieux vaut alors reprendre l'hypogastrique à son origine, la dénuder rapidement de haut en bas, reconnaître l'origine de l'utérine, isoler celle-ci par-dessus l'uretère, en élargissant à la sonde l'espèce de tunnel où passe ce conduit. On lie l'utérine deux fois, en dedans près de l'utérus, en dehors près de son origine et on la coupe en la soulevant avec les fils laissés longs.

On reprend alors l'isolement de l'uretère et on le poursuit jusqu'à la corne vésicale correspondante en l'isolant soigneusement de la paroi vaginale latérale. Ce dernier temps est délicat et donne souvent lieu à un saignement ennuyeux par rupture de petits vaisseaux.

La vessie est alors refoulée un peu plus loin, emportant avec elle les uretères loin du dôme vaginal (fig. 1319).

f. **Incision du Douglas. Décollement utéro-vagino-rectal.** — L'utérus est fortement attiré en haut et en avant, par-dessus le pubis pour tendre le Douglas et les ligaments utéro-sacrés.

Sur l'utérus, on sectionne transversalement le péritoine postérieur et les ligaments utéro-sacrés, puis, à la compresse, on décolle le conduit utéro-vaginal du rectum jusqu'au delà des insertions vaginales postérieures.

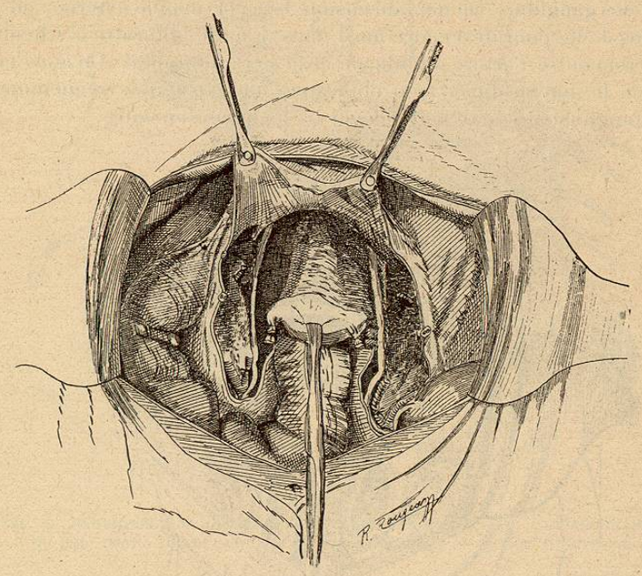

Fig. 1319. — Hystérectomie abdominale pour cancer (Jonnesco).

Les uretères sont libérés, après section et ligature des utérines. Le tablier vésical est relevé vers le pubis par deux pinces à plateau.

On libère également le vagin sur les côtés jusqu'au niveau du plancher pelvien formé par les releveurs de l'anus.

g. **Section du vagin. Ablation de l'utérus.** — Utérus et vagin sont largement isolés de toutes parts. Entre deux pinces occlusives coudées, et le plus bas possible, on coupe le vagin sur une compresse isolante placée derrière lui (fig. 1320). On nettoie et on thermocautérise la tranche. Si l'on n'a pas employé de pince occlusive coudée, on engage dans le conduit vaginal une compresse qu'entraîne au dehors la pince vaginale restée en place, puis on ferme provisoirement l'ouverture avec deux pinces à griffes.

La seconde partie, l'évidement va commencer.

B. ***Évidement pelvien.*** — Il se fait à l'aide d'une sonde cannelée forte et longue, et d'une pince à disséquer à griffes et à branches longues.

a. On commence tout à fait en dehors, sur le psoas. A l'aide de la pince et de la sonde, celle-ci allant de bas en haut, du canal crural vers la bifurcation de l'iliaque primitive, on détache du psoas un feuillet celluleux mince

que l'on décolle de dehors en dedans, on arrive sur le flanc externe de l'iliaque externe, on passe sur l'artère, on la dénude, on la fait soulever et récliner en dehors pour pénétrer entre elle et la veine collatérale. A ce niveau existent souvent des ganglions. On dénude ensuite la veine iliaque externe, on passe en dedans d'elle pour descendre ainsi dans la fosse obturatrice. Chemin faisant, on rencontre l'artère ombilicale et le nerf obturateur. On isole ce dernier et on le suit jusqu'au trou obturateur où existe très fréquemment un paquet ganglionnaire qu'il faut enlever très soigneusement.

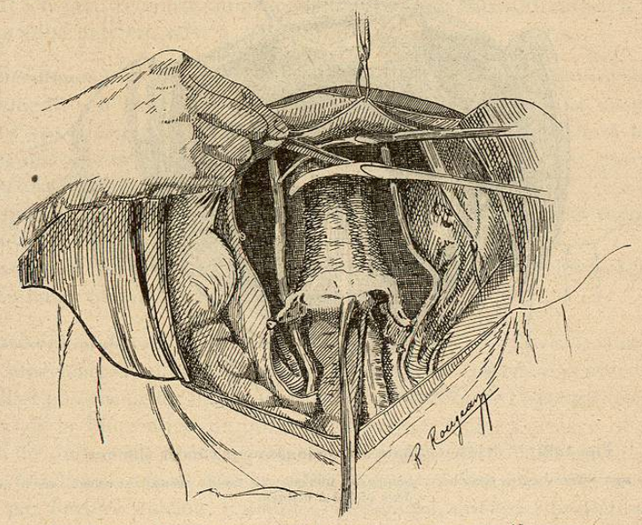

Fig. 1320. — Hystérectomie abdominale pour cancer (Jonnesco).
L'utérus et le vagin sont isolés après libération des uretères. Section du vagin entre deux pinces courbes.

b. On attaque alors l'hypogastrique à sa racine, et marchant de haut en bas, on l'isole en continuant avec la sonde le dépouillement complet du pelvis. On arrive ainsi jusqu'aux cornes vésicales où on soulève et coupe franchement aux ciseaux la terminaison de la lame cellulo-graisseuse que l'on a ainsi détachée des parois pelviennes d'une façon aussi continue que possible.

c. On évide la fosse sacro-rectale. Soulevant à droite le feuillet postérieur du ligament large, avec l'uretère qu'il faut ménager, on le décolle du sacrum avec le rectum qu'il entraîne, puis on dépouille le promontoire et les abords du tissu cellulaire correspondant.

d. On décolle alors de bas en haut le péritoine pariétal qui recouvre les vaisseaux iliaques primitifs, pour aller jusqu'à la bifurcation de l'aorte. On attire ces vaisseaux en dedans avec un écarteur et on nettoie la fosse lombo-sacrée, en dépouillant l'origine du nerf obturateur et du tronc lombo-sacré.

L'évidement est terminé (fig. 1321). Des ligatures fines sont placées sur les points qui saignent jusqu'à hémostase complète.

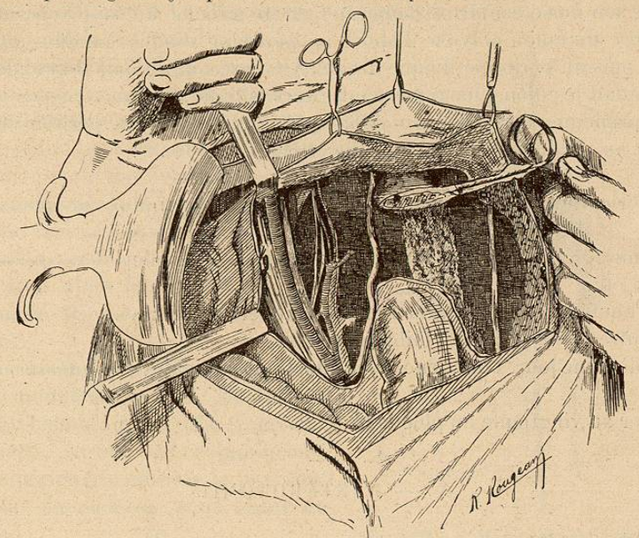

Fig. 1321. — Hystérectomie abdominale pour cancer (Jonnesco). Evidement ilio-pelvien du côté droit. Dissection des vaisseaux iliaques et du nerf obturateur.

C. ***Péritonisation et fermeture de la plaie.*** — *a.* **Drainage du pelvis.** — La pince vaginale est poussée à travers l'orifice vaginal réouvert. Elle saisit et entraîne un ou deux gros drains entourés de larges mèches de gaze stérilisée. Chaque drain est dirigé vers l'une des extrémités de la plaie vaginale. Les mèches correspondantes sont pelotonnées dans le pelvis pour combler les fosses obturatrices. Elles doivent en bas passer sur les uretères qu'elles recouvrent.

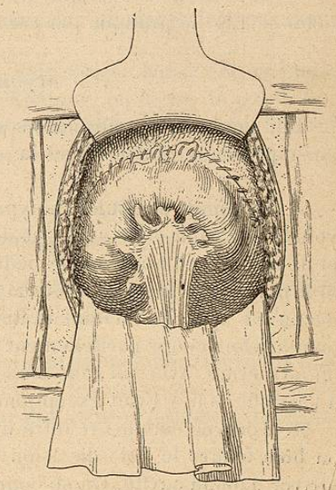

Fig. 1322. — Péritonisation du pelvis à l'aide du côlon pelvien (Delage).

b. **Péritonisation du pelvis.** — Deux surjets latéraux refont les ligaments larges de haut en bas et de dehors et dedans. Parfois un surjet médian unissant le péritoine vésical au péritoine rectal, suffit avec les précédents à rétablir la continuité de la séreuse par-dessus les mèches et les drains.

Si cela est impossible, il faut recourir au côlon et au méso-côlon pelviens. On attire alors le côlon pelvien au-dessus de l'orifice du petit bassin. On déploie son méso en forme d'épervier et, de gauche à droite, on suture le bord libre du côlon pelvien d'abord au péritoine iliaque gauche, puis à la vessie, puis au péritoine iliaque droite. A ce niveau, au delà du coude brusque que fait le côlon pour redescendre vers la ligne médiane, ce n'est plus le côlon lui-même, mais le méso-côlon qu'il faut suturer au péritoine iliaque droit et au péritoine prévertébral (fig. 1322).

c. **Fermeture de l'abdomen.** — Elle se fait en un ou plusieurs plans.

Soins consécutifs. — Pansement compressif, sonde à demeure, sérum, caféine, etc.

Au bout de quarante-huit heures, enlever les mèches et les remplacer par d'autres plus petites et faiblement tassées.

Au dixième jour, commencer les injections vaginales avec du sérum artificiel.

Lever au vingtième ou plus tard.

X. — HYSTÉROTOMIE

§ 1. — Hystérotomie pour fibromes. Myomectomie

C'est l'ablation des tumeurs fibreuses de l'utérus, sans extirpation de celui-ci. Elle se pratique par *voie vaginale* ou *abdominale*.

A. — *Myomectomie vaginale* [1].

Elle convient aux fibromes sous-muqueux pédiculés (polypes) ou sessiles, ainsi qu'à ceux qui occupent la partie inférieure de la matrice.

a. **Fibromes pédiculés** (polypes). — Si le polype est vaginal et de petit volume, il suffit de le saisir et de l'arracher par un mouvement de torsion et de traction combinées ; le pédicule est touché au thermo ou à la curette. Si le polype est très gros, obstruant le vagin, on peut le morceler d'abord pour découvrir son point d'implantation lequel est ou bien simplement tordu, ou bien à la fois coupé partiellement puis tordu, ou bien enfin coupé aux ciseaux ou au thermo, avec ou sans pincement préalable. Une ligature serait posée à l'aiguille, s'il y avait exceptionnellement un saignement abondant.

Si le polype est encore intra-utérin, il faut préalablement ou bien dilater, ou bien fendre le col (discision latérale ou hémisection antérieure) pour arriver dans la cavité. On se comporte alors comme nous venons de le dire. Le col, s'il a été incisé, est ensuite restauré par une suture.

[1] Cf. Dartigues, Thèse de Paris, 1900-1901.

b. **Fibromes sessiles sous-muqueux.** — Ici la dilatation même large est toujours insuffisante. Il faut sectionner le col soit au niveau de ses commissures en allant jusqu'à l'orifice interne (Segond-Dartigues), soit sur la ligne médiane antérieure (Bouilly, Doyen). Dans le premier cas, on se comportera comme pour la discision bilatérale (fig. 1323). Dans le second, on procédera comme pour l'hystérectomie vaginale : col amarré et abaissé avec deux pinces, vagin incisé en avant, vessie décollée, péritoine refoulé sans être ouvert. Le col, l'isthme et la partie inférieure du corps sont alors hémisectionnés sur la ligne médiane, ou fendus en Y (Doyen).

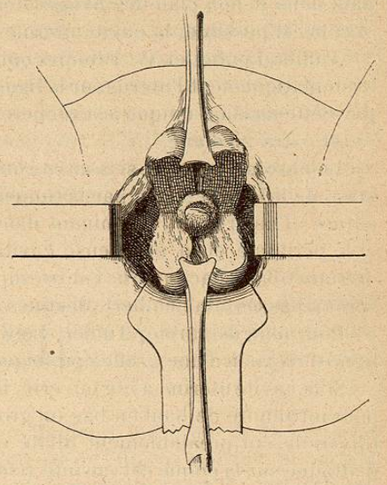

Fig. 1323. — Myomectomie vaginale par discision du col (Dartigues).

La tumeur est découverte, sa coque muqueuse incisée, son centre évidé au bistouri ou au tube tranchant de Doyen, si elle est volumineuse, puis sa périphérie enlevée le plus souvent par énucléation, sous forme de calotte.

L'utérus est nettoyé, tamponné et suturé. Au dixième jour, on commence les injections qu'il faut parfois renouveler plusieurs fois par jour.

c. **Fibromes interstitiels et inférieurs.** — S'ils siègent sur le col, on incise celui-ci jusqu'à la tumeur. S'ils siègent sur l'isthme, on incise le cul-de-sac vaginal antérieur ou postérieur, on dégage la partie correspondante de l'utérus sans ouvrir le péritoine si l'on peut. On attaque alors le fibrome par énucléation ou morcellement suivant son volume.

B. — *Myomectomie abdominale* [1].

Elle convient aux fibromes abdominaux pédiculés, sessiles ou intra-ligamentaires.

a. **Fibromes pédiculés.** — Le pédicule est attaqué par deux incisions obliques en forme de coin ; la tumeur est détachée ; les vaisseaux de la tranche liés et les lèvres de la section affrontées par des sutures profondes et superficielles.

b. **Fibromes sessiles.** — Le ventre ouvert, l'utérus est attiré au dehors, isolé à l'aide de compresses, et le fibrome bien exposé.

[1] Cf. Loubet, Thèse de Paris, 1902, et *Rev. de gyn.* et de *Chir. abd.*, 1902, p. 195.