Si cela est impossible, il faut recourir au côlon et au méso-côlon pelviens. On attire alors le côlon pelvien au-dessus de l'orifice du petit bassin. On déploie son méso en forme d'épervier et, de gauche à droite, on suture le bord libre du côlon pelvien d'abord au péritoine iliaque gauche, puis à la vessie, puis au péritoine iliaque droite. A ce niveau, au delà du coude brusque que fait le côlon pour redescendre vers la ligne médiane, ce n'est plus le côlon lui-même, mais le méso-côlon qu'il faut suturer au péritoine iliaque droit et au péritoine prévertébral (fig. 1322).

c. **Fermeture de l'abdomen.** — Elle se fait en un ou plusieurs plans.

Soins consécutifs. — Pansement compressif, sonde à demeure, sérum, caféine, etc.

Au bout de quarante-huit heures, enlever les mèches et les remplacer par d'autres plus petites et faiblement tassées.

Au dixième jour, commencer les injections vaginales avec du sérum artificiel.

Lever au vingtième ou plus tard.

X. — HYSTÉROTOMIE

§ 1. — Hystérotomie pour fibromes. Myomectomie

C'est l'ablation des tumeurs fibreuses de l'utérus, sans extirpation de celui-ci. Elle se pratique par *voie vaginale* ou *abdominale*.

A. — *Myomectomie vaginale* [1].

Elle convient aux fibromes sous-muqueux pédiculés (polypes) ou sessiles, ainsi qu'à ceux qui occupent la partie inférieure de la matrice.

a. **Fibromes pédiculés** (polypes). — Si le polype est vaginal et de petit volume, il suffit de le saisir et de l'arracher par un mouvement de torsion et de traction combinées ; le pédicule est touché au thermo ou à la curette. Si le polype est très gros, obstruant le vagin, on peut le morceler d'abord pour découvrir son point d'implantation lequel est ou bien simplement tordu, ou bien à la fois coupé partiellement puis tordu, ou bien enfin coupé aux ciseaux ou au thermo, avec ou sans pincement préalable. Une ligature serait posée à l'aiguille, s'il y avait exceptionnellement un saignement abondant.

Si le polype est encore intra-utérin, il faut préalablement ou bien dilater, ou bien fendre le col (discision latérale ou hémisection antérieure) pour arriver dans la cavité. On se comporte alors comme nous venons de le dire. Le col, s'il a été incisé, est ensuite restauré par une suture.

[1] Cf. Dartigues, Thèse de Paris, 1900-1901.

b. **Fibromes sessiles sous-muqueux.** — Ici la dilatation même large est toujours insuffisante. Il faut sectionner le col soit au niveau de ses commissures en allant jusqu'à l'orifice interne (Segond-Dartigues), soit sur la ligne médiane antérieure (Bouilly, Doyen). Dans le premier cas, on se comportera comme pour la discision bilatérale (fig. 1323). Dans le second, on procédera comme pour l'hystérectomie vaginale : col amarré et abaissé avec deux pinces, vagin incisé en avant, vessie décollée, péritoine refoulé sans être ouvert. Le col, l'isthme et la partie inférieure du corps sont alors hémisectionnés sur la ligne médiane, ou fendus en Y (Doyen).

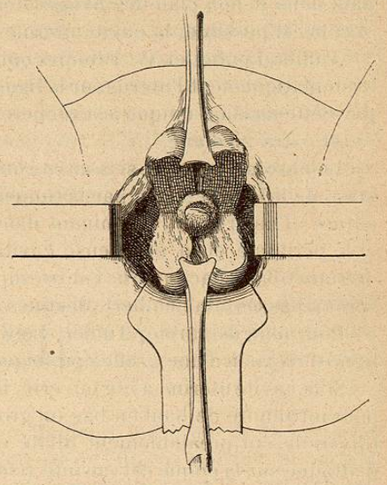

Fig. 1323. — Myomectomie vaginale par discision du col (Dartigues).

La tumeur est découverte, sa coque muqueuse incisée, son centre évidé au bistouri ou au tube tranchant de Doyen, si elle est volumineuse, puis sa périphérie enlevée le plus souvent par énucléation, sous forme de calotte.

L'utérus est nettoyé, tamponné et suturé. Au dixième jour, on commence les injections qu'il faut parfois renouveler plusieurs fois par jour.

c. **Fibromes interstitiels et inférieurs.** — S'ils siègent sur le col, on incise celui-ci jusqu'à la tumeur. S'ils siègent sur l'isthme, on incise le cul-de-sac vaginal antérieur ou postérieur, on dégage la partie correspondante de l'utérus sans ouvrir le péritoine si l'on peut. On attaque alors le fibrome par énucléation ou morcellement suivant son volume.

B. — *Myomectomie abdominale* [1].

Elle convient aux fibromes abdominaux pédiculés, sessiles ou intra-ligamentaires.

a. **Fibromes pédiculés.** — Le pédicule est attaqué par deux incisions obliques en forme de coin ; la tumeur est détachée ; les vaisseaux de la tranche liés et les lèvres de la section affrontées par des sutures profondes et superficielles.

b. **Fibromes sessiles.** — Le ventre ouvert, l'utérus est attiré au dehors, isolé à l'aide de compresses, et le fibrome bien exposé.

[1] Cf. Loubet, Thèse de Paris, 1902, et *Rev. de gyn.* et de *Chir. abd.*, 1902, p. 195.

La plupart des auteurs recommandent d'inciser largement la capsule du fibrome sur la saillie même de la tumeur, de saisir le noyau fibreux avec une pince ou un tire-bouchon, de le dégager au doigt ou à la spatule cheminant dans le bon plan de clivage et de l'extirper par énucléation sans ouvrir si cela est possible, la cavité utérine.

Tuffier, Loubet et W. Prior recommandent au contraire d'inciser toujours systématiquement l'utérus sur la ligne médiane, « ligne avasculaire » et d'aller par cette incision unique à la recherche de la tumeur fibreuse, même si celle-ci est extra-médiane.

Le fibrome énucléé, si la cavité utérine a pu être respectée, on fait l'hémostase de la loge occupée par la tumeur, puis on la referme par deux plans de suture : l'un profond, cheminant dans le muscle utérin, respectant à la fois et le péritoine et la muqueuse cavitaire, destiné à capitonner la poche et à détruire tout espace mort ; l'autre superficiel, fait de points séparés musculo-séreux passés à la Lembert, destinés à reconstituer la couche péritonéale.

Pour plus de sûreté, Tuffier, Lœwy et Guibal conseillent de recouvrir la ligne d'incision d'une greffe épiploïque fixée à l'aide de quelques points.

Si la cavité utérine a été ouverte, il est prudent de profiter de cette brèche pour introduire de haut en bas un gros tube qui pénètre dans la cavité, sort à travers le col préalablement dilaté et draine ainsi vers le vagin. L'incision d'attaque sur la coque est ensuite refermée très soigneusement comme nous venons de le dire.

Lorsque l'utérus renferme plusieurs noyaux fibreux, on peut les énucléer successivement par autant d'incisions qu'il est nécessaire, à la condition de ne pas transformer l'utérus en « une loque » (Tuffier). Mais on peut habituellement profiter de la première brèche pour extirper les tumeurs voisines, en cheminant de dedans en dehors, à travers le muscle utérin.

c. **Fibromes intraligamentaires.** — Sur leur saillie, parallèlement à la trompe et au-dessous d'elle, on incise le ligament large, on découvre la tumeur, on la saisit et on l'isole en restant toujours à son contact immédiat pour éviter de blesser l'uretère, la vessie ou les vaisseaux qui affectent souvent avec elle les rapports les plus étroits.

On extirpe ensuite le fibrome par torsion ou section de son point d'implantation. La cavité qu'il occupait est capitonnée et fermée complètement ou bien drainée soit par le ventre, soit par le Douglas.

W. Prior a encore recommandé pour les fibromes intraligamentaires l'hystérotomie médiane et l'attaque de dedans en dehors, afin de mieux ménager l'uretère. Nous croyons cette manœuvre pénible.

§ 2. — Opération césarienne

C'est l'incision de l'utérus destinée à l'extraction du fœtus, en cas d'angustie pelvienne ou de lésions du col (cancer) s'opposant à l'extraction par les voies naturelles.

On distingue deux variétés d'opération césarienne : la *césarotomie conservatrice*, dans laquelle, le fœtus extrait, on conserve l'utérus que l'on se borne à suturer et l'*opération de Porro* dans laquelle on sacrifie l'utérus avec les annexes par une amputation du pédicule externe.

Aujourd'hui l'opération de Porro n'est guère plus pratiquée. On lui préfère avec raison l'hystérectomie totale ou subtotale exécutée comme nous l'avons dit plus haut. Aussi ne nous attarderons-nous pas à la décrire.

La césarotomie conservatrice peut se réaliser par voie abdominale ou par voie vaginale (Dürhssen). Cette dernière est difficile, expose à de graves accidents ; nous la passerons sous silence et nous contenterons de décrire l'opération césarienne par le ventre, la césarotomie conservatrice classique, procédé de choix.

Soins préliminaires. — Ceux de toute laparotomie. Avant de commencer, on fera à la parturiente une injection sous-cutanée d'ergotine (XX à XXX gouttes d'ergotine Yvon ou X gouttes d'ergotinine). On se tiendra prêt à pratiquer des injections sous-cutanées d'éther, de caféine et de sérum artificiel, s'il en est besoin.

a. **Incision de la paroi abdominale.** — Médiane, mesurant de 15 à 18 centimètres, correspondant à la partie supérieure de l'utérus gravide, et portant par suite mi-partie au-dessus, mi-partie au-dessous du nombril, parfois beaucoup plus longue au-dessus.

b. **Incision de l'utérus.** — L'utérus est soigneusement isolé à l'aide de compresses qui protègent la grande cavité péritonéale. Un aide ramène la matrice dans le plan médian du corps et maintient contre lui les lèvres de la plaie abdominale.

Inciser alors franchement l'utérus couche par couche jusqu'aux membranes. Cette incision peut être *transversale*, sur le fond même de l'utérus, d'une corne à l'autre (Fritsch), procédé défectueux.

Elle sera le plus souvent *longitudinale et médiane*, sur la ligne avasculaire, intéressant la paroi supérieure du corps et respectant soigneusement l'isthme et l'anneau de Bandl, dont elle ne devra pas s'approcher de plus de 2 à 3 centimètres.

L'utérus ouvert d'abord sur une étendue de 4 ou 5 centimètres, on voit bomber à travers la plaie les membranes si elles sont encore intactes. L'index gauche les rompt et sur ce doigt comme protecteur, la brèche est agrandie aux ciseaux, de bas en haut préférement, sur une étendue de 12 à 15 centimètres, ou davantage.

Si l'incision porte par malechance sur l'insertion du placenta, il faut, sans s'émouvoir, le perforer d'abord puis, sans essayer de le décoller, le sectionner vivement de bas en haut.

c. **Extraction du fœtus.** — Le liquide amniotique et un flot de sang s'écoulent, surtout lorsque le placenta est intéressé. Sans hésitation, pen-

dant que l'aide applique étroitement les lèvres de la plaie contre l'utérus, énuclée pour ainsi dire ce dernier et comprime indirectement l'organe aux fins d'hémostase, plonger la main dans l'utérus, chercher, saisir, attirer un pied ; extraire vivement les membres inférieurs, le tronc, les bras et enfin la tête dernière, en recourant s'il est besoin à la manœuvre de Mauriceau pour la dégager, lorsque les lèvres de la plaie utérine, revenues sur elles-mêmes, l'enserrent trop étroitement.

Le cordon est coupé entre deux pinces et l'enfant confié à un aide

d. **Extraction du placenta et des membranes.** — On saisit et on tend le cordon. Par tractions douces et par décollement, on détache peu à peu l'arrière-faix, et on l'amène au dehors aussi complet que possible. C'est surtout en bas, vers le pôle inférieur, que les membranes sont adhérentes et difficiles à extraire dans leur intégrité.

e. **Tamponnement et suture de l'utérus.** — L'utérus est nettoyé et tamponné un instant. Une ou plusieurs longues bandes de gaze simple stérile sont préparées. Une longue pince est introduite par le vagin et le col jusque dans la cavité utérine, après dilatation digitale du col s'il est nécessaire. Cette pince saisit et entraîne dans le vagin l'extrémité de la ou des bandes de gaze stérile, que l'on tasse ensuite dans la cavité utérine.

La brèche de la matrice est alors refermée par deux plans de suture. L'un, profond, musculaire, surjet ou points séparés espacés de 1 centimètre, réunit les tranches de section en respectant à la fois et la muqueuse et la séreuse. L'autre, superficiel, réunit les lèvres péritonéales qu'elle adosse à la Lembert. Pour consolider cette péritonisation de la ligne de section, on peut recourir à une greffe épiploïque de Loevy. Un fragment d'épiploon de dimensions suffisantes est détaché, étalé sur la ligne et fixé par quelques points.

Mais il n'est pas besoin, comme l'avait préconisé Sänger, de pratiquer le décollement du péritoine le long des lèvres de la plaie, afin d'en mieux réaliser l'adossement par inversion.

f. **Suture de la paroi.** — Faire la toilette de l'abdomen. Si l'on veut éviter une nouvelle grossesse, exciser quelques centimètres des deux trompes entre deux ligatures (Bouilly).

Refermer ensuite le ventre par un ou plusieurs plans.

Soins consécutifs. — Le vagin est nettoyé et tamponné. Les mèches intra-utérines sont retirées peu à peu et complètement enlevées vers le quatrième jour. Le vagin est tamponné jusqu'au douzième.

XI. — COLPOHYSTÉROTOMIE POUR INVERSION UTÉRINE[1]

Elle s'applique aux inversions irréductibles et consiste à inciser l'un des culs-de-sac puis l'une des parois de l'utérus dans toute sa hauteur, pour retour-

[1] Cf. Fresson, Thèse de Paris, 1902.

ner la matrice comme un gant, et la réduire dans le bassin, après suture de la paroi incisée.

L'opération peut porter sur la paroi antérieure (Kehrer-Oui) ou sur la paroi postérieure (Küstner-Duret), mais elle est identique quel que soit son siège.

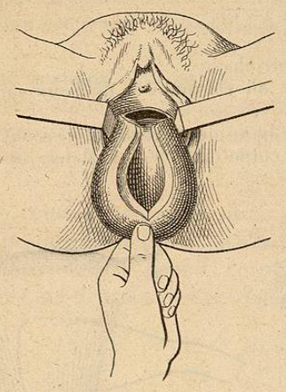

Fig. 1324. — Colpohystérectomie antérieure pour inversion utérine (Oui). Incision du cul-de-sac antérieur et de la paroi utérine antérieure.

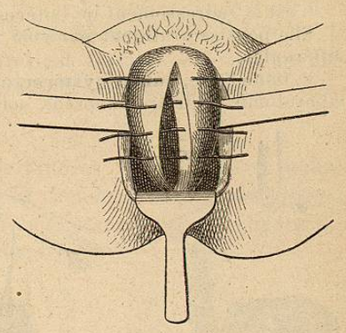

Fig. 1325. — Colpohystérectomie antérieure (Oui). Suture de la paroi utérine antérieure après retournement de l'utérus.

a. **Incision du cul-de-sac vaginal.** — Au-dessous du museau de tanche que l'on reconnaît au doigt et à l'œil, incision très large du cul-de-sac antérieur ou postérieur, avec ouverture du péritoine.

b. **Incision verticale médiane d'une des faces utérines.** — Cette incision divise le col et la paroi utérine dans toute son étendue (fig. 1324).

c. **Retournement de l'utérus.** — La coque utérine inversée est retournée sur place à l'aide des doigts qui saisissent les lèvres de la section. L'utérus retourné est alors dans la position de l'hystérectomie vaginale, après bascule antérieure ou postérieure.

d. **Suture médiane de la paroi incisée.** — Elle se fait du fond vers le col, en deux plans : muqueux et musculo-séreux. On l'arrête au niveau de l'isthme (fig. 1325).

e. **Reposition de l'utérus et suture du col.** — L'utérus suturé est réintégré dans le ventre par l'incision transversale du cul-de-sac, dont des pinces écartent les lèvres, puis on reconstitue le col utérin.

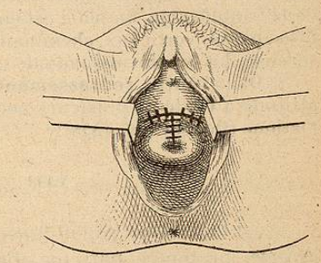

Fig. 1326. — Colpohystérectomie antérieure (Oui). Suture du cul-de-sac vaginal antérieur et du col, après réduction de l'utérus.

f. **Suture et drainage du cul-de-sac vaginal.** — L'incision du cul-de-sac est partiellement refermée, après mise en place d'un drain et d'une mèche le long de la suture utérine (fig. 1326).

La colpohystérotomie antérieure, peut-être plus difficile à exécuter, serait cependant préférable à la colpohystérotomie postérieure, car elle expose moins que cette dernière à une rétroversion adhérente. (Oui).

XII. — HYSTÉROPLASTIE

C'est le redressement de l'utérus anté ou rétrofléchi.

Elle peut se pratiquer par voie abdominale ou vaginale et de deux façons différentes.

1° Dans l'une, **cunéo-hystérectomie**, après avoir découvert l'utérus soit par laparotomie (Thiriar-Jonnesco), soit par large colpotomie (Folet, Reed), on fait

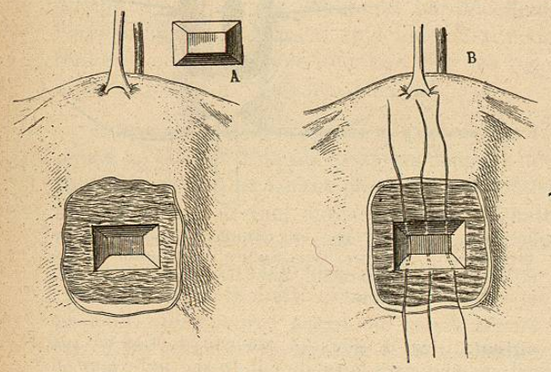

Fig. 1327. — Cunéohystérectomie de Jonnesco (Ricard et Launay).
A, excision du segment utérin. — B, suture.

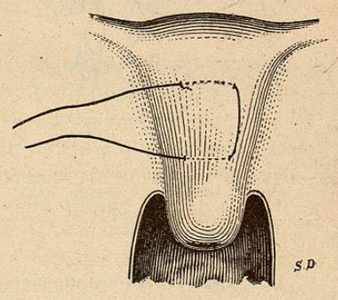

Fig. 1328. — Hystéroplastie de Doyen (Ricard et Launay). Passage d'un fil.

une résection cunéiforme de l'utérus, à base péritonéale, à sommet juxta-muqueux, mais sans ouvrir la muqueuse. Cette résection siège dans l'angle de flexion et porte sur la paroi antérieure dans la rétroflexion, sur la postérieure dans l'antéflexion. La plaie est ensuite réunie par une suture profonde, à l'aide de fils séparés, verticaux, cheminant sur les surfaces avivées, puis par une suture séreuse. La brèche abdominale ou vaginale est ensuite refermée (fig. 1327).

2° Dans l'autre, **redressement par sutures perdues**, on fixe l'utérus en bonne attitude à l'aide de plusieurs points à la soie, passés en forme d'U au niveau de l'isthme (Doyen) (fig. 1328).

XIII. — HYSTÉROPEXIE

C'est la fixation de l'utérus pour déviations ou prolapsus. Elle peut être *directe*, pratiquée par voie abdominale ou voie vaginale, ou bien *indirecte* lorsque l'utérus, par voie abdominale, est fixé à l'aide de ses ligaments (ligaments ronds ou ligaments larges). L'hystéropexie directe par voie vaginale est très rarement employée, malgré les efforts de Dürhssen, Mackenrodt, Le Dentu et Pichevin. Elle est d'exécution délicate, expose à l'avortement, en cas de grossesse ultérieure. Aussi la passerons-nous sous silence.

§ 1. — Hystéropexie abdominale directe

Elle consiste à fixer l'utérus à la paroi abdominale. Plusieurs procédés ont été proposés. Nous décrirons seulement le plus courant.

a. **Incision de la paroi.** — Après les soins préliminaires habituels, la malade étant en position inclinée, la paroi est ouverte à 3 centimètres au-dessus du pubis, sur une longueur suffisante pour passer la main, explorer et voir.

b. **Libération de l'utérus.** — Le fond de l'utérus est reconnu ; l'organe est prudemment libéré de ses adhérences et saisi avec deux anses de soie passées non pas dans le corps utérin qui saigne mais dans les ligaments larges, au-dessous de l'extrémité interne des trompes.

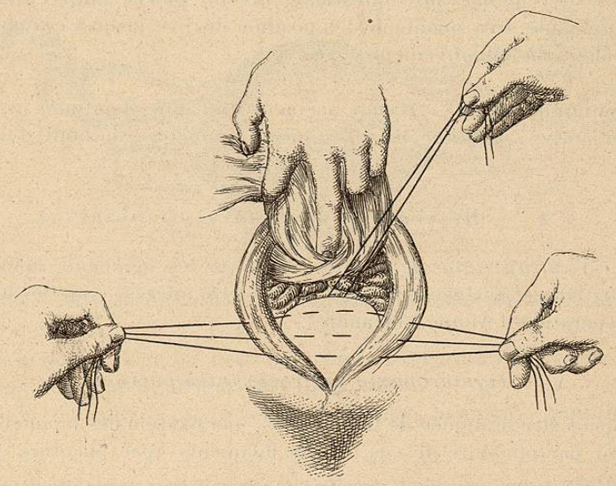

Fig. 1329. — Hystéropexie abdominale directe. Procédé de Terrier.

c. **Suture de l'utérus.** — Elle se fait à fils perdus (soie, gros catgut) ou à fils enlevables (crin, fil d'argent).

L'utérus est soulevé en haut et en avant. Sans avivement de sa surface séreuse, manœuvre aujourd'hui abandonnée, à l'aide d'une aiguille de Hagedorn ou d'une aiguille de Reverdin, on place trois fils étagés, qui cheminent transversalement sous la face antérieure de l'organe, le premier au niveau du cul-de-sac vésico-utérin, les deux autres à 1 et 2 centimètres au-dessus. Ces fils embrassent largement le tissu utérin sur une étendue de 3 centimètres pour le premier, de 3 à 4 pour les autres. Ils doivent, pour éviter de déchirer l'utérus, pénétrer franchement dans la couche musculaire.