La colpohystérotomie antérieure, peut-être plus difficile à exécuter, serait cependant préférable à la colpohystérotomie postérieure, car elle expose moins que cette dernière à une rétroversion adhérente. (Oui).

XII. — HYSTÉROPLASTIE

C'est le redressement de l'utérus anté ou rétrofléchi.

Elle peut se pratiquer par voie abdominale ou vaginale et de deux façons différentes.

1° Dans l'une, **cunéo-hystérectomie**, après avoir découvert l'utérus soit par laparotomie (Thiriar-Jonnesco), soit par large colpotomie (Folet, Reed), on fait

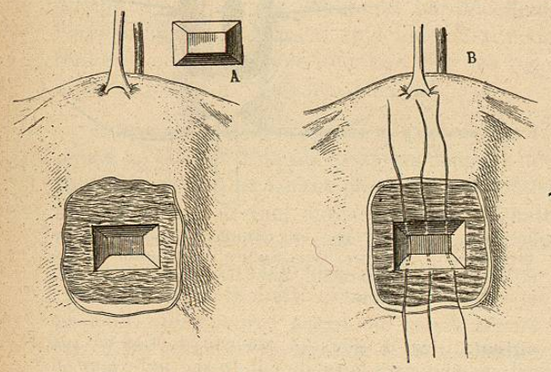

Fig. 1327. — Cunéohystérectomie de Jonnesco (Ricard et Launay).
A, excision du segment utérin. — B, suture.

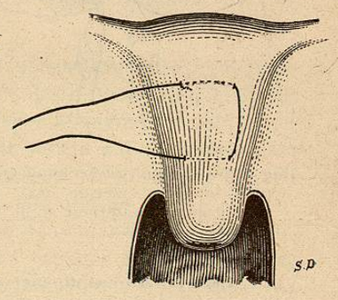

Fig. 1328. — Hystéroplastie de Doyen (Ricard et Launay). Passage d'un fil.

une résection cunéiforme de l'utérus, à base péritonéale, à sommet juxta-muqueux, mais sans ouvrir la muqueuse. Cette résection siège dans l'angle de flexion et porte sur la paroi antérieure dans la rétroflexion, sur la postérieure dans l'antéflexion. La plaie est ensuite réunie par une suture profonde, à l'aide de fils séparés, verticaux, cheminant sur les surfaces avivées, puis par une suture séreuse. La brèche abdominale ou vaginale est ensuite refermée (fig. 1327).

2° Dans l'autre, **redressement par sutures perdues**, on fixe l'utérus en bonne attitude à l'aide de plusieurs points à la soie, passés en forme d'U au niveau de l'isthme (Doyen) (fig. 1328).

XIII. — HYSTÉROPEXIE

C'est la fixation de l'utérus pour déviations ou prolapsus. Elle peut être *directe*, pratiquée par voie abdominale ou voie vaginale, ou bien *indirecte* lorsque l'utérus, par voie abdominale, est fixé à l'aide de ses ligaments (ligaments ronds ou ligaments larges). L'hystéropexie directe par voie vaginale est très rarement employée, malgré les efforts de Dürhssen, Mackenrodt, Le Dentu et Pichevin. Elle est d'exécution délicate, expose à l'avortement, en cas de grossesse ultérieure. Aussi la passerons-nous sous silence.

§ 1. — Hystéropexie abdominale directe

Elle consiste à fixer l'utérus à la paroi abdominale. Plusieurs procédés ont été proposés. Nous décrirons seulement le plus courant.

a. **Incision de la paroi.** — Après les soins préliminaires habituels, la malade étant en position inclinée, la paroi est ouverte à 3 centimètres au-dessus du pubis, sur une longueur suffisante pour passer la main, explorer et voir.

b. **Libération de l'utérus.** — Le fond de l'utérus est reconnu ; l'organe est prudemment libéré de ses adhérences et saisi avec deux anses de soie passées non pas dans le corps utérin qui saigne mais dans les ligaments larges, au-dessous de l'extrémité interne des trompes.

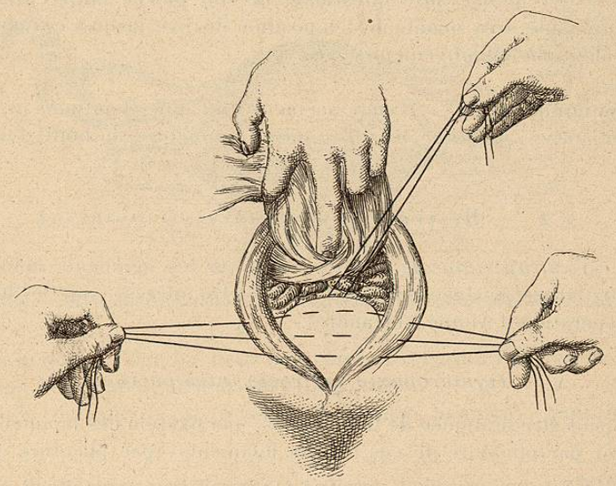

Fig. 1329. — Hystéropexie abdominale directe. Procédé de Terrier.

c. **Suture de l'utérus.** — Elle se fait à fils perdus (soie, gros catgut) ou à fils enlevables (crin, fil d'argent).

L'utérus est soulevé en haut et en avant. Sans avivement de sa surface séreuse, manœuvre aujourd'hui abandonnée, à l'aide d'une aiguille de Hagedorn ou d'une aiguille de Reverdin, on place trois fils étagés, qui cheminent transversalement sous la face antérieure de l'organe, le premier au niveau du cul-de-sac vésico-utérin, les deux autres à 1 et 2 centimètres au-dessus. Ces fils embrassent largement le tissu utérin sur une étendue de 3 centimètres pour le premier, de 3 à 4 pour les autres. Ils doivent, pour éviter de déchirer l'utérus, pénétrer franchement dans la couche musculaire.

Les extrémités des fils sont ensuite passées à travers les lèvres correspondantes de la plaie abdominale, mais un peu plus haut, afin que ces fils, une fois serrés, tendent à soulever l'utérus.

Si l'on emploie des fils perdus, ils doivent ne comprendre dans la paroi que le péritoine et la couche musculaire. Si l'on use de fils amovibles, ils doivent traverser la peau.

Ces fils sont pris dans des pinces hémostatiques.

d. **Suture de la paroi**. — La paroi est refermée.

Si l'on emploie des fils perdus, on referme le péritoine et la couche musculaire ; on noue solidement les fils utérins ; pour cela, un aide tendant fermement les deux fils supérieurs, l'opérateur noue le premier, puis successivement les deux autres. On réunit enfin les lèvres cutanées.

Si l'on emploie des fils amovibles, on referme la paroi complètement, puis on serre les fils fixateurs avec les mêmes précautions.

Pour éviter qu'une anse intestinale ne soit pincée entre l'utérus et la paroi, la malade sera maintenue en position déclive jusqu'à ce que les fils utérins aient été définitivement serrés.

Soins consécutifs. — Tamponnement du vagin. Repos au lit pendant trois semaines ; ablation des fils utérins amovibles au bout d'une quinzaine.

§ 2. — Hystéropexie abdominale indirecte

Elle est *intrapéritonéale* et porte alors sur les ligaments ronds ou les ligaments larges, ou bien *extrapéritonéale* et n'intéresse que les ligaments ronds (opération d'Alquié-Alexandre).

A. — *Hystéropexie indirecte intra-péritonéale*.

Elle peut être pratiquée de trois façons : par fixation des ligaments ronds à la paroi, par plicature de ces mêmes ligaments ; par plicature des ligaments larges.

2° Ligamentopexie abdominale. (Monari, Dejardin[1]). — Le ventre ouvert à l'hypogastre, l'utérus libéré et redressé, on saisit les ligaments ronds. A leur entrée dans le canal inguinal (Dejardin), ou simplement à 3 ou 4 centimètres de l'utérus (Monari), on les coupe, on les énuclée de leur aileron péritonéal jusqu'à la corne utérine et on refait par un surjet le bord supérieur des ligaments larges.

Si la femme est âgée, s'il y a prolapsus utérin avec rétroflexion, on peut pour plus de sûreté ou bien pratiquer une hystéropexie directe à l'aide de trois fils traversant le corps de l'utérus (Dejardin) ou bien oblitérer le cul-

[1] Dejardin (de Liège). *Arch. prov. de chir.*, avril 1903, p. 237.

de-sac vésico-utérin en suturant le péritoine viscéral utérin au péritoine pariétal (Monari).

On fixe alors les ligaments ronds à la paroi, soit dans les lèvres de la plaie soit dans un orifice spécial fait à cette paroi de chaque côté et aussi haut que possible (Dejardin). Les ligaments ronds sont couchés entre les muscles droits et le feuillet antérieur de leur gaine, puis fixés en cette place par 5 ou 6 points.

2° Plicature des ligaments ronds (Wylie-Ruggi). — Elle est simple ou complétée par la fixation des ligaments repliés soit à l'utérus, soit à la paroi abdominale.

Dans la plicature simple, le ventre ouvert et l'utérus redressé, on saisit un des ligaments avec une pince à forcipressure vers son milieu ; on détermine par traction une anse dont on avive la face interne par grattage de la

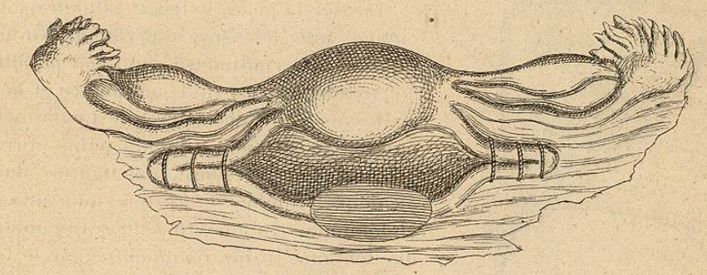

Fig. 1330. — Hystéropexie abdominale indirecte par plicature des ligaments ronds.

séreuse, et dont on fixe les deux branches en regard au moyen de trois fils traversant le ligament, ou d'un surjet (fig. 1330).

Pareille manœuvre est répétée sur l'autre ligament ; puis le ventre refermé.

Dans la plicature avec fixation à l'utérus, l'anse repliée du ligament est ensuite fixée à la face antérieure de la matrice par quelques points supplémentaires.

Dans la plicature avec fixation à la paroi, les ligaments sont saisis, coudés et fixés à la partie inférieure de la plaie abdominale, par des fils qui les traversent et transfixent les plans séro-musculo-aponévrotiques.

3° Plicature des ligaments larges. — Si les annexes sont saines et respectées, on plisse les ligaments larges à l'aide de points en faufil transversaux étagés sur toute leur hauteur, du bord libre à la base, et on peut ensuite fixer les ligaments ainsi raccourcis à la face postérieure de l'utérus.

Si les annexes sont malades et extirpées, il suffit de suturer les extrémi-

tés externes des ligaments aux cornes ou bien de les unir entre elles, à la face postérieure de l'utérus.

B. — *Hystéropexie indirecte extrapéritonéale.*

C'est le raccourcissement des ligaments ronds dans le trajet inguinal encore nommé *opération d'Alquié-Alexander-Adam*.

En voici les temps principaux :

a. **Incision cutanée. Découverte de l'anneau inguinal externe.** — Chercher l'épine iliaque antérieure et supérieure ; chercher l'épine pubienne, à 3 centimètres environ en dehors de la symphyse. De l'une à l'autre marquer le trajet de l'arcade de Fallope et déterminer cette dernière.

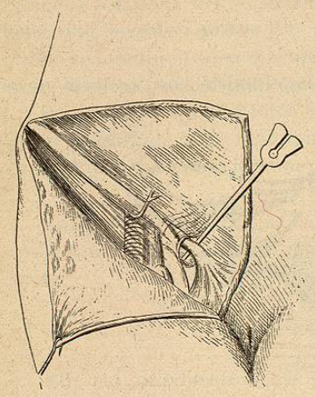

Fig. 1331. — Hystéropexie indirecte. Opération d'Alquié-Alexander. Découverte du ligament rond.

Diviser la peau, le tissu cellulaire sous-cutané, puis le fascia superficiel, par une incision de 5 centimètres, qui soit parallèle à l'arcade crurale, à 1 centimètre et demi au-dessus d'elle, et dépasse de 1 centimètre environ en dedans l'épine du pubis correspondant. Forcipressure, puis ligature d'une ou deux branches de l'artère sous-cutanée abdominale. L'aponévrose du grand oblique une fois mise à nu, reconnaître par le toucher et par la vue *la petite fente oblique dépressible* qui représente l'anneau inguinal externe au-dessus de l'épine pubienne et qu'on voit bridée en dehors et en haut par des fibres arciformes. Cette fente et l'épine pubienne sont les points de repère capitaux avant de passer au deuxième temps.

b. **Incision du canal inguinal, isolement du ligament rond.** — D'un coup de ciseaux exciser sous les mors d'une pince à dissection la mince lame celluleuse qui voile l'anneau inguinal externe lui-même ; d'ordinaire, une petite boule graisseuse, *boule d'Imlach*, fait aussitôt hernie, on l'écarte. Directement ou sur la sonde cannelée, fendre la paroi inguinale antérieure sur une longueur de 4 centimètres. Après avoir relevé le bord inférieur charnu du petit oblique, avec un crochet mousse, *charger* le ligament rond *au fond* de la gouttière qui représente maintenant le canal inguinal et qui ne renferme en bas rien autre chose que le ligament utérin. Celui-ci s'obtient ainsi *dans toute son épaisseur* sous la forme d'un cordon gris blanchâtre ou gris rosé, dont le volume ordinaire est celui d'une plume d'oie ; quelquefois pourtant, dans le canal inguinal, il n'est guère plus gros qu'une plume de dinde. Le rameau génital du nerf génito-crural longe sa face supérieure. —

Disséquer le ligament rond *sur place*, sans trop le distendre, d'une part jusqu'à l'épine du pubis, d'autre part jusque dans l'anneau inguinal interne, en refoulant avec une pince le cul-de-sac ou cône péritonéal blanchâtre qui recouvre la partie profonde du ligament ; on pèle ainsi en quelque sorte le faisceau des fibres charnues. S'il arrive d'ouvrir le cul-de-sac péritonéal, le fermer par un point de suture. Couvrir la plaie d'une compresse aseptique.

Mettre de même à nu l'autre ligament rond.

c. **Redressement de l'utérus.** — Au moyen des doigts, tirer doucement en avant les deux ligaments ronds, vers les épines pubiennes jusqu'à ce qu'on éprouve une résistance profonde particulière ; arrêter alors chaque ligament avec une pince à forcipressure contre l'anneau inguinal interne, et s'assurer, soit par le toucher pratiqué par un aide, soit par le palper hypogastrique, que le corps de l'utérus est bien appliqué derrière la symphyse pubienne. Disséquer encore les ligaments, s'il y a lieu, jusqu'à réduction parfaite.

d. **Fixation des ligaments raccourcis.** — Elle se fait de plusieurs manières :

1° *Par fils perdus.* — A l'aide de catguts ou de soies, les ligaments ronds tendus et couchés dans le trajet inguinal, sont fixés soit à la paroi antérieure du trajet, soit à sa paroi postérieure. Dans le premier cas, les fils traversent les ligaments et les deux lèvres de l'aponévrose du grand oblique. Dans le second, ils traversent les ligaments, les petit oblique et transverse et la partie profonde de l'arcade crurale, comme dans le procédé de Bassini employé dans la cure radicale de la hernie inguinale. Ce dernier mode est préférable, car il reconstitue solidement la paroi.

Kocher, appliquant également au cas particulier son procédé pour la cure radicale de la hernie inguinale, au lieu de coucher le ligament rond dans le trajet, le fait tirer en haut et en dehors, le fixe dans cette situation à l'aponévrose du grand oblique, puis referme le trajet inguinal.

Duret et Casati pratiquent une seule incision médiane pour la découverte des deux ligaments, puis les entre-croisent sur la ligne médiane en les suturant ou les nouant entre eux.

2° *Par fils temporaires.* — Les fils (crins ou fils d'argent), disposés comme dans la cure de la hernie inguinale traversent les parois du trajet inguinal, les ligaments et la peau (voy. cure radicale de la hernie inguinale).

3° *Sans fils.* — Juvara et Lapeyre, imitant le procédé de Duplay et Cazin dans les hernies, isolent les ligaments ronds, les fendent en deux lanières minces qu'ils passent plusieurs fois dans les lèvres du trajet inguinal, à la façon d'un lacet de bottines, et nouent ensuite l'un avec l'autre.