

Kératite maculeuse. — Kératite parenchymateuse circonscrite par contusion. — Kératite en grillage. — Kératite striée. — Kératite parenchymateuse hérédo-spécifique. — Dents d'Hutchinson..... 225

SEIZIÈME LEÇON. — **Kératite parenchymateuse (suite).** Le plus souvent hérédo-syphilitique. — Quelquefois de nature tuberculeuse ou scrofuleuse. — Importance du traitement général par les injections hypodermiques ou intraveineuses de sels mercuriels solubles. — Applications locales : atropine, dionine, compresses chaudes, cataplasmes hydrargyriques. — Injections sous-conjonctivales de chlorure de sodium, d'eau de mer, de cyanure d'hydrargyre, etc. — Massage à la lanoline hydrargyrique. — **Maladies de la sclérotique** — Episclérite de nature rhumatismale ou goutteuse. — Salicylate de soude, aspirine, colchicine. — Episclérite de nature tuberculeuse. — Massage à la lanoline iodoformée. — Cautérisation au galvano-cautère. — Injections sous-conjonctivales, etc..... 241

DIX-SEPTIÈME LEÇON. — **Maladies de l'iris et du corps ciliaire.** — Origine infectieuse endogène ou exogène de la plupart des iritis et indocyclites. — Symptomatologie variable suivant l'intensité du processus morbide. — Indications thérapeutiques : 1° calmer la douleur ; 2° dilater la pupille ; 3° traitement de l'indication causale. — Adjuvants : déplétions sanguines : sangsues, ventouses, saignées conjonctivales ; dérivatifs intestinaux ou cutanés. — De la dionine comme analgésique et comme lymphagogue activant la résorption des exsudats pupillaires. — De la paracentèse de la chambre antérieure. — Des iritis syphilitiques, rhumatismales, blennorrhagiques. — Importance du traitement général..... 257

DIX-HUITIÈME LEÇON. — **Maladies de l'iris et du corps ciliaire (suite).** — Résumé des indications générales du traitement de l'iritis. — Les injections sous-conjonctivales sont rarement indiquées dans l'iritis aiguë. — Elles réussissent bien contre les iritis gommeuses et les irido-choroïdites chroniques, alors que tous les autres traitements ont échoué. — Combinées à la paracentèse de la chambre antérieure elles ont une action puissante. — **Irido-choroïdite traumatique et ophtalmie sympathique.** — Enucléation de l'œil blessé. — Frictions mer-

curielles et injections sous-conjonctivales fortes et fréquemment répétées. — Récidives de l'ophtalmie sympathique, leur gravité..... 273

DIX-NEUVIÈME LEÇON. — **Traitement du glaucome.** *L'iridectomie est le seul traitement vraiment recommandable, ce n'est qu'à titre de très rare exception que les traitements médicamenteux doivent être appliqués. — Ce ne sont que des palliatifs qui souvent font perdre un temps précieux et compromettent le résultat définitif de l'iridectomie. — Les sclérotomies ne sont également que des palliatifs, ou, tout au plus des adjuvants, utiles seulement quand on craint des complications avec l'iridectomie. — Indications détaillées des modes de traitement des différentes formes de glaucome : glaucome aigu et suraigu, glaucome chronique simple ou atrophie glaucomeuse.....* 289

VINGTIÈME LEÇON. — **Traitement du glaucome (suite) :** exemple de l'insuffisance du traitement médicamenteux. — L'iridectomie doit être pratiquée aussi près que possible du début. — C'est l'opération la plus délicate de la chirurgie oculaire. — Les fautes opératoires sont souvent mises sur le compte du *glaucome malin*. — *Glaucome hémorragique, glaucome par sympathie.* — Moyennes des résultats obtenus par l'iridectomie dans les différentes formes du glaucome. — **Maladies de la choroïde et de la rétine :** Importance d'une action thérapeutique rapide et intense dans les choroïdites maculaires. — Seules, les injections sous-conjonctivales répondent bien à ce desideratum par leur action pour ainsi dire élective sur la choroïde en communication directe avec les espaces sous-conjonctivaux.. 305

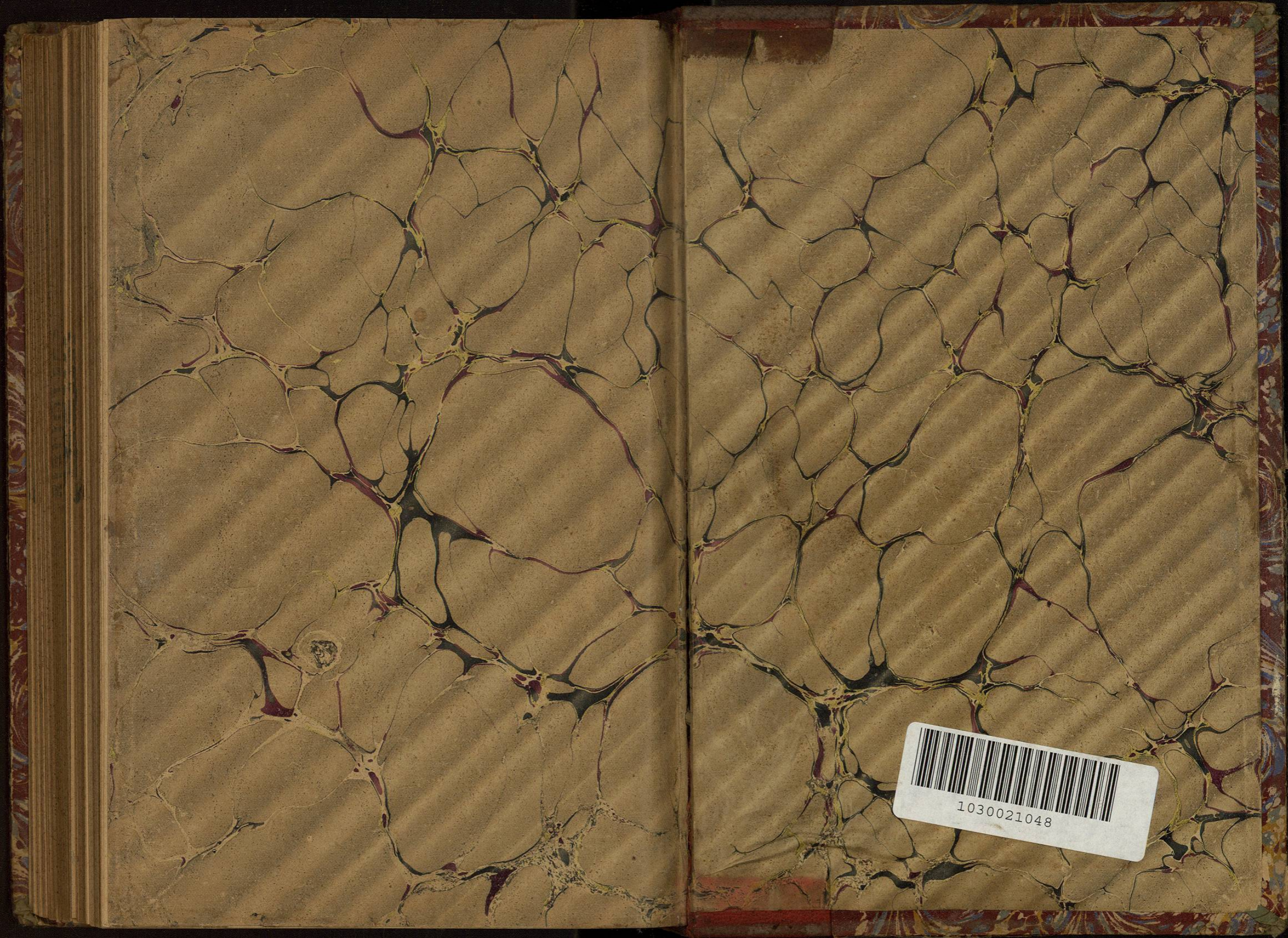
VINGT-ET-UNIÈME LEÇON. — **Traitement des maladies de la choroïde (suite).** — Observations de choroïdites maculaires guéries par l'action rapide et intense des injections sous-conjonctivales de chlorure de sodium et de cyanure d'hydrargyre. — Quelqu'infinitésimale que soit la quantité de mercure résorbé, l'action en est vingt fois plus intense que par la voie hypodermique. — Il faut, naturellement, que ces lésions soient soignées aussi près que possible de leur début. — Soi-disant lésions congénitales. — **Altérations choroïdiennes de la myopie** très améliorées par les injections sous-conjonctivales de NaCl et de Cn.Hg., de solutions iodo-iodurées, etc. — Amélioration très grande de la vision..... 321

VINGT-DEUXIÈME LEÇON. — **Traitement du décollement de la rétine** : Premières tentatives d'injections sous-conjonctivales. — Injections intra-oculaires de teinture d'iode. — Ponctions simples de la sclérotique. — Ponction électrolytique. — Injections intra-oculaires de sérum artificiel, d'humeur aqueuse, et de corps vitré de lapin. — Formes cliniques des décollements rétiens ; leurs indications thérapeutiques particulières. — La guérison complète du décollement est-elle chose impossible ?..... 337

VINGT-TROISIÈME LEÇON. — **Traitement des maladies du nerf optique**. — Notre impuissance vis à vis des atrophies d'origine médullaire ou cérébrale. — Dans la *névrite rétrobulbaire*, nous avons encore un puissant moyen d'action dans les injections sous-conjonctivales, surtout quand le processus dépend d'une maladie infectieuse, et que la névrite est tout au début ou au déclin de la période aiguë. — Exemples de ces différentes formes cliniques. — *Névrite a frigore*. — *Névrites toxiques*, alcool, tabac, etc., guérissant par la suppression de l'agent toxique. — La *névrite rétrobulbaire héréditaire* de Leber ne guérit pas, mais ne se termine presque jamais par la cécité complète..... 353

VINGT-QUATRIÈME LEÇON. — **Du massage oculaire** employé dès la plus haute antiquité dans le traitement du trachome et des kératites. — Massage rotatoire, massage radiaire, massage vibratoire, massage pression. — *Action mécanique* sur la cornée, la conjonctive, le système cristallinien, et sur les liquides intraoculaires ; *Action physiologique* sur le muscle ciliaire et sur la nutrition des tissus. — *Applications* : Asthenopie accommodative, amblyopie *ex anopsia*. — Myopie, hypermétropie, glaucome, etc..... 369





1030021048

