

causes habituelles de la symphyse cardiaque. On devra donc, en pareille occurrence s'attacher à combattre par une médication anti-phlogistique active le processus inflammatoire qui, abandonné à lui-même, deviendrait favorable à l'organisation des néomembranes.

BAILLOU, 1570, cité par BONET, dans le Sepulchretum. — MORGAGNI, 23<sup>e</sup> lettre. — CORVISART, Maladies du cœur, 1811. — ARAN, Recherches sur les adhérences générales du péricarde (Arch. gén. de méd., 1844). — GAIRDNER, On the favourable term. of pericard (Edinb. J. of m. s., 1851). — SKODA, Diagn. des adh. du péricarde, 1852. — FOURNIER, Th. de Strasbourg, 1863. — RAYNAUD, Bull. Soc. anat., 1860. — JACCOUD, Traité de pathologie et Gazet. hebdom., 1861. — LACROUSILLE, Péricardite hémorrhagique. Th. Paris, 1865. — CAZES, Adhérences du cœur. Th. de Paris, 1875. — A. LAVERAN, Pronostic de la symph. card. (Gaz. hebdom., 1875). — QUÉNU, Symp. cardiaq., foie cardiaq. (Soc. an., 1878).

## MALADIES DU MYOCARDE.

L'altération primitive, essentielle, du muscle cardiaque est rare. Dans la très grande majorité des cas, elle est consécutive à un état général antérieur, à une dyscrasie préexistante, ou bien encore à une lésion locale dont le siège peut se trouver dans le cœur lui-même, ou dans des appareils en rapport direct avec lui; aussi passerons-nous rapidement sur plusieurs points de ce chapitre; ce serait nous exposer à des redites que d'insister longuement sur des faits dont il a été déjà question à propos des fièvres graves et de certaines intoxications, ou qui rentrent dans l'étude des néphrites et des altérations valvulaires.

Les altérations du muscle cardiaque tendent à reprendre une place importante; les recherches modernes sur les cardiopathies indépendantes des lésions valvulaires ont jeté sur elles un jour tout nouveau. C'est pour cela que nous passerons en revue successivement les principales inflammations et dégénérescences du myocarde: myocardite aiguë ou chronique, hypertrophie, atrophie, dilatation, anévrysmes, ruptures et tumeurs du cœur.

Puis, comme la plupart de ces modalités du muscle cœur ont le fâcheux inconvénient d'entraver au plus haut degré le fonctionnement du cœur et de jeter le trouble jusqu'aux dernières limites du système circulatoire, nous insisterons particulièrement sur le syndrome clinique qui, depuis Beau, porte le nom d'*asystolie*, et qui peut être considéré comme la terminaison commune des principales affections du cœur.

## MYOCARDITES.

Le mot de *myocardite* a été introduit dans la science par Sobernheim en 1837; mais les observateurs avaient depuis longtemps noté la possibilité de l'inflammation propre du tissu du cœur: Beneveni, Nicolas Massa, ont rapporté des faits de suppuration cardiaque; au commencement du siècle, Corvisart, Laennec, et un peu plus tard Bouillaud, ont décrit la *cardite*, avec ses trois modes de manifestation: le ramollissement rouge, le ramollissement blanc, le ramollissement jaune.

Mais il s'était glissé dans les observations de ces auteurs une confusion inévitable et de nombreuses erreurs d'interprétation avaient été commises. C'est ainsi que des cas de péricardite, d'abcès métastatiques, de kystes fibrineux intra-cardiaques, de dégénérescences graisseuses, figurent au milieu d'elles. Le microscope seul pouvait apporter quelque clarté dans ce sujet difficile.

Jusqu'à ces derniers temps, on a décrit, avec Virchow, une *myocardite parenchymateuse* et une *myocardite interstitielle*, suivant que le processus inflammatoire était supposé porter primitivement sur la fibre musculaire elle-même, ou sur le tissu connectif périphérique. D'après Ranvier, la fibre musculaire du cœur n'est jamais altérée primitivement; dans la *cardite*, ses lésions ne se montrent que lorsqu'elle a été comprimée, étouffée par un exsudat ou par des globules de pus.

La *myocardite* est aiguë ou chronique.

MYOCARDITE AIGUË. — La myocardite aiguë primitive est exceptionnelle; le rôle joué à cet égard par l'action du froid, par le traumatisme de la région précordiale, par les efforts musculaires violents, n'est pas encore bien démontré. La *myocardite secondaire* au contraire est fréquente; l'inflammation de l'endocarde et du péricarde, les états infectieux, tels que le typhus, la variole, la scarlatine, les maladies pyohémiques, ont sur sa production une influence incontestable.

L'altération est partielle ou généralisée. La *myocardite partielle* s'observe de préférence au niveau du ventricule gauche chez l'adulte, au niveau de l'infundibulum de l'artère pulmonaire chez l'enfant. (Parrot toutefois n'aurait pas encore rencontré un seul cas de myocardite primitive de l'infundibulum chez le nouveau-né.) Généralisée ou diffuse, elle peut envahir le tissu musculaire du cœur



dans toute son étendue ; en général, il y a prédominance des accidents dans le ventricule gauche.

Au point de vue anatomique les lésions paraissent devoir se diviser en deux grands groupes, suivant que le processus inflammatoire est franchement suppuratif, ou qu'il se borne à une prolifération conjonctive avec dégénérescence de la fibre musculaire.

Dans le premier cas, on constate l'existence de véritables abcès dans l'épaisseur des parois du cœur. Tantôt le pus est simplement infiltré dans les interstices des fibres musculaires, qui sont alors comme macérées et présentent un aspect *violacé* caractéristique, ou bien il est collecté en un nombre plus ou moins considérable de petits foyers miliaires, sans membrane enveloppante ; tantôt enfin on trouve des foyers plus volumineux, mais plus rares : ceux-ci sont comme enkystés, et le pus qu'ils renferment contient des fibres musculaires dilacérées, des globules sanguins et des granulations pigmentaires. Les abcès du cœur étant fréquemment d'origine métastatique, il n'est pas rare de trouver autour de la collection purulente des vaisseaux oblitérés. Ceci justifie, dans une certaine mesure, la division adoptée par Stokes, qui distingue les foyers purulents intracardiaques en *foyers phlegmoneux* et *foyers phlébitiques*.

Les abcès du cœur, dans quelques cas rares, sont susceptibles de résolution ou de résorption. Ils peuvent subir la transformation caséuse, puis crétacée (Fœrster) ; plus souvent ils s'ouvrent, ils se rompent, et déterminent soit une péricardite suraiguë (ouverture dans le péricarde), soit les accidents de l'endocardite ulcéreuse (ouverture dans les cavités). La production d'un anévrysme partiel en est le plus souvent la conséquence ; si l'abcès siège dans la cloison, la perforation du septum en est la suite presque nécessaire (Laennec, Testa).

La *myocardite diffuse* non suppurative se rencontre surtout dans les fièvres graves, les états infectieux, avec élévation notable de la température (typhus, variole, scarlatine, granulie aiguë). Dans ces différents cas, le cœur, flasque et pâle, présente la *coloration feuille morte* ; il est friable et se laisse facilement déchirer (voy. t. I, p. 21).

Le diagnostic des abcès du cœur est à peu près impossible à établir ; c'est à peine si ces abcès peuvent être soupçonnés d'après les accidents provoqués par leur rupture. Le plus souvent ils ne se reconnaissent que sur la table d'amphithéâtre ; encore faut-il les

distinguer avec soin des *kystes fibrineux à contenu puriforme* (végétations globuleuses de Laennec), qui sont des tumeurs intracardiaques pouvant toujours se détacher de la paroi, et ne contenant jamais de fragments de tissu musculaire.

La *myocardite diffuse*, au contraire, bien que d'un diagnostic encore difficile, à cause des conditions au milieu desquelles elle se rencontre, peut assez souvent se reconnaître. MM. Desnos et Huchard divisent en deux périodes les symptômes par lesquels elle a l'habitude de se révéler : c'est d'abord une *phase d'excitation* qui se traduit par des battements tumultueux et une certaine tension du pouls, puis une *phase de dépression qui correspond à la dégénérescence* ; les bruits du cœur deviennent sourds, intermittents, irréguliers ; des souffles apparaissent ; en même temps se montrent les signes d'une anémie périphérique (délire, convulsions, syncope, etc.).

MYOCARDITE CHRONIQUE. — Le tissu propre du cœur peut être l'objet d'une irritation lente et prolongée, qui finit par en altérer la structure. A cet égard, le rhumatisme (Dittrich), l'alcoolisme et la syphilis (Dittrich, Virchow, Lancereaux), la chloro-anémie (Déjerine) ont été principalement incriminés ; mais il plane encore plus d'un doute sur ces données étiologiques.

Il semble pourtant bien démontré aujourd'hui que la myocardite interstitielle chronique (véritable cirrhose du cœur) accompagne fréquemment les hypertrophies secondaires, et en particulier celles qui sont consécutives au mal de Bright (Discussion de la Soc. anat., 1879. Charcot, Letulle, Debove).

Quoi qu'il en soit, le processus irritatif porte surtout sur le *tissu cellulaire interstitiel*, ainsi que l'avait déjà remarqué Corvisart (1), et se manifeste alors par des altérations multiples. Tantôt l'*inflammation est diffuse* et communique à l'organe une coloration grisâtre qu'accompagne une augmentation dans la consistance du tissu ; tantôt elle est *circonscrite* et détermine la production de petits îlots blancs, nacrés, assez résistants, dont la coupe révèle la structure fibroïde. Ces îlots, qui se développent de préférence à la pointe du cœur, peuvent aller jusqu'à revêtir l'aspect d'un véritable tissu de cartilage (cas de Corvisart) ou d'ossification (cas de Sénac).

D'autres fois ce sont les muscles papillaires qui sont le siège du

(1) « De tous les tissus du cœur que frappe la cardite, le cellulaire est le plus atteint. » (Corvisart.)



travail pathologique : ici la rétraction succède à la sclérose, et, comme le démontrent les faits d'Hamernyk (de Prague) et de Parrot, une *insuffisance mitrale* peut en être la conséquence.

Les travaux de Prus (1835), de Rokitansky, de Pelvet, ont établi d'une manière décisive que c'est dans la *myocardite chronique* ou *scléreuse* qu'il faut chercher le principal point de départ des anévrysmes partiels du cœur. La myocardite aiguë ne vient qu'en seconde ligne.

DÉGÉNÉRESCENCES, HYPERTROPHIE, ATROPHIE, ETC.

DÉGÉNÉRESCENCE GRAISSEUSE. — La dégénérescence graisseuse du cœur est la conséquence, l'aboutissant d'un certain nombre d'états dyscrasiques ou constitutionnels qui ont altéré la nutrition des tissus en général et celle du cœur en particulier : ainsi agissent la vieillesse, l'alcoolisme, certaines intoxications (phosphore, arsenic, antimoine), et les divers états infectieux (1). Elle peut résulter aussi d'un *processus morbide local* (hypertrophie, dilatation, athérome des coronaires) qui a altéré ou épuisé la vitalité de l'organe.

La fibre musculaire a perdu sa striation ; elle est devenue friable, *granuleuse* et *réfringente*, suivant le degré de l'infiltration ; elle communique à l'organe examiné d'ensemble une teinte pâle caractéristique. Celui-ci, rendu flasque et peu résistant, se trouve naturellement prédisposé aux *ruptures* et aux *hémorrhagies interstitielles*.

Les muscles papillaires sont souvent altérés à un degré plus prononcé que le reste du cœur ; leur rupture a été plusieurs fois observée (Rendu, Raynaud).

La *dégénérescence graisseuse vraie* doit être distinguée de l'*état graisseux* du cœur, qui dépend d'un simple dépôt de graisse dans les mailles du tissu conjonctif interstitiel et au-dessous du feuillet viscéral du péricarde. Cette accumulation est parfois considérable, et dans certains cas le cœur est comme enseveli dans une enveloppe graisseuse d'une grande épaisseur. C'est ce que l'on observe fréquemment chez les obèses, et aussi, mais à un moindre degré, chez les arthritiques. Dans cette dernière

(1) Pour plusieurs anatomo-pathologistes (Virchow, Zenker), les *pyrexies graves* doivent figurer au premier rang parmi les causes de la dégénérescence graisseuse du cœur.

*F. 1.ª Inspeccion, desmarcaciones del espacio de la punta que se va alargando de la tetilla y teniendos a tomar una direccion*

circonstance, la surcharge et la dégénérescence graisseuse marchent souvent de pair, les deux conditions génératrices habituelles de cette double modification anatomique, la disposition à l'engraissement et la dyscrasie constitutionnelle (1), se trouvant alors réunies.

Quelle que soit la nature du processus, le résultat est le même : c'est le fonctionnement défectueux de la fibre cardiaque. Le cœur ne se contracte plus qu'avec peine, le pouls devient petit et parfois irrégulier, la circulation pulmonaire s'embarrasse, les accidents de l'anémie artérielle apparaissent. Toutefois la physionomie de ces accidents est un peu différente, suivant que la dégénérescence graisseuse s'est produite progressivement, comme cela arrive habituellement pour le cœur préalablement hypertrophié, ou qu'elle s'est montrée brusquement, comme, par exemple, dans les états graves infectieux. Dans le premier cas le malade offre surtout de l'irrégularité du pouls avec ou sans intermittences ; le pouls est mou, dépressible, quelquefois notablement ralenti ; en même temps on note un état de malaise général que caractérisent surtout des tendances au vertige, des menaces de chute et souvent un état nauséux tout spécial. Comme signe physique, on constate que le premier bruit du cœur est devenu sourd, éloigné, mal frappé ; le second bruit ne s'altère que plus tard, et souvent il paraît dédoublé (Potain).

Quand la dégénérescence graisseuse s'est produite brusquement, la scène est un peu différente : ce qui domine alors, c'est la tendance à la syncope et au collapsus ; le premier bruit s'assourdit rapidement, parfois jusqu'à n'être plus perçu (Stokes) ; ou bien le petit silence s'allonge, et les deux bruits se succèdent à intervalles presque égaux, de façon à simuler le rythme du pendule ou les battements du cœur fœtal. Des souffles peuvent encore apparaître, mais leur mécanisme n'est pas encore élucidé : certains cliniciens admettent l'existence d'une insuffisance temporaire qui aurait sa raison d'être dans la paralysie des muscles tenseurs des valvules.

L'indication thérapeutique fournie par la constatation d'un pareil état morbide est formelle. Quelle que soit sa cause ou son

(1) Ceci démontre une fois de plus combien les divisions qu'on est obligé d'établir en nosographie pour les besoins de la description sont souvent factices, et combien il est rare de rencontrer en clinique des formes nettement dessinées. Les différents processus anatomiques se combinent ou se compliquent pour donner naissance à des formes intermédiaires (peut-être plus fréquentes que les autres dans la pratique), mais qui ne peuvent trouver place dans une étude dogmatique.

*cion horizontal hasta colocarse cerca de la axila o en la misma axila. 2.ª Magister de forma triangular*



origine, on doit s'abstenir de toute médication débilitante, et s'adresser aux toniques (quinquina, digitale, alcool, caféine), qui seuls peuvent parer aux accidents syncopaux ou de collapsus.

**DÉGÉNÉRESCENCE PIGMENTAIRE.** — Elle accompagne la dégénérescence graisseuse et se rencontre fréquemment chez le vieillard : elle est caractérisée par le dépôt de granulations jaunâtres de nature encore indéterminée, autour des noyaux de la fibre musculaire. Elle s'observe, mais à un degré beaucoup plus accentué, dans la *mélanémie*. Dans ce cas, les granulations ne se déposent pas seulement dans l'intérieur de la fibre musculaire, elles envahissent le tissu connectif interstitiel, où elles apparaissent sous forme d'îlots.

Dans ces derniers temps, le professeur Renaut, décrivant les altérations cardiaques propres à l'asystolie, a signalé, à côté de modifications remarquables survenues dans la structure de la fibre musculaire (1), un dépôt de granulations pigmentaires dans la fibre elle-même et dans l'interstice des faisceaux primitifs. Ces granulations sont disposées en lignes parallèles à l'axe de l'élément musculaire, et se distinguent des granulations graisseuses en ce qu'elles ne se colorent pas par l'acide osmique.

**SYPHILIS DU CŒUR.** — La syphilis tertiaire porte directement parfois son action sur le muscle cardiaque; elle s'y manifeste par deux ordres de lésions distinctes : 1° la nodosité gommeuse; 2° la sclérose interstitielle avec périartérite des petits vaisseaux musculaires. Les gommes siègent indistinctement dans les parties auriculaires ou ventriculaires; souvent en nombre et de volume restreints, elles peuvent d'autres fois farcir complètement le tissu du cœur, comme dans le dernier cas de B. Teissier; elles restent en général à l'état de noyaux durs et résistants; elles sont susceptibles d'ailleurs de se ramollir et de se vider dans le torrent circulatoire. Quant à la sclérose, elle est uniformément répandue, elle s'étend même aux parois aortiques qu'elle transforme quelquefois en tissu très épais et quasi cartilagineux. Cette sclérose interstitielle unie à la périartérite des artères nourricières qui diminue l'irrigation des parois cardiaques suffit à expliquer l'atrophie de la fibre musculaire avec ou sans

(1) Pour Renaut, il y a, en pareil cas, une sorte de dislocation des fibres musculaires du cœur. Leurs anastomoses sont rompues et comme dessoudées. On dirait que le ciment qui les réunissait entre elles a été dissous, résorbé, comme il l'aurait été par un bain dans une solution de potasse (J. Renaut, Gaz. hebdomadaire, juillet 1877).

3° Las nodos ganaron en fuerza todo lo que pierden en claridad (Estos fenómenos varían en las hipertrofias hereditarias)

dégénérescence graisseuse qui est signalée dans la plupart des observations.

Les faits de gomme du cœur sont loin d'être absolument rares. Ricord, Lancereaux, Virchow en ont rapporté un certain nombre, L. Jullien a cité 18 exemples. B. Teissier en a présenté un fait très remarquable à la Société de médecine de Lyon. Ce qu'il y a d'intéressant à relever dans ces faits, c'est qu'ils coïncident souvent avec des syphilis en apparence peu graves et que les malades ont succombé dans la grande majorité des cas d'une façon subite ou avec des accidents d'asystolie aiguë.

Cette mort rapide nous paraît être surtout le fait de la myocardite compliquée d'aortite chronique, lésions qui exposent éminemment soit à l'arrêt, soit à la distension brusque et paralytique du cœur.

**ATROPHIE CARDIAQUE.** — A la suite de certaines maladies de longue durée, de la fièvre typhoïde et de la tuberculose par exemple, on rencontre parfois une diminution notable du volume du cœur, diminution de volume qui peut coïncider avec la flaccidité ou avec la rétraction, le ratatinement de la fibre musculaire cardiaque (Bizot, Ducastel, Spatz).

Cliniquement, cette lésion devrait se traduire par une diminution de la matité précordiale; mais si le cœur atrophié est entouré d'une épaisse couche de graisse, fait qui est loin d'être rare, le diagnostic est à peu près impossible.

**HYPERTROPHIE ET DILATATION.** — Il y a quelques années encore, l'hypertrophie essentielle du cœur jouait un grand rôle dans l'histoire de la pathologie cardiaque, Sénac, Corvisart, Forget, Grisolles, Friedreich, n'avaient pas hésité à lui attribuer une importance considérable; aussi s'attachait-on à décrire avec soin le complexe symptomatique qui semblait lui appartenir, et en particulier les accidents de congestion cérébrale et la *disposition apoplectique* qui devaient en être la conséquence. Aujourd'hui, sans rejeter l'existence de l'hypertrophie essentielle du cœur, on tend à la considérer comme assez rare. Cependant les cliniciens admettent en général que les efforts répétés, un exercice musculaire excessif, des palpitations nerveuses prolongées, et toutes les causes susceptibles de les provoquer (émotions morales vives, abus du thé et du café), enfin certaines dispositions héréditaires peuvent en favoriser le développement. Cela ne nous paraît pas douteux : nous n'en voulons pour preuve que l'hypertrophie qui apparaît parfois dans le cours de la

eriales)



maladie de Graves, ou goître exophtalmique. Tout récemment encore la question a été tranchée dans ce sens par le docteur Pitres dans sa thèse d'agrégation. De plus, s'appuyant sur les travaux de Peacock, de Baur, de Thurn, et surtout de Da Costa et de Seitz, et sur une série d'expériences personnelles, Pitres a démontré que le cœur était susceptible de *se fatiguer*. « Sa fatigue se traduit par une diminution dans l'énergie des systoles et par une résistance moins grande à la distension. » Par suite de cette diminution dans l'énergie contractile du cœur, la circulation intra-cardiaque devient languissante, la pression augmente dans les cavités qui se distendent. Pour maintenir l'équilibre circulatoire, le cœur se trouve alors en présence d'un surcroît de travail à accomplir; s'il en est capable, il augmente de volume et la *dilatation s'accompagne d'hypertrophie*; autrement, il se produit une *dilatation simple*.

L'hypertrophie du cœur est *presque toujours secondaire; elle est générale ou partielle*.

Elle est générale quand elle succède à une *péricardite* qui a laissé des adhérences et altéré en même temps la structure même de la fibre cardiaque : double modalité anatomique qui entraîne d'un côté l'*hypertrophie*, par suite de l'obstacle apporté à la contraction du cœur, de l'autre la *dilatation*, en diminuant la résistance de l'organe aux pressions intérieures (1). L'hypertrophie généralisée peut se montrer aussi à la suite de certaines lésions valvulaires, qui, ayant déterminé une distension successive de tous les orifices, ont provoqué dans les cavités un travail hyperplasique destiné à vaincre l'obstacle qui résulte du jeu insuffisant des valvules.

L'hypertrophie limitée est de beaucoup la plus fréquente, soit qu'elle succède à des altérations valvulaires du cœur gauche, ou qu'elle soit consécutive à des affections du poumon ou aux lésions d'orifice des cavités droites, auquel cas on la constate au niveau du cœur droit.

L'hypertrophie limitée au ventricule gauche est souvent liée aux

(1) Dans un travail récent, Letulle a étudié avec soin les altérations histologiques présentées par le cœur hypertrophié. Il est arrivé à cette conclusion qu'il était nécessaire de distinguer deux périodes au point de vue anatomique. Une première, qui est caractérisée par l'augmentation de volume de la fibre musculaire qui de 8 à 24 $\mu$ , peut atteindre 30 et 32 $\mu$ ; puis une seconde période dans laquelle la fibre musculaire diminue de volume, en même temps que les travées connectives s'épaississent.

altérations du rein; on peut dire qu'elle est la règle dans la néphrite interstitielle, ainsi que l'ont démontré les remarquables travaux de Traube et du professeur Potain. Elle s'observe encore dans les diverses circonstances où la circulation artérielle éprouve quelque entrave, comme dans les faits d'athéromasie généralisée, d'anévrisme de l'aorte, ou même des gros troncs artériels. Bucquoy, Durozier et Léger ont prouvé qu'elle est presque constante dans les cas d'aortite aiguë. Signalons enfin l'*hypertrophie de la grosseesse*, que les recherches de Larcher, de Blot, de Ménière et de Gerhardt ont définitivement établie (1).

Il en est des dilatations comme des hypertrophies; elles aussi peuvent être partielles. Les dilatations partielles s'observent principalement dans les cavités droites, et résultent le plus souvent d'un trouble, d'une gêne dans la circulation pulmonaire. C'est sans doute à la même cause qu'il faut attribuer la dilatation du ventricule droit observée chez les malades affectés de déviation de la colonne vertébrale, malades qui succombent souvent à des accidents asthéniques (2).

Mais à côté de ces dilatations qui ont pour ainsi dire une origine directe ou *mécanique*, il faut faire aujourd'hui une large place à toute une autre série de dilatations cardiaques qui sont consécutives, ou plus à des altérations d'organes ayant avec le cœur d'étroits rapports de connexité, mais à des maladies d'organes lointains qui retentissent sur l'organe central de la circulation d'une façon indirecte ou *réflexe*. Au professeur Potain revient le mérite d'avoir le premier attiré l'attention sur ces faits singuliers, en montrant que la dilatation aiguë du cœur droit est susceptible d'apparaître dans le cours d'une colique hépatique. En règle générale, toutes les irritations portant sur les principaux organes de la cavité abdominale sont capables de produire ce genre de dilatations. Nous en analysons plus loin le mécanisme et les symptômes.

1) Germain Sée a décrit aussi une hypertrophie dite *de croissance* qui serait le résultat d'un défaut de parallélisme entre le développement du cœur et le développement des autres organes.

(2) La pathogénie des dilatations ventriculaires droites a été spécialement étudiée par un médecin anglais, M. Morison, qui fait jouer, dans le mécanisme de ces dilatations un rôle très important à la stase permanente dans les veines coronaires, qu'il a trouvées en pareil cas souvent très dilatées : la paroi ventriculaire ne se trouvant plus nourrie que par un sang insuffisamment oxygéné, n'a plus la force nécessaire pour résister à la distension.



DESCRIPTION.—L'augmentation de volume du cœur ne suffit pas pour qu'il y ait hypertrophie; il faut soigneusement en distinguer la dilatation sans épaissement des parois, l'*anévrisme passif de Corvisart*.

L'hypertrophie vraie est caractérisée non seulement par l'augmentation de volume du cœur, par l'augmentation de son poids (au delà de 450 grammes, le cœur peut être considéré comme augmenté de poids), mais encore par l'épaississement de ses parois, qui peut atteindre jusqu'à 3 et 4 centimètres pour le ventricule gauche, et 1,5 à 2 centimètres pour le ventricule droit. Cet épaissement tient vraisemblablement à un double processus: multiplication et hypertrophie des fibres musculaires (Fœrster).

Lorsqu'un certain degré de dilatation coïncide avec ce genre d'altération, l'hypertrophie est dite *excentrique*; dans des cas rares, la cavité est rétrécie, c'est l'*hypertrophie concentrique*, l'*anévrisme actif de Corvisart*, dont Bouillaud et Cruveilhier ont rapporté des exemples. Ce genre d'hypertrophie serait propre surtout à la maladie de Bright (Goowers, Moore, Hanot).

Cliniquement, ce qui distingue la véritable hypertrophie, c'est une intensité plus vigoureuse du choc cardiaque, un éclat anormal des bruits physiologiques coïncidant avec une augmentation de la matité précordiale, et parfois un certain degré de voussure thoracique. Il existe en même temps un sentiment de tension et de gêne dans la poitrine; la dyspnée se produit facilement à la suite d'un effort ou d'un exercice prolongé; il suffit de causes banales pour réveiller des accès de palpitations. Il faut noter cependant que les palpitations sont rares, sinon exceptionnelles, dans l'hypertrophie de la néphrite interstitielle (Potain). Le pouls est plein, la tension artérielle est forte, les fluxions actives deviennent possibles; il y a de la pesanteur de tête et de la tendance au vertige.

La *fausse hypertrophie*, ou la dilatation cardiaque, tout en se caractérisant, comme l'hypertrophie vraie, par de la voussure, de l'augmentation de la matité et par une déviation de la pointe en bas et en dehors, possède quelque signes distinctifs qui en permettent le diagnostic. Les bruits du cœur sont sourds, mal frappés, affaiblis, il y a de la tendance à la parésie cardiaque, et, par suite, une disposition aux congestions veineuses et au refroidissement.

Dans les deux circonstances (hypertrophie ou dilatation), la *superficialité des bruits perçus* à l'auscultation distingue la ma-

tité précordiale attribuable à ces deux variétés morbides de la *matité précordiale qui accompagne la péricardite*. Quand le processus morbide intéresse les cavités droites, c'est principalement le diamètre transversal de la zone de matité qui est accru, et la pointe se trouve plus fortement déviée en dehors. L'abaissement de la pointe avec faible déviation appartient surtout à l'hypertrophie du ventricule gauche. Cette dernière s'accompagne parfois d'un symptôme qui est spécial à l'hypertrophie d'origine rénale (Potain), le *redoublement du premier bruit*, redoublement qui donne lieu à une *espèce de bruit de galop*. Celui-ci s'entend principalement dans la région de la base, entre le bord gauche du sternum, le second espace et le mamelon; chose essentielle à noter, ce n'est point un dédoublement du premier bruit qui constitue ce dédoublement; il s'agit à proprement parler d'un bruit surajouté qui précède la systole ventriculaire et qui se traduit plutôt par une sensation de soulèvement ou de choc, que par un véritable claquement. La figure 5 indique bien

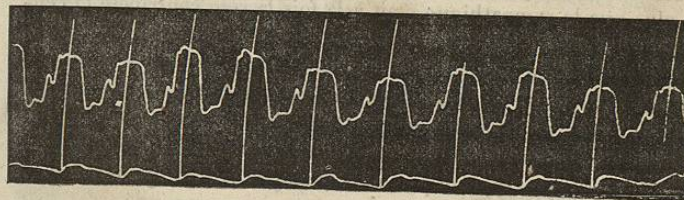


FIG. 5. — Néphrite postpuerperale. Bruit de galop (Potain).

ce rapport et démontre nettement l'existence du soulèvement pré-systolique. On pourrait être tenté d'attribuer ce soulèvement à la contraction de l'*oreillette hypertrophiée*; par une série de considérations dans lesquelles il serait trop long d'entrer ici, Potain a été amené à assigner à ce bruit une *origine ventriculaire*: l'afflux du sang poussé par l'oreillette dans un ventricule incomplètement rempli. En étudiant la néphrite interstitielle, nous aurons à expliquer le mécanisme qui préside à la formation de ce genre d'hypertrophie cardiaque.

La dilatation du ventricule droit s'accompagne parfois d'un bruit de galop analogue (Potain).

En étudiant attentivement les modifications stéthoscopiques qui précèdent ou coexistent avec la distension secondaire des cavités auriculo-ventriculaires droites, on arrive à reconnaître que les phé-



nomènes d'auscultation auxquels elle donne lieu apparaissent dans l'ordre suivant : 1° accentuation du deuxième bruit à la base (c'est-à-dire claquement sigmoïdien pulmonaire plus prononcé) ; 2° dédoublement du second bruit (chute anticipée des mêmes valvules sigmoïdes) ; 3° signes caractéristiques de l'insuffisance tricuspidiennne.

Le raisonnement qui devait naturellement conduire à considérer ces modifications comme des signes non équivoques d'une augmentation de tension dans l'artère pulmonaire devait mener aussi Potain à placer dans le poumon la cause intermédiaire de ces dilatations : il admit donc un resserrement des capillaires du poumon sous l'influence de l'excitation viscérale, l'augmentation de la pression dans l'artère pulmonaire et à sa suite la distension ventriculaire. L'expérimentation, en montrant la réalité de cette augmentation de tension dans l'artère pulmonaire, à la suite des excitations portées sur les principaux organes de la cavité abdominale, a confirmé les prévisions théoriques formulées par le savant clinicien ; elle a prouvé de plus que le sympathique était à la fois la voie centripète et centrifuge du réflexe ainsi mis en jeu (1).

L'hypertrophie essentielle a le plus souvent un début lent, insidieux ; elle ne se reconnaît que lorsque la lésion a acquis déjà un certain degré de développement. Quelquefois cependant le début peut être brusque et s'annoncer par des palpitations violentes, ainsi que Da Costa en rapporte plusieurs exemples chez de jeunes soldats surmenés.

L'hypertrophie passée à l'état de cardiopathie chronique ressemble beaucoup, quant à sa marche, à celle des affections valvulaires. Tant que le cœur a une nutrition suffisante, l'équilibre fonctionnel persiste ; une fois que sa résistance est vaincue, le malade entre dans une période d'asystolie dans laquelle il succombe.

L'hypertrophie de la grosseesse est habituellement *temporaire* ;

(1) Potain, qui avait vu seulement au début de ses recherches les cardiopathies secondaires aux maladies du foie, avait pensé localiser le réflexe pulmonaire nécessaire à leur développement, dans le domaine du pneumogastrique. En prouvant que ces cardiopathies pouvaient se développer aussi à la suite d'une lésion intestinale ou utérine, l'un de nous avait conclu que le réflexe pneumogastrique devenait insuffisant pour l'explication des faits, et qu'il fallait, au moins pour la voie centripète, faire intervenir le sympathique. Brown-Séguard, Hénocque, François Franck, en montrant que les vaso-moteurs du poumon provenaient des nerfs thoraciques, lui ont rendu la voie centrifuge. En définitive, l'arc réflexe est constitué dans tout son parcours par les filets du sympathique (Arloing, Morel, J. Teissier).

après l'accouchement, les choses rentrent dans l'ordre. Cependant si plusieurs grossesses viennent à se succéder, les accidents peuvent devenir permanents, et la malade est exposée à toutes les éventualités propres à la forme précédente.

Certaines dilatations sont également passagères ; celles qui sont consécutives à une maladie aiguë des poumons, celles qui sont liées à un état dyspeptique ou à une altération transitoire du foie, sont susceptibles de disparaître avec la maladie qui leur a donné naissance. (Potain a vu plusieurs fois la dilatation du cœur droit avec insuffisance tricuspidiennne accompagner la colique hépatique et cesser avec elle.) Les dilatations permanentes sont une menace continue d'*asystolie* ; la crise peut éclater sous l'influence de causes multiples : surmenage, efforts violents, refroidissement, bronchite aiguë, etc.

Quant à l'hypertrophie dite *providentielle*, qui est destinée à compenser les lésions valvulaires, nous aurons à apprécier plus tard le rôle qu'elle joue dans les affections organiques du cœur avec lésions d'orifice. Contentons-nous de dire pour le moment qu'elle contribue pour un certain temps à maintenir le bon ordre dans le fonctionnement du cœur jusqu'au moment où celui-ci, épuisé par ce travail même de compensation, se laissera distendre, lorsque, en un mot, il sera *forcé*.

Le *traitement* des cardiopathies sans lésions valvulaires ne diffère guère de celui que nous aurons à conseiller pour les lésions d'orifice, nous y renvoyons donc ; mais nous pouvons affirmer dès à présent que la digitale n'est pas coupable de tous les méfaits qu'on lui a imputés, et que, même dans les cas d'hypertrophie prononcée, elle peut rendre des services, en calmant les palpitations, et en régularisant le jeu du centre circulatoire.

ANÉVRYSMES. — On peut observer dans l'épaisseur même de la paroi du cœur des anévrysmes qui acquièrent quelquefois un développement considérable.

Les anévrysmes du cœur succèdent, en général, à l'ouverture d'un foyer hémorrhagique ou purulent, à une gomme vidée dans une des cavités, ou bien encore à des adhérences péricardiques qui par leurs tractions continues ont déterminé une dépression toute locale que la pression du sang a bientôt transformée en véritable foyer anévrysmatique. Ils présentent ceci de particulier, que le sang se trouve presque directement en contact avec la fibre musculaire ; car le sang n'a dans ces cas aucune tendance à former les