X. MALADIES DU CRANE ET DE LA TÊTE

PLAIES DE TÊTE

Symptômes. — Aspect de la plaie variable selon que la plaie est faite par instrument piquant, tranchant, contondant, ou par balle ; hémorragie variable ; épanchement sous-cutané, sous-aponévrotique ; corps étrangers variables dans la plaie.

Les symptômes cérébraux n'existent que si l'enveloppe crânienne est intéressée. Ils sont variables : il n'y a pas de troubles cérébraux; — le malade est en état de **commotion cérébrale** (résolution, coma, vomissements, ralentissement de la respiration et de la circulation, insensibilité). On peut observer, selon les lésions produites, la hernie du cerveau, la surdité, la cécité, la paralysie faciale, les paralysies oculaires.

Complications secondaires. — Abcès de l'encéphale, suppurations localisées ; *méningo-encéphalite* (pouls fréquent, fièvre élevée, coma) ; troubles intellectuels, sensitifs, sensoriels, moteurs (paralysies, contractures, convulsions).

Traitement. — Raser largement le crâne autour de la plaie, la savonner, la laver à l'alcool, se renseigner sur l'état de la boîte crânienne par l'examen général, par la palpation, par l'exploration au stylet.

1er **cas. Plaie superficielle.** — Lier les vaisseaux, laver la plaie, évacuer le sang épanché et collecté, suturer partiellement la plaie au crin de Florence, la drainer, pansement aseptique à plat.

2e **cas. Plaie crânienne.** — Il faut intervenir sur le champ. Faire un lambeau demi-circulaire à base inférieure ; examiner la plaie crânienne, enlever prudemment les esquilles, agrandir les plaies par balle, extirper celles-ci, lorsqu'elles sont superficielles et accessibles, lier les vaisseaux méningés s'ils sont intéressés, vider l'épanchement sanguin sus ou sous-dure-mérien, déterger les foyers cérébraux contus et mâchonnés, enlever les corps étrangers, tamponner avec de la gaze les plaies des sinus. Si la balle est profondément enfoncée dans l'encéphale, la laisser, car elle sera tolérée. Mettre un drain dans la plaie, suturer partiellement la peau. Pansement aseptique à plat.

FRACTURES DU CRANE

Symptômes. — 1° **Fractures de la voûte.** — *Il y a plaie* : on sent une fissure, une dépression.

Il n'y a pas plaie. — Chercher un enfoncement, la crépitation, une douleur localisée.

2° **Fractures de la base.** — **Signes rationnels.** — Hémorragies abondantes et prolongées par le nez, l'oreille, la bouche ; écoulements abondants et prolongés de sérosité par les mêmes voies ; paralysies immédiates de certains nerfs crâniens ; écoulement de matière cérébrale par l'oreille ; ecchymoses pharyngée, mastoïdienne, palpébrale, noires, apparaissant tardivement, de la profondeur vers la surface.

Signes de commotion cérébrale. — Perte de connaissance, de sensibilité, de mouvement, résolution musculaire complète, respiration et circulation ralenties ; tous ces symptômes décroissent lentement et graduellement.

Signes de compression et de contusion. — Aux précédents, s'ajoutent le stertor, une hémiplégie ou une monoplégie, des convulsions ou contractures localisées, alternant ou non avec des paralysies.

Complications. — Secondaires et tertiaires, comme précédemment.

Traitement. — I. **Fractures de la voûte.** — 1° **Fermées.** — Intervenir pour relever ou enlever les fragments, dans les cas seulement où existent des troubles nerveux.

2° **Ouvertes.** — Désinfecter le foyer, supprimer les esquilles, drainer, se comporter selon les circonstances (voir plus haut).

II. **Fractures de la base.** — Antisepsie soignée du pharynx et du conduit auditif externe ; tamponner ce dernier, pour éviter l'infection de l'encéphale par la fracture du rocher.

OSTÉOMYÉLITE DU CRANE

Symptômes. — Début brusque chez un adolescent, par de la fièvre, de l'abattement ; puis empâtement en un point du crâne, donnant lieu bientôt à la suppuration ; passage à la chronicité ; suppuration persistante, séquestre.

Traitement. — Ouverture précoce et trépanation de l'os, à la période aiguë. Curettage, à la période chronique.

TUBERCULOSE DES OS DE LA FACE ET DU CRANE

Symptômes. — Chez un sujet, jeune en général, déjà tu-

berculeux, apparition d'un abcès reposant sur un point osseux douloureux; l'abcès froid s'ulcère ; ulcération à bords verdâtres, décollés, atones ; le stylet arrive sur l'os dénudé.

Traitement. — Général; local : curettage de l'os, injection dans la fistule de naphtol camphré, d'éther iodoformé.

SYPHILIS DU CRANE

Symptômes. — 1° **Physiques.** — *Exostoses* crâniennes, de volume et de dureté variables; *gommes* provenant des parties molles ou des os, formant une tumeur molle, puis s'ulcérant; ulcération à bords à pic, à fond jaune.

2° **Fonctionnels.** — Céphalée avec exaspérations nocturnes, à siège superficiel ou profond ; crises de vertiges, d'assoupissement, convulsions localisées, épilepsie, quand les lésions se développent à la face profonde des os.

Traitement. — Mixte : frictions mercurielles ou injection sous-cutanée de sels solubles de mercure, avec absorption de fortes doses d'iodure de potassium.

HYDROCÉPHALIE

(Voy. p. 84)

ENCÉPHALOCÈLE

Symptômes. — Tumeur occasionnée par l'issue accidentelle ou congénitale d'une portion de l'encéphale.

Méningocèle. — Tumeur fluctuante, égale, sans bosselures, pédiculée, augmentant par les cris, les efforts ; la pression réduit son volume et provoque des cris, des vomissements, des convulsions, de la stupeur; le pédicule est entouré par un cercle osseux.

Encéphalocèle proprement dite. — Molle, pâteuse, non fluctuante, sessile; la pression forte la réduit complètement ou non, provoque de la mydriase, du strabisme, des paralysies, l'anesthésie, la perte de connaissance.

Hydrencéphalocèle. — Irréductible, non pulsatile, elle n'augmente pas dans l'effort ; sa compression ne provoque aucun trouble.

Traitement. — *Si la tumeur est énorme.* — On se contente de la protéger contre les agents extérieurs.

Si elle est de moyen volume. — Il faut en pratiquer la cure radicale. Incision de la peau ; on tombe sur le sac méningé qu'on dénude comme un sac de hernie, jusqu'à l'orifice osseux ; on ouvre le sac, on réduit la matière cérébrale, s'il en contient,

puis on jette une ligature au catgut sur le pédicule du sac que l'on excise ; suture de la peau.

FONGUS DE LA DURE-MÈRE

Symptômes. — Affection de l'âge adulte, à développement lent et graduel, réductible, de consistance assez dure, jamais fluctuante, à surface irrégulière. Le malade a eu une période de douleurs et de troubles cérébraux précédant la perforation osseuse. Finalement la peau peut s'ulcérer et le fongus être siège d'hémorragies.

Traitement. — *Quand il est sous-cutané* et limité. — On peut tenter l'extirpation.

Quand il est ulcéré. — On se contentera d'appliquer des pansements antiseptiques et analgésiants.

CÉPHALÆMATOME

Symptômes. — Chez le nouveau-né, tumeur épicrânienne molle, dépressible, fluctuante, du volume d'un œuf ou d'une noix, limitée sur son pourtour par la saillie d'un bourrelet osseux. La compression ne provoque ni troubles cérébraux, ni diminution de la tumeur.

Traitement. — S'abstenir d'interventions quelconques. La résolution se fait spontanément, sans compression, ni pansement d'aucune sorte.

ANÉVRYSME CIRSOIDE

Symptômes. — Fréquent à la région temporo-frontale. Tumeur bosselée, à surface tourmentée, à laquelle arrivent des anses flexueuses ; elle présente des battements isochrones au pouls, de l'expansion, du thrill ; elle augmente par la compression des veines du cou et diminue par la compression des artères.

Traitement. — Extirpation chirurgicale de la tumeur ; inciser sur elle, libérer le paquet de vaisseaux ; lier vaisseaux afférents et efférents et enlever le paquet. La compression ne donne pas de résultats ; l'électrolyse, l'acupuncture exposent aux hémorragies.

TUMEURS CÉRÉBRALES

(Voy. p. 91).

LOUPES DU CUIR CHEVELU

Symptômes. — Tumeurs de consistance et de volume variables, arrondies, indolentes, mobiles sur le squelette, ne modifiant pas la peau, uniques ou multiples, isolées ou confluentes, indolentes ; par les traumatismes elles s'enflamment, laissent sortir leur contenu semblable à du suif et suppurent indéfiniment.

Traitement. — Les extirper avant la suppuration. Incision longitudinale, après lavage soigneux et insensibilisation à la cocaïne. Disséquer avec soin **toute la poche** et l'extirper entièrement. Suture de la peau sans drainage. Pansement aseptique.

XI. MALADIES DE LA BOUCHE ET DES LÈVRES

LUXATIONS DU MAXILLAIRE INFÉRIEUR

Fig. 5. — Appareil pour maintenir la réduction dans les luxations du maxillaire inférieur.

Symptômes. — I. **Luxation bilatérale.** — Bouche largement ouverte ; arcade dentaire inférieure portée en avant ; aplatissement des tempes et des joues, tension et dureté des muscles masséters, dépression au-devant du conduit auditif ; impossibilité de la mastication, de la déglutition et de la phonation ; écoulement de salive hors de la bouche ; impossibilité de mouvoir le maxillaire.

II. **Luxation unilatérale.** — Bouche moins ouverte, tordue ; menton porté du côté sain ; du côté sain, joue creuse ; du côté malade, joue plate, masséter tendu ; dépression devant l'oreille du côté luxé ; mouvements difficiles ; salivation ; parole et mastication gênées.

Traitement. — Introduire les pouces fortement garnis de toile et protégés dans la bouche, le plus loin possible et appliquer leur face palmaire sur les dernières molaires ; ramener les autres doigts sous le menton et embrasser solidement le maxillaire ; abaisser fortement, puis porter en arrière ses angles postérieurs et avec eux les branches montantes et les condyles. On sent un ressaut indiquant que la réduction est effectuée. Aussitôt les mouvements deviennent possibles.

Si la réduction est trop pénible dans les luxations bilatérales, réduire successivement chaque côté.

Faire porter ensuite une fronde (fig. 5) ; pendant quelques jours, interdire la parole, ne faire prendre que des aliments liquides.

FRACTURES DU MAXILLAIRE INFÉRIEUR

Symptômes. (Fig. 6). — **Fracture du corps.** — Douleur réveillée par les mouvements et la pression ; gonflement de la région ; rainure et déplacements des fragments, le postérieur en haut et en dehors, l'antérieur en bas, en dedans et en arrière ; crépitation et mobilité anormales ; salivation ; mastication impossible.

II. **Fracture de la branche montante.** — Déplacement et déformation nuls ; gêne de la mastication ; douleur, mobilité, crépitation provoquées par l'examen.

III. **Fracture du col.** — Douleur, difficulté de la mastication ; dépression pré-auriculaire ; crépitation ; immobilité du condyle.

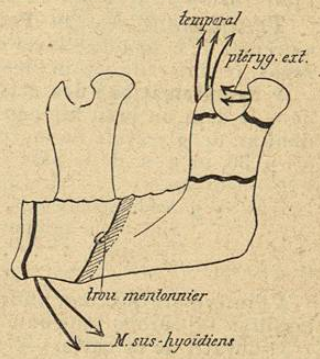

Fig. 6. — Traits de fracture du maxillaire inférieur.

Complications. — **Otorragies** par enfoncement de la paroi antérieure du conduit auditif ; destruction du nerf dentaire inférieur et chute des dents ; septicémie par ouverture de la muqueuse buccale, infection du foyer de fracture ; nécrose d'une partie des fragments ; défaut de consolidation.

Traitement. — Immobiliser les fragments par une fronde, régime liquide ou demi-liquide ; ligature des dents avec un fil métallique. Suture osseuse des deux fragments.