LOUPES DU CUIR CHEVELU

Symptômes. — Tumeurs de consistance et de volume variables, arrondies, indolentes, mobiles sur le squelette, ne modifiant pas la peau, uniques ou multiples, isolées ou confluentes, indolentes ; par les traumatismes elles s'enflamment, laissent sortir leur contenu semblable à du suif et suppurent indéfiniment.

Traitement. — Les extirper avant la suppuration. Incision longitudinale, après lavage soigneux et insensibilisation à la cocaïne. Disséquer avec soin **toute la poche** et l'extirper entièrement. Suture de la peau sans drainage. Pansement aseptique.

XI. MALADIES DE LA BOUCHE ET DES LÈVRES

LUXATIONS DU MAXILLAIRE INFÉRIEUR

Fig. 5. — Appareil pour maintenir la réduction dans les luxations du maxillaire inférieur.

Symptômes. — I. **Luxation bilatérale.** — Bouche largement ouverte ; arcade dentaire inférieure portée en avant ; aplatissement des tempes et des joues, tension et dureté des muscles masséters, dépression au-devant du conduit auditif ; impossibilité de la mastication, de la déglutition et de la phonation ; écoulement de salive hors de la bouche ; impossibilité de mouvoir le maxillaire.

II. **Luxation unilatérale.** — Bouche moins ouverte, tordue ; menton porté du côté sain ; du côté sain, joue creuse ; du côté malade, joue plate, masséter tendu ; dépression devant l'oreille du côté luxé ; mouvements difficiles ; salivation ; parole et mastication gênées.

Traitement. — Introduire les pouces fortement garnis de toile et protégés dans la bouche, le plus loin possible et appliquer leur face palmaire sur les dernières molaires ; ramener les autres doigts sous le menton et embrasser solidement le maxillaire ; abaisser fortement, puis porter en arrière ses angles postérieurs et avec eux les branches montantes et les condyles. On sent un ressaut indiquant que la réduction est effectuée. Aussitôt les mouvements deviennent possibles.

Si la réduction est trop pénible dans les luxations bilatérales, réduire successivement chaque côté.

Faire porter ensuite une fronde (fig. 5) ; pendant quelques jours, interdire la parole, ne faire prendre que des aliments liquides.

FRACTURES DU MAXILLAIRE INFÉRIEUR

Symptômes. (Fig. 6). — **Fracture du corps.** — Douleur réveillée par les mouvements et la pression ; gonflement de la région ; rainure et déplacements des fragments, le postérieur en haut et en dehors, l'antérieur en bas, en dedans et en arrière ; crépitation et mobilité anormales ; salivation ; mastication impossible.

II. **Fracture de la branche montante.** — Déplacement et déformation nuls ; gêne de la mastication ; douleur, mobilité, crépitation provoquées par l'examen.

III. **Fracture du col.** — Douleur, difficulté de la mastication ; dépression pré-auriculaire ; crépitation ; immobilité du condyle.

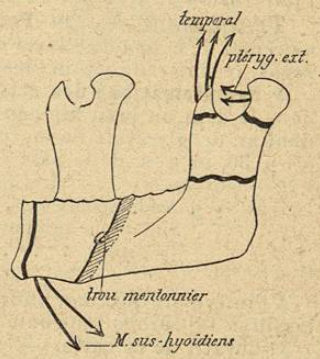

Fig. 6. — Traits de fracture du maxillaire inférieur.

Complications. — **Otorragies** par enfoncement de la paroi antérieure du conduit auditif ; destruction du nerf dentaire inférieur et chute des dents ; septicémie par ouverture de la muqueuse buccale, infection du foyer de fracture ; nécrose d'une partie des fragments ; défaut de consolidation.

Traitement. — Immobiliser les fragments par une fronde, régime liquide ou demi-liquide ; ligature des dents avec un fil métallique. Suture osseuse des deux fragments.

DENTITION CHEZ LES ENFANTS

Symptômes. — 1° **Locaux.** — Rougeur, gonflement de la gencive, douleur, salivation, aphtes.

2° **Généraux et sympathiques.** — Fièvre, diarrhée, convulsions, agitation, troubles broncho-pulmonaires.

Traitement. — Faire mâcher des bâtons de réglisse, de guimauve : frictionner les gencives avec la teinture de safran, la poudre de safran unie au miel à parties égales, le sirop Delabarre. Pratiquer l'incision de la gencive, *lorsque la dent perce difficilement.* Calmer l'éréthisme général du système nerveux.

CARIE DENTAIRE

Symptômes. — A la surface de la dent, tache brunâtre ; émail terne ou détruit ; cavité plus ou moins profonde, remplie de débris alimentaires ; douleurs vives provoquées par le toucher, par le contact des aliments sucrés ou acides, par l'impression du froid ou du chaud.

Traitement. — 1° **Préventif.** — Soins de propreté extrêmes de la bouche ; laver et brosser les dents après chaque repas, le soir et le matin ; les nettoyer avec un dentifrice.

2° **Symptomatique des crises douloureuses.** — Introduire dans la dent un petit tampon imbibé de chloroforme, de laudanum, de glycérolé de morphine, de la solution de cocaïne à 1 p. 30, ou q. s. de la pâte suivante :

℞	Acide arsénieux	0gr,25
	Sulfate de quinine	0gr,75
	Créosote	X gouttes.

A l'intérieur, quinine, antipyrine, chloral, bromure de potassium Injections sous-cutanées de morphine.

3° **Curatif de la carie.** — *Si la dent est assez bonne*, la plomber.

Si elle est entièrement cariée, l'extirper.

EXTRACTION DES DENTS

Précautions préliminaires. — Bien examiner et reconnaître la dent malade, pour ne pas s'exposer à arracher une dent saine.

Anesthésie. — Elle peut être indiquée parfois, surtout lorsqu'on a plusieurs dents à arracher.

Anesthésie générale. — Chloroforme, éther, bromure d'éthyle, protoxyde d'azote.

Anesthésie locale. — Cocaïne injectée dans l'épaisseur même de la gencive, mais seulement quand il n'y a pas d'inflammation.

Instruments. — Clef de Garengeot. Daviers. Leviers simples : langue de carpe, pied de biche, élévateurs.

Opération. — **Avec la clef** (fig. 7), choisir un crochet en rapport avec le volume de la dent, garnir le panneton avec une bande ; le crochet est arrêté sur le **collet** de la dent (fig. 7), à sa face interne ; luxer la dent par un mouvement continu de rotation dirigé du crochet vers le panneton. La douleur provoquée par le panneton, la possibilité de fracture du rebord alvéolaire font préférer l'usage des daviers.

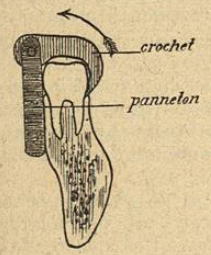

Fig. 7. — Schéma montrant le mode d'emploi de la clef de Garengeot.

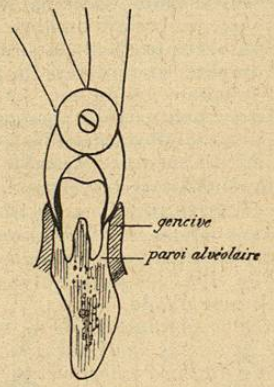

Fig. 8. — Schéma montrant le mode d'application du davier.

Avec les daviers (fig. 8) : choisir un davier convenable ; saisir la dent au **collet**, non sur la couronne, en insinuant fortement les mors entre la dent et la gencive ; luxer la dent par des petits mouvements de latéralité ; la retirer suivant son axe.

Accidents. — **Fracture de la dent**, qu'on évite par une bonne prise *sur le collet.*

Ouverture du sinus maxillaire. — Pratiquer l'asepsie buccale.

Hémorragie. — Bourrer l'alvéole avec de l'ouate imbibée d'eau oxygénée ou de la solution d'antipyrine au 10e ; toucher l'alvéole qui saigne avec une pointe fine de thermo au rouge sombre.

Avortement. — On s'abstiendra donc d'arracher les dents chez une femme enceinte, sauf indication absolue.

OSTÉO-PÉRIOSTITE DES MACHOIRES

Symptômes. — Cette affection succède à une carie dentaire, à l'arthrite alvéolo-dentaire sans carie, à l'évolution de la dent de sagesse, aux maladies locales, telles que le cancer, la syphilis, la tuberculose, aux maladies générales, fièvre typhoïde, etc. Elle débute par la fluxion, la dureté de la gencive, l'œdème unilatéral ; il y a fièvre, douleurs violentes, inappétence, trismus, haleine fétide. L'inflammation locale augmente, un certain nombre de dents sont expulsées, les signes d'un abcès profond ou superficiel apparaissent ; le pus se fait jour plus souvent vers la gencive, rarement vers la peau de la mâchoire ou du cou. La suppuration peut se tarir ou persister : par la fistule persistante, le stylet arrive sur des séquestres en nombre variable, qui se mobilisent. Le malade perd ainsi un nombre variable de dents, une partie variable de son maxillaire.

Traitement. — Incision précoce de la saillie gingivale, avant même la formation du pus. Lavages fréquents de la bouche avec l'eau boriquée, la solution de chlorate de potasse à 4 p. 100 ; les jours suivants, attouchements de la plaie à la teinture d'iode.

Si le gonflement de la mâchoire et la douleur persistent, si un abcès sous-maxillaire apparaît, inciser largement le long du bord inférieur du maxillaire, aller à la recherche du pus avec la sonde cannelée ; le périoste du maxillaire est souvent soulevé par du pus, il faut le ruginer pour donner issue au pus et éviter les nécroses étendues consécutives à l'ostéomyélite du maxillaire. Drainer la plaie. La laver deux fois par jour avec une solution antiseptique. On ne doit arracher la dent cariée qu'après l'évolution aiguë de l'ostéo-périostite.

ACCIDENTS DUS A L'ÉVOLUTION DE LA DENT DE SAGESSE

Symptômes. — Gingivite, névralgies violentes, convulsions épileptiformes, trismus, angine, stomatite ulcéro-membraneuse, arthrite alvéolo-dentaire, abcès sous-gingival ou ostéo-périostite du maxillaire, avec nécrose plus ou moins étendue

Traitement. — Incision de la gencive, *si elle empêche l'issue de la dent.*

Extirpation de la dent de sagesse, *si elle est l'origine de douleurs ou de phénomènes infectieux.*

Ablation de la dernière molaire, *si elle laisse trop peu de place à la dent de sagesse.* Calmer l'éréthisme nerveux. Traiter l'ostéo-périostite, comme il a été dit.

BEC DE LIÈVRE

Symptômes. — Division congénitale, unique ou double, de la lèvre supérieure, intéressant ou non le rebord gingival du maxillaire supérieur, la voûte palatine et la luette ; d'où les variétés suivantes : bec de lièvre unique ; bec de lièvre double ; bec de lièvre compliqué.

Traitement. — Il vaut mieux opérer à deux ou trois ans, parce que les enfants supportent mieux la perte de sang résultant de l'opération.

I. **Bec de lièvre simple unilatéral** — Procédé de Clémot-Malgaigne (fig. 9). — Sur un des bords de la fissure, introduire d'avant en arrière, par transfixion, un petit bistouri à lame étroite, couper en montant vers la narine toute l'épaisseur de la lèvre, à la limite de la peau et de la muqueuse ; on détache ainsi un lambeau à base inférieure, à sommet atteignant le sommet de la fissure ; agir de même sur le côté



Fig. 9. — Bec de lièvre, procédé de Clémot-Malgaigne.

opposé. On a de la sorte deux lambeaux semblables qu'on abaisse, mettant en présence leurs faces cruentées. On suture avec une aiguille de Reverdin courbe et cinq ou sept crins de Florence fins, en les serrant modérément.

Pansement aseptique sec par dessus : ne pas employer le pansement collodionné, qui provoque des phlyctènes. Le 5e jour, on enlève les fils. Il se forme ainsi un tubercule saillant en bas, qui disparaît par rétraction cicatricielle.

Procédé de Mirault (fig 10). — Tailler un lambeau, comme il vient d'être dit, sur le côté le plus étoffé. Aviver le bord opposé, au bistouri, en enlevant exactement toute la muqueuse de ce bord jusqu'à la peau et poursuivre un peu l'avi-

vement sur le bord inférieur de la lèvre. Renverser en bas le petit lambeau et le suturer au bord cruenté. Suites opératoires identiques. Surveiller l'enfant, éviter la succion sur la plaie, car il en pourrait résulter une anémie grave ; donner, au besoin, un peu de sirop diacode pour faire dormir.

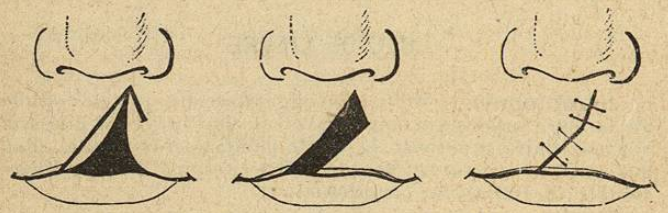

Fig 10. — Bec de lièvre, procédé de Mirault.

II. **Bec de lièvre simple bilatéral.** — Procédé de Mirault. — Tailler le lambeau, comme il a été dit, sur le bord externe de chaque fissure, car le bord interne est le moins étoffé. Aviver les bords du bourgeon médian (fig. 11). Abaisser les deux lambeaux et les réunir l'un à l'autre sous le bourgeon médian par deux ou trois crins de Florence ; les réunir aux bords cruentés du bourgeon médian.

III. **Bec de lièvre bilatéral avec saillie du bourgeon médian.** — Il ne faut pas enlever le bourgeon médian (Franco), car on crée une perte de substance difficile à combler. Il faut le remettre en place : inciser d'avant en arrière, de chaque côté, le recouvrement muco-périosté du vomer, dénuder les deux faces de cet os, à la rugine, sur une étendue suffisante ; sectionner aux ciseaux le pédicule vomérien supportant le lobule ; refouler en arrière l'os intermaxillaire devenu mobile ; si c'est nécessaire, on peut pratiquer une résection cunéiforme du pédicule, à base inférieure. On reconstitue la lèvre par les procédés déjà décrits.

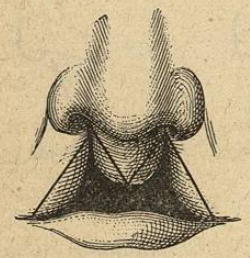

Fig. 11. — Bec de lièvre. Avivement.

ÉPULIS

Symptômes. — Sur la gencive, tumeur arrondie, solide, dure, indolente, lisse, rouge brun.

Traitement. — Excision au bistouri avec ligature du pédicule ou suture de la brèche muqueuse, si l'épulis est sessile.

KYSTE DENTAIRE

Symptômes. — Tumeur apparaissant au niveau du rebord alvéolaire en un point où une ou bien plusieurs dents ne se sont pas développées ; tumeur arrondie et dure d'abord, plus tard parcheminée, finalement augmentant de volume et devenant fluctuante.

Traitement. — Extirpation du kyste et tamponnement de la cavité qu'il a creusée dans le maxillaire.

SARCOME DES MACHOIRES

Symptômes. — Il se montre surtout sur le maxillaire inférieur et à gauche, chez des hommes de 15 à 25 ans ayant un passé dentaire. On sent une tuméfaction à surface irrégulière, présentant de grosses bosselures, donnant parfois à la pression la crépitation parcheminée, présentant par place des battements. Douleurs variables. Peau adhérente, finalement ulcérée. Amaigrissement rapide.

Traitement. — Résection large du maxillaire et de tous les tissus infiltrés par le néoplasme.

TUMEUR ÉRECTILE DES LÈVRES

Symptômes. — Tumeur peu saillante, molle, dépressible et imparfaitement irréductible, augmentant de volume par les cris et l'effort, donnant à la muqueuse une coloration bleuâtre.

Traitement. — Electrolyse. Ignipuncture : faire dans la tumeur une série de pointes de feu avec une aiguille fine, séparées par 4 à 5 millimètres ; l'aiguille doit être portée au rouge sombre seulement, pour qu'il ne se produise pas d'hémorragie.

CANCROÏDE DES LÈVRES

Symptômes. — Il apparaît surtout sur la lèvre inférieure chez l'homme, après quarante ans. Au début, petit bouton recouvert d'une croûte, verrue, petite production cornée, petite fissure à bords indurés. L'affection évolue, augmente,

s'ulcère et forme une ulcération à bords indurés, éversés ; le tout repose sur une base indurée; le sillon gingival, la gencive, la joue, la lèvre supérieure, le maxillaire sont envahis par la progression du mal ; les ganglions sous-maxillaires sont souvent pris.

Traitement. — L'ablation du cancroïde doit être le plus précoce possible : *au début*, il suffit d'une incision en V à base supérieure, faite loin du mal en tissu sain, pour éviter la récidive. *Plus tard*, il faut de larges ablations de peau, de maxillaire, de ganglions et une restauration de la lèvre par des procédés d'autoplastie divers.

Il faut surtout s'abstenir, au début, du traitement médical, des caustiques qui ne font qu'irriter le cancer et précipiter sa marche. Plus le traitement chirurgical est précoce, plus il est efficace.

ULCÉRATION DES LÈVRES

Voir *Ulcérations de la langue.*

Gerçures des lèvres. — Panser au beurre de cacao, pommade à la rose, pommade de concombres ; toucher au nitrate d'argent.

Eczéma des lèvres. — Eviter de les mouiller constamment de salive. Couper la barbe et l'épiler. Pommade à l'oxyde de zinc (2 p. 50), à l'acide salicylique (1 p. 30). Pommade soufrée (1 p 30). Dans les cas rebelles, toucher au nitrate d'argent à 1 pour 50.

PLAIES DE LA LANGUE

Traitement. — Si elles sont peu profondes, prescrire des lavages fréquents avec : eau bouillie, eau bicarbonatée (20 gr. p. 1000), eau boriquée, eau phéniquée (1 p. 200), eau chloralée (1 p. 100), eau oxygénée au quart.

Si toute la langue est divisée, lier les artères avec du catgut, suturer les bords de l'incision avec des fils de catgut, ou de crin. Exciser les parties mâchées et ne suturer qu'en tissu sain. Les hémorragies en nappe s'arrêtent par les sutures qui étreignent une portion épaisse du muscle lingual. Lavages consécutifs fréquents.

GRENOUILLETTE

Symptômes. — Tumeur oblongue, située sous le plancher de la bouche, déviant le frein et la pointe de la langue ; elle est indolente, elle peut par son volume gêner la mastication et la parole ; elle est fluctuante ; la muqueuse buccale glisse librement sur elle.

Traitement. — La ponction est insuffisante, suivie de récidive ; la ponction avec injection de teinture d'iode expose à des abcès, au phlegmon du plancher de la bouche. Il n'y a qu'un traitement, l'extirpation : incision de la muqueuse, dissection de la tumeur, grâce au tissu cellulaire qui l'entoure, ablation, après ligature de ses vaisseaux nourriciers, suture incomplète de la muqueuse, en laissant sous elle un petit drain qu'on enlève au bout de trois jours. Lavages fréquents de la bouche.

CANCER DE LA LANGUE

Symptômes. — **1° Physiques**

Début. — *Saillie papillaire*, au niveau d'une plaque de leucoplasie, à la face supérieure de la langue, reposant sur une base indurée ; — *infiltration interstitielle*, occupant le pli amygdalo-glosse, formant un noyau unique, dur, indolore, qui s'ulcère et s'accroît ; — *fissure* longitudinale à bords indurés.

Période d'état. — *Forme végétante*, végétations abondantes, quelquefois énormes, sur une base indurée.

Forme rongeante. — Ulcère à bords indurés, éversés, reposant sur une base dure, à fond sanieux, piqueté de vermiottes.

Forme atrophiante. — Squirrhe de la langue, qui est dure, plissée, ratatinée.

Ecoulement sanieux et fétide. — Hémorragies abondantes. — Engorgement ganglionnaire très rapide ; les ganglions, d'abord durs, finissent par s'ulcérer : parfois ils s'infectent, d'où adéno-phlegmons.

2° Fonctionnels. — Les douleurs apparaissent à la période d'ulcération, sont provoquées par les liquides, les mets chauds ou froids ; puis elles sont spontanées, nocturnes, locales et irradiées dans l'oreille. Gêne de la mastication, de la phonation, de la déglutition ; salivation.

Marche. — Evolution progressive. Cachexie finale.

Le cancer tue en 14 mois environ.

Traitement. — Il faut s'assurer qu'on a bien affaire au cancer ; dès que le diagnostic est posé, il faut intervenir chirurgicalement. Encore ne faut-il pas attendre que le cancer ait envahi le maxillaire, les piliers du voile, le pharynx, que les ganglions du cou soient envahis en masse. Comme pour tout cancer, les chances de cure radicale ou, tout au moins, la durée de survie, seront proportionnelles à la précocité de l'intervention.

Petit cancer au début. — Excision triangulaire, large, le bistouri portant en tissu sain ; suture des lèvres de l'incision.

Cancer moyen. — Occupant la pointe ou les bords : l'atteindre par voie buccale ; attirer la langue avec une pince ; l'étreindre, en dehors du cancer, par deux pinces qui assurent l'hémostase ; section cunéiforme entre les pinces ; si on voit une grosse artère, la pincer et la lier ; par quelques points de catgut passés dans l'épaisseur même des tranches de section on assure l'hémostase ; on suture ensuite les deux lèvres de l'incision ; évider la loge sous-maxillaire lorsqu'on y sent des ganglions.

Gros cancer. — Cancer total, cancer de la base de la langue, cancer glosso-gingival, cancer glosso-amygdalien : l'atteindre par la voie sous-hyoïdienne. La tête est appuyée sur le côté sain ; incision du côté malade le long du bord inférieur du maxillaire ; pénétrer dans la loge sous-maxillaire, supprimer la glande et tous les ganglions, qu'ils soient infiltrés ou non ; si les ganglions carotidiens sont malades, on les supprime ; section du muscle mylo-hyoïdien ; ouverture large du plancher de la bouche ; une pince saisit la pointe de la langue et l'attire dans la plaie ; la langue est au dehors ; on peut dans cette position extirper la totalité de la langue si c'est nécessaire, on l'atteint jusqu'à sa partie la plus postérieure, les artères linguales sont sous la main et facilement liées. On enlève largement le cancer ; on passe des fils à travers la tranche linguale pour arrêter l'hémorragie capillaire ; puis on rentre la langue ; un surjet de catgut suture les bords de la plaie faite au plancher de la bouche et referme la cavité buccale ; suture de la peau avec drainage. Pendant quelques jours gargarismes fréquents. Le drain est enlevé, le 3e jour. La guérison est rapide. La rapidité de la récidive dépend de la précocité de l'intervention et de l'ampleur avec laquelle le cancer a été supprimé. A défaut de guérison absolue, laquelle est parfois obtenue, la survie est très appréciable.

ULCÉRATIONS DE LA LANGUE

Plaques des fumeurs. — *Symptômes.* — Plaques rouges et lisses, quelquefois blanchâtres, souvent couvertes d'une couche noirâtre reposant sur une légère ulcération.

Traitement. — Interdire l'usage du tabac.

Leucoplasie buccale. — *Symptômes.* — Enduit superficiel, blanchâtre, fendillé, existant sur la langue, la face interne des joues, les lèvres ; si la plaque est enlevée, la langue est à vif, douloureuse, ulcérée ; elle est liée à l'arthritisme, à la syphilis, à l'abus du tabac ; elle précède souvent le cancer.

Traitement. — Causal ; soins de propreté de la bouche.

Ulcérations dentaires. — *Symptômes.* — Ulcération à fond sanieux, reposant sur une base indurée, placée en regard d'une dent cariée à bords blessants.

Traitement. — Supprimer ou limer la dent. Propreté de la bouche.

Aphtes. — *Symptômes.* — Ulcérations superficielles, arrondies, douloureuses, à enduit crémeux, occupant surtout la pointe et les bords, entourées d'une auréole inflammatoire, provoquant de la douleur pendant la mastication ; on trouve des ulcérations analogues sur les lèvres, le palais, les joues ; elles s'accompagnent souvent de troubles gastriques et fébriles.

Traitement. — Lavages fréquents avec l'eau boriquée, l'eau bicarbonatée (3 p. 100), l'eau chloralée (1 p. 100) ; brossage des dents ; toucher légèrement les ulcérations avec la teinture d'iode, le crayon de nitrate d'argent ; collutoires au borax, au chlorate de potasse. Formules de collutoires :

℞ Chlorate de potasse . . . 5 gr. Miel . . . . . 15 — Mêlez.	℞ Chlorure de chaux . 3 gr. Miel . . . . . 20 — Mêlez.
℞ Bor. de soude . } *āā* 10 gr. Miel . . . . } Mêlez.	Bicarbon. de soude . 5 gr. Miel . . . . . 20 — Mêlez.

℞ Résorcine . . . . . 2 gr.
Salol . . . . . 2 —
Glycérine . . . . . 15 —
Miel rosat . . . . . 15 —

Proscrire les mets irritants, les épices, l'alcool, le café, le tabac. Purger le malade. Laxatifs légers.

TUBERCULOSE LINGUALE

Symptômes. — 1° *L'ulcération tuberculeuse* commence par un certain nombre de tubercules miliaires qui s'ulcèrent, formant une ulcération peu profonde, à bords bleuâtres, entourée de **points jaunes**. Le fond est irrégulier, « **raviné** ». Il n'y a pas d'induration. Bords taillés à pic. Douleur vive à la surface et sur les bords. Salivation. Dysphagie. Coexistence fréquente d'une adénite tuberculeuse du cou, de la tuberculose pulmonaire et d'ulcérations semblables sur les joues, le pharynx.

2° *Le lupus de la langue* coexiste avec le lupus de la face.

3° *L'abcès froid* commence par une collection sous-mu-

queuse qui devient fistuleuse, présente un trajet à bord décollés et un fond bourgeonnant.

Traitement. — 1° **Général.** — Antituberculeux.

2° **Local.** — Enlever au bistouri les ulcérations peu étendues.

Si elles sont larges, les cautériser profondément avec des pointes fines de thermocautère, ou superficiellement avec une solution concentrée d'acide lactique. Gargarismes fréquents surtout avec l'eau chloralée ou l'eau phéniquée à 1 p. 200, qui sont analgésiantes.

SYPHILIS LINGUALE

Symptômes. — 1° *Le chancre occupe* surtout la pointe et les bords, est unique en général, arrondi ou fissuraire ; pas de surélévation, bords non saillants ; centre creusé en cuiller ; surface lisse, rouge comme la chair musculaire ; induration légère ; douleur souvent provoquée par les aliments ; adénite dure avec un ganglion prédominant ; guérison rapide.

2° *Les plaques muqueuses* sont lisses, non érosives, ou bien ulcéreuses ou hypertrophiques et végétantes ; elles sont douloureuses.

3° *Les gommes* forment d'abord une tumeur saillante, indolente, fluctuante, puis une ulcération profonde, à bords taillés à pic, à fond bourbillonneux ; souvent orifices multiples ; pas d'adénite ; pas de douleurs spontanées.

4° *La sclérose linguale* provoque une induration de l'organe, soit superficielle, soit profonde ; dans ce dernier cas, la surface est creusée de sillons séparés par des mamelons (**langue ficelée, langue paquetée**) ; ulcérations superficielles.

Traitement. — 1° **Général.** — Nul, contre le chancre ; mercuriel, contre les plaques ; mixte, contre les gommes et la sclérose.

2° **Local.** — Limer et soigner les dents ; lavages fréquents avec les liquides habituels.

ACTINOMYCOSE LINGUALE

Symptômes. — D'abord tumeur intralinguale qui s'ulcère ; ulcération banale, ressemblant à la gomme syphilitique et au cancer ; le diagnostic se base sur la recherche des grains jaunes caractéristiques et des filaments mycéliens.

Traitement. — Iodure, à la dose de 4 à 6 gr. par jour.

STOMATITE DIPHTÉRIQUE

(Voir *diphtérie*).

STOMATITE MERCURIELLE

Symptômes. — Elle survient surtout à l'occasion du traitement mercuriel de la syphilis ; elle peut consister en une gingivite médiane inférieure avec gencive rouge, fongueuse, saignante, avec dents déchaussées, ébranlées, avec douleur dans la mastication, saveur métallique, haleine désagréable ; ou bien les deux gencives sont enflammées, la langue est tuméfiée, excoriée, portant l'empreinte des dents, la salivation est abondante, l'haleine très fétide, la bouche endolorie, le goût perverti ; dans les formes graves toutes les dents tombent, les ulcérations sont profondes, suivies de cicatrices étendues.

Traitement. — 1° **Préventif.** — Doses convenables de mercure : arracher les chicots, les racines ; soigner les dents cariées ; brosser les dents matin et soir et après chaque repas ; gargarismes fréquents avec la solution de chlorate de potasse à 3 p. 100.

2° **Curatif.** — Supprimer le mercure ; réaliser une antisepsie buccale très sérieuse.

STOMATITE ULCÉRO-MEMBRANEUSE

Symptômes. — D'abord liseré grisâtre autour des grosses molaires de la gencive inférieure gauche ; puis ulcération en croissant à bords rouges, couverte d'un enduit sanieux, adhérent. Les ulcérations s'étendent à la joue, à la langue, à la voûte palatine, aux amygdales, jamais au pharynx. Haleine très fétide, salivation, adénite sous-maxillaire, douleur spontanée et à la mastication. Fièvre, adynamie, malaise, courbature. Mal soignée, elle peut se compliquer de noma, d'adéno-phlegmons du cou. — On l'observe souvent sous forme épidémique.

Traitement. — Lavages fréquents ; déterger les ulcérations avec des tampons ouatés ; les toucher ensuite avec de la teinture d'iode, du nitrate d'argent faible. Soutenir l'état général. Surtout alimenter les malades.

STOMATITE GANGRÉNEUSE. NOMA

Symptômes. — Elle succède toujours à une affection débilitante et n'est jamais primitive. Début, sur la muqueuse des gencives et des joues d'un seul côté par une plaque rouge couverte de phlyctènes qui laissent une ulcération couverte de putrilage noirâtre ; dents déchaussées, ébranlées ; maxil-

laire nécrosé par places ; gonflement œdémateux des tissus voisins ; haleine infecte ; salivation intense, fétide, colorée de sanies. Sur la peau de la joue apparaît une teinte violacée qui se détache en 8 à 10 jours et laisse une perforation communiquant avec la bouche. Pâleur, teint plombé ; fièvre intense, pouls rapide, prostration, diarrhée fétide. Mort possible ou guérison.

Traitement. — 1° **Local.** — Lavages fréquents ; cautériser profondément le foyer gangréneux au thermo-cautère.

2° **Général.** — Il faut surtout nourrir les malades ; si la déglutition est impossible, introduire une sonde par le nez et l'œsophage et les alimenter par ce moyen. Injections sous-cutanées de sérum.

MUGUET

Symptômes. — Au début, chaleur dans la bouche, soif vive, langue rouge, luisante, desquamée. Puis piqueté blanc sur le dos et les bords de la langue, qui devient confluent, crémeux, envahit les joues, les lèvres, le palais, adhère fortement à la langue. Dysphagie intense, agitation, abattement, amaigrissement.

Pronostic grave, car il survient chez les cachectiques.

Traitement. — 1° **Général.** — Toniques, stimulants.

2° **Local.** — Lavages fréquents avec l'eau bicarbonatée à 3 p. 100, surtout après chaque prise de lait. Collutoires alcalins au borax et au bicarbonate de soude.

Enlever avec un tampon l'enduit blanchâtre. Attouchements légers avec un tampon imbibé de liqueur de van Swieten.

MALADIES DE LA LUETTE

EXCISION DE LA LUETTE

Lorsque la luette est trop longue, elle irrite constamment la base de la langue.

Traitement. — Pour l'enlever on fait ouvrir fortement la bouche, on saisit la luette à son extrémité libre avec une pince et d'un coup de ciseau on la coupe à sa base ; faire gargariser avec de l'eau froide.

BIFIDITÉ DE LA LUETTE

Malformation congénitale qui peut provoquer des troubles de la déglutition et de la phonation.

Traitement. — Il suffit d'aviver les bords en regard de la luette et de les suturer.

DIVISION DU VOILE DU PALAIS

Symptômes. — Malformation congénitale. Le voile et la luette sont divisés. Voix nasonnée. Reflux des liquides par le nez pendant la déglutition.

Traitement. — **Staphylorrhaphie.** — Placer l'ouvre-bouche latéral. Saisir chaque moitié du voile avec une pince ou avec un fil gros et long qu'on amène hors de la bouche et qui sert à les tendre (fig. 12). Aviver les bords du voile et de la luette sur toute leur largeur. Si on ne peut les rapprocher facilement, faire sur le voile lui-même, à 10 ou 20 millimètres de la fissure, une incision oblique en dehors, longue de 15 millimètres, qui coupe la membrane du voile (Sédillot) ; on peut aussi couper les deux piliers en travers avec des ciseaux. Il faut que les bords se juxtaposent facilement, sans tiraillement. Passer les crins de Florence avec une aiguille de Reverdin, une aiguille courbe de Trélat, une aiguille articulée de Le Dentu ; ils doivent se correspondre exactement des deux côtés, être distants de 5 millimètres environ et modérément serrés. Lavages fréquents de la bouche avec de l'eau oxygénée ou un antiseptique faible quelconque. Le 6e jour, on enlève les fils.

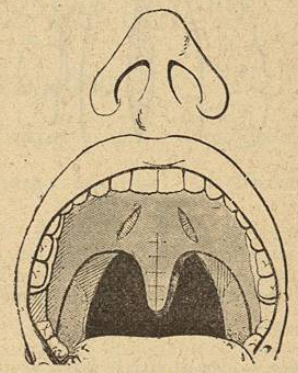

Fig. 12. — Staphylorrhaphie. Suture après sections musculaires de Sédillot.

PERFORATION DE LA VOUTE PALATINE

Symptômes. — 1° **Fonctionnels.** — Voix nasonnée ; reflux des liquides dans les fosses nasales.

2° **Physiques** — Perforation de siège, forme, étendue variables, selon qu'elle succède à un traumatisme, à une nécrose tuberculeuse ou syphilitique, ou qu'elle est congénitale.

Traitement. — 1° **Palliatif.** — Appareils prothétiques qui bouchent la perforation et prennent appui sur les dents supérieures.

2° **Curatif.** — Uranoplastie.

TECHNIQUE DE L'URANOPLASTIE. — Endormir le malade. Ouvre-bouche latéral ; mettre le sujet dans la position de Rose, la

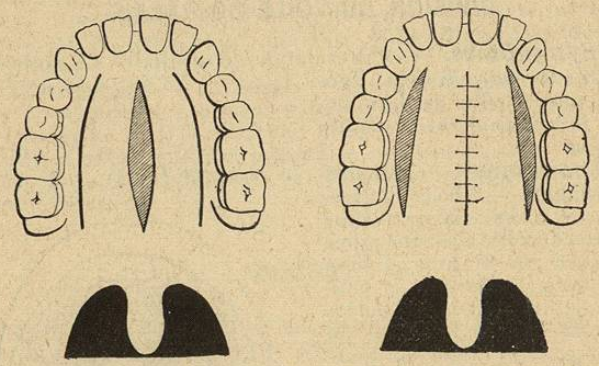

Fig. 13. — Uranoplastie avant la suture.

Fig. 14. — Uranoplastie après la suture.

tête tombant sur le bord de la table et fortement étendue pour empêcher la chute du sang dans le larynx. Aviver les bords de la fente palatine. Pour mobiliser la muqueuse palatine, faire de chaque côté une incision plus longue que la fissure en avant et en arrière (fig. 13 et 14), allant jusqu'à l'os, au ras du bord alvéolaire, pour que les artères palatines soient dans le lambeau, assurent sa nutrition, empêchent sa nécrose. Détacher le lambeau avec un grattoir de Langenbeck, en rasant le squelette pour prendre toute la périosto-muqueuse. Lorsque les lambeaux flottent et viennent librement au contact, les suturer par des crins de Florence. Soins consécutifs comme pour la staphylorraphie.

URANO-STAPHYLORRHAPHIE. — Lorsqu'il y a fissure concomitante du voile et du palais on associe les deux opérations.

N.-B. S'il y a en même temps bec de lièvre (gueule de loup) on traite celui-ci par une opération préliminaire faite quelques mois auparavant.

FISTULE SALIVAIRE

Symptômes. — A la suite d'accidents, de plaies, petite ouverture à la joue siège d'un écoulement constant qui s'accroît pendant la mastication, et qui irrite la joue.

Traitement. — Aboucher le canal de Sténon dans la bouche, lorsque cela est possible. Faire une large incision faisant communiquer la fistule avec la cavité buccale ; aviver les bords cutanés de la fistule et les suturer avec soin ; la salive s'écoule dans la bouche et provoque une fistule salivaire interne qui constitue la guérison.

XV. MALADIES DU COU

CONTUSIONS DU COU

Les troubles et symptômes varient selon les lésions anatomiques produites.

Fracture du conduit laryngo-trachéal (cartilages thyroïde, cricoïde, os hyoïde).

Symptômes. — S'accompagne de dyspnée intense, tendance à l'asphyxie, troubles de la phonation, de la déglutition, hémoptysie ; à la palpation, gonflement du cou, déformation, mobilité anormale, crépitation.

Traitement. — Trachéotomie d'urgence, en cas de troubles asphyxiques graves ; laisser ensuite la consolidation se faire. On est autorisé à intervenir chirurgicalement, en cas de déviation des fragments, pour les remettre et les suturer en bonne position.

Contusion de la région sterno-mastoïdienne. — Elle provoque un épanchement notable dans la gaine du muscle et un torticolis symptomatique.

Traitement. — Guérison par le repos.

PLAIES DU COU

Les plaies superficielles offrent peu d'intérêt ; grâce à l'asepsie et à l'antiseptie elles guérissent rapidement sans complication.

Les plaies profondes sont plus graves.

1° **Plaie à la région sus-hyoïdienne.** — ***Symptômes.*** — Plaie béante ; les boissons, la salive coulent dans la plaie, phonation difficile ; hémorragie assez abondante.

Traitement. — Lier les vaisseaux qui saignent. Suturer les lèvres de la muqueuse buccale, lorsqu'elle a été intéressée et suturer à eux-mêmes les muscles de la langue ; drainer et suturer partiellement la peau ; — *s'il se produit une fistule salivaire* elle dure peu.

2° **Plaie laryngo-trachéale.** — ***Symptômes.*** — Une plaie par instrument piquant (fleuret) donne peu de troubles ; — par