2° **Curatif.** — Uranoplastie.

TECHNIQUE DE L'URANOPLASTIE. — Endormir le malade. Ouvre-bouche latéral ; mettre le sujet dans la position de Rose, la

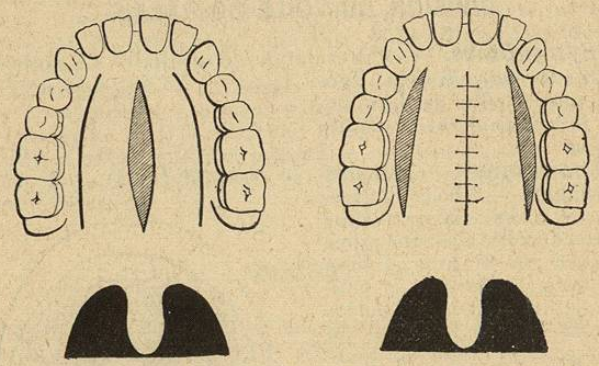

Fig. 13. — Uranoplastie avant la suture.

Fig. 14. — Uranoplastie après la suture.

tête tombant sur le bord de la table et fortement étendue pour empêcher la chute du sang dans le larynx. Aviver les bords de la fente palatine. Pour mobiliser la muqueuse palatine, faire de chaque côté une incision plus longue que la fissure en avant et en arrière (fig. 13 et 14), allant jusqu'à l'os, au ras du bord alvéolaire, pour que les artères palatines soient dans le lambeau, assurent sa nutrition, empêchent sa nécrose. Détacher le lambeau avec un grattoir de Langenbeck, en rasant le squelette pour prendre toute la périosto-muqueuse. Lorsque les lambeaux flottent et viennent librement au contact, les suturer par des crins de Florence. Soins consécutifs comme pour la staphylorraphie.

URANO-STAPHYLORRHAPHIE. — Lorsqu'il y a fissure concomitante du voile et du palais on associe les deux opérations.

N.-B. S'il y a en même temps bec de lièvre (gueule de loup) on traite celui-ci par une opération préliminaire faite quelques mois auparavant.

FISTULE SALIVAIRE

Symptômes. — A la suite d'accidents, de plaies, petite ouverture à la joue siège d'un écoulement constant qui s'accroît pendant la mastication, et qui irrite la joue.

Traitement. — Aboucher le canal de Sténon dans la bouche, lorsque cela est possible. Faire une large incision faisant communiquer la fistule avec la cavité buccale ; aviver les bords cutanés de la fistule et les suturer avec soin ; la salive s'écoule dans la bouche et provoque une fistule salivaire interne qui constitue la guérison.

XV. MALADIES DU COU

CONTUSIONS DU COU

Les troubles et symptômes varient selon les lésions anatomiques produites.

Fracture du conduit laryngo-trachéal (cartilages thyroïde, cricoïde, os hyoïde).

Symptômes. — S'accompagne de dyspnée intense, tendance à l'asphyxie, troubles de la phonation, de la déglutition, hémoptysie ; à la palpation, gonflement du cou, déformation, mobilité anormale, crépitation.

Traitement. — Trachéotomie d'urgence, en cas de troubles asphyxiques graves ; laisser ensuite la consolidation se faire. On est autorisé à intervenir chirurgicalement, en cas de déviation des fragments, pour les remettre et les suturer en bonne position.

Contusion de la région sterno-mastoïdienne. — Elle provoque un épanchement notable dans la gaine du muscle et un torticolis symptomatique.

Traitement. — Guérison par le repos.

PLAIES DU COU

Les plaies superficielles offrent peu d'intérêt ; grâce à l'asepsie et à l'antiseptie elles guérissent rapidement sans complication.

Les plaies profondes sont plus graves.

1° **Plaie à la région sus-hyoïdienne.** — ***Symptômes.*** — Plaie béante ; les boissons, la salive coulent dans la plaie, phonation difficile ; hémorragie assez abondante.

Traitement. — Lier les vaisseaux qui saignent. Suturer les lèvres de la muqueuse buccale, lorsqu'elle a été intéressée et suturer à eux-mêmes les muscles de la langue ; drainer et suturer partiellement la peau ; — *s'il se produit une fistule salivaire* elle dure peu.

2° **Plaie laryngo-trachéale.** — ***Symptômes.*** — Une plaie par instrument piquant (fleuret) donne peu de troubles ; — par

instrument tranchant (rasoir), on voit l'air sortir par la plaie dans l'expiration : phonation abolie ou conservée, selon que la plaie siège au-dessous ou au-dessus des cordes vocales, hémorragie variable ; emphysème sous-cutané.

Traitement. — Il faut agrandir la plaie transversale, lorsque cela est nécessaire pour bien voir. Lier les vaisseaux ; suturer les plaies du corps thyroïde, qui existent fréquemment. Les plaies du conduit laryngo-trachéal doivent être suturées immédiatement, quel que soit leur siège.

Si l'œsophage est intéressé en même temps que le larynx, il faut suturer sa plaie avec grand soin.

3° **Plaie des vaisseaux du cou.** — ***Symptômes.*** — Ce sont ceux de toute hémorragie qui est saccadée, abondante, qui donne du sang rutilant, lorsqu'une artère est blessée, et qui se fait en bavant, avec sang noir, lorsqu'une veine est atteinte. La mort est fréquente.

Traitement. — Intervenir immédiatement. Agrandir la plaie par une large incision. Aller droit à l'origine du sang et lier le vaisseau qui donne.

S'il s'agit d'une plaie transversale d'un gros vaisseau, lier les deux bouts pour éviter l'hémorragie par le bout distal.

Si la plaie n'intéresse qu'une partie du vaisseau (grosse artère ou grosse veine), surtout si elle est longitudinale et sans perte de substance, essayer la suture latérale du vaisseau qui, dans ces derniers temps, a donné d'excellents résultats aux chirurgiens.

SUPPURATIONS DU COU

Les suppurations superficielles sont rares ; les suivantes, qui sont profondes, sont plus intéressantes.

Symptômes. — **Adéno-phlegmon sous-maxillaire.** — Gonflement limité par le bord inférieur du maxillaire, l'os hyoïde, le sterno-mastoïdien ; dur ; sans changement de la peau d'abord ; puis (6e jour) peau rouge, fluctuation et finalement ouverture à la peau.

Adéno-phlegmon sous angulo-maxillaire. — Il est, sous l'angle de la mâchoire, lié à l'évolution de la dent de sagesse : gêne la mastication, la phonation, la déglutition ; trismus.

Adéno-phlegmon sus-hyoïdien médian — Succède à une lésion de la lèvre inférieure en général.

Adéno-phlegmon dans la gaine du sterno-mastoïdien. — Il est fusiforme et allongé suivant la direction de ce muscle.

Adéno-phlegmon sous-sterno mastoïdien. — Empâtement de tout un côté du cou, profond, sans fluctuation, avec œdème de la peau sans rougeur ; dyspnée, dysphagie, dysphonie. Le pus fuse vers l'aisselle, vers le médiastin, vers la trachée ou l'œsophage, vers la peau. Etat général grave.

Phlegmons diffus du cou. — Succèdent à un mal de gorge, à une lésion buccale ou pharyngée ; d'abord adéno-phlegmon unilatéral sous-maxillaire, puis œdème diffus bilatéral. Dyspnée intense, dysphagie, dysphonie. Troubles de compression des veines et des nerfs du cou. Fièvre intense, état général infectieux. Le phlegmon s'accompagne souvent de gangrène plus ou moins étendue des tissus et téguments du cou. La mort est très fréquente.

Traitement. — De tous les moyens médicaux, il n'y a à conserver que les lavages fréquents de la bouche et du pharynx, le pansement du tégument extérieur, lorsque le point de départ de l'infection est à leur niveau. Les cataplasmes antiseptiques très chauds peuvent faire rétrocéder quelques inflammations bénignes.

L'**incision du bistouri** convient à presque tous les cas. Elle doit être précoce. *Ne pas attendre la fluctuation.*

Règles générales. — Lignes où le bistouri n'offre pas de danger (Gray-Croly) : raphé médian du cou, bord postérieur du sterno, bord inférieur du maxillaire inférieur. — Lignes où le bistouri est dangereux : bord antérieur du sterno, ligne allant de l'angle du maxillaire au milieu de la clavicule.

Règles particulières. — Abcès superficiel : petite pointe de bistouri.

Abcès sous-maxillaire. — Incision parallèle au bord inférieur du maxillaire et sous lui.

Quand la peau est incisée, chercher le pus avec la pointe de la sonde cannelée ; drainer, laver la poche.

Si on ne trouve pas de pus collecté, empêcher par un drain que la peau ne se referme.

Pour les autres suppurations limitées, agir de même : incision cutanée sur la partie culminante de la tumeur ; recherche du pus avec la sonde cannelée ; drainage et lavage.

Phlegmon diffus. — Pratiquer la trachéotomie ou le tubage, *si l'asphyxie est menaçante.* Incisions multiples, en évitant les lignes dangereuses.

THYROIDITE

Symptômes. — Tumeur ayant la forme du corps thyroïde, douloureuse, bilatérale ou unilatérale, recouverte par la peau saine ; dyspnée, dysphagie ; fièvre ; à l'empâtement profond succède la fluctuation.

Traitement. — Incision franche de la collection.

PAROTIDITE

Symptômes. — Gonflement de la région parotidienne, avec rougeur de la peau, chaleur, douleur : empâtement et gêne pour ouvrir la mâchoire. Fièvre. Etat infectieux. La parotidite est rarement primitive ; elle succède généralement à une infection buccale, transmise à la parotide par le canal de Sténon. Elle complique toujours la maladie qu'elle accompagne (fièvre typhoïde, scarlatine, angine, etc.).

Diagnostic. — *Ne pas confondre avec oreillons.*

Traitement. — Au début, fomentations chaudes sur la glande, avec antisepsie buccale rigoureuse.

Si l'empâtement persiste, inciser la peau horizontalement, pour éviter de blesser les filets du nerf facial, à son point culminant, et chercher le pus avec la sonde cannelée dans la profondeur de la glande. *Ne pas attendre la fluctuation.* Drainage, lavages, pansements humides.

ANÉVRYSMES ARTÉRIELS

Symptômes. — Les signes sont ceux des anévrysmes artériels en général (voir *A. poplité*).

Diagnostic. — **Signes différentiels.** — A. DE L'ARTÈRE CAROTIDE. — Il est allongé verticalement ; le pouls temporal seul est affaibli et retardé.

A. DE L'ARTÈRE SOUS-CLAVIÈRE : il siège en dehors du sterno-mastoïdien, est allongé transversalement ; du même côté, pouls radial retardé et affaibli.

A. DU TRONC BRACHIO-CÉPHALIQUE. — Il siège entre les deux sterno, dans la fossette sus-sternale ; à droite, le pouls radial et le pouls temporal sont retardés et affaiblis.

Traitement. — C'est celui des anévrysmes en général.

ADÉNOPATHIES CERVICALES

1° **Adénopathie cancéreuse.** — ***Symptômes.*** — Elle succède à un cancer de voisinage (lèvres, langue, amygdale, parotide, sein, œsophage, etc.). Tumeurs arrondies, multiples, très dures, rapidement adhérentes aux organes et à la peau, qui finalement s'ulcère. Complications : infection et adénophlegmons ; ulcération des vaisseaux du cou et hémorragies.

Traitement. — 1° **Curatif.** — Extirpation complète des ganglions et du cancer causal, lorsque cela est possible. La récidive est fréquente.

2° **Palliatif.** — *Contre l'écoulement ichoreux* et les hémorragies : curettage, compresses imbibées d'eau oxygénée, de la solution d'antipyrine à 1 p. 10, de perchlorure de fer.

Contre les douleurs : emplâtres morphinés ; injections sous-cutanées de morphine.

2° **Adénopathie syphilitique.** — ***Symptômes.*** — *Adénopathie primitive.* — Accompagne le chancre des lèvres ou de la langue ; ganglions multiples à la région sous-maxillaire, durs, petits, avec un ganglion plus gros, mobiles, indolores, sans aspect inflammatoire, guérissant avec le chancre.

Adénopathie secondaire. — Siège à la nuque.

Adénopathie tertiaire. — Sous forme scléreuse ou gommeuse.

Traitement. — Celui de la syphilis en général.

3° **Adénopathie tuberculeuse.** — ***Symptômes.*** — Rarement un seul ganglion ; généralement pléïade de ganglions, siégeant devant l'oreille, sous l'angle de la mâchoire, sous le maxillaire, le long de la carotide ; elle est plus souvent bilatérale ; ganglions mobiles et séparés ou adhérents les uns aux autres, aux organes et à la peau ; consistance inégale, points durs, à côté de points fluctuants. Les ganglions peuvent *suppurer*, s'ouvrir à la peau, donner des fistules, d'où coule un liquide grumeleux.

Traitement. — 1° **Les ganglions sont crus, durs.** — S'abstenir de toute intervention, surtout des injections interstitielles avec le chlorure de zinc, la teinture d'iode, l'huile créosotée, etc. Instituer un bon régime général : vie au grand air, à la mer, repos, suralimentation, huile de foie de morue.

Si après quelques mois les ganglions augmentent, au lieu de rétrocéder, pratiquer l'extirpation totale.

2° **Les ganglions sont caséeux.** — Ponctionner la collection, l'évacuer, la remplacer par du naphtol camphré ou de l'éther iodoformé. Veiller à ne pas produire une fistule.

3° **Les ganglions sont fistuleux.** — Pratiquer l'extirpation non seulement des ganglions fistuleux, mais encore celle des ganglions voisins crus ou caséeux.

Il est rare d'obtenir la guérison par de simples injections modificatrices dans les trajets.

4° **Adénopathie chronique non tuberculeuse.** — ***Symptômes.*** — Tous les caractères objectifs de l'adénopathie tuberculeuse. Cependant les ganglions ne suppurent pas et ne se fistulisent pas ; inoculés au cobaye, ils ne le rendent pas tuberculeux. On trouve souvent la cause de ces adénites : chicots, gingivite chronique, ulcérations banales de la gorge, de la bouche, angines à répétition, plaies rebelles du cuir chevelu, etc.

Traitement. — Guérir l'ulcération causale. L'adénite ne réclame aucun traitement propre.

5° **Lymphadénome** (voir *lymphadénie*).

6° **Lymphosarcome.** — ***Symptômes.*** — Un ganglion grossit, adhère aux organes voisins, à la peau et l'ulcère.

Il se comporte comme une tumeur maligne.

Traitement. — Ablation précoce.

LIPOMES DU COU

Symptômes. — Tumeurs lobulées, molles, quelquefois rénittentes et donnant une fausse sensation de fluctuation. Les lipomes sont *limités* et encapsulés, ou *diffus*. Verneuil a décrit des *pseudo-lipomes* du creux sus-claviculaire, amas de graisse qui se forme chez les femmes âgées et arthritiques.

Traitement. — Enlever les lipomes encapsulés et respecter les autres.

KYSTES SÉREUX DU COU

Symptômes. — Ils sont congénitaux et constatés à la naissance ou peu après. Ils occupent les régions sous-maxillaire, ou sus-claviculaire, ou sterno-mastoïdienne. La tumeur est de volume variable, à surface lisse ou bosselée, dure ou rénittente, irréductible, reliée à la profondeur par un pédicule, qui va vers la langue, vers la colonne vertébrale, vers le médiastin.

Il peut exister des **troubles de compression** divers, qui causent la mort, en raison de l'évolution progressive de la tumeur.

Traitement. — Le meilleur est l'extirpation radicale : on devra la pratiquer à la fin de la première année, à moins d'y être forcé plus tôt; elle est souvent rendue difficile par les prolongements profonds de la tumeur.

Si elle est impraticable, essayer la ponction simple ou la ponction suivie de l'injection de quelques gouttes de teinture d'iode.

ABCÈS FROID

Symptômes. — Il est quelquefois d'origine ganglionnaire; plus souvent il provient d'une ostéite vertébrale ou d'une arthrite sous-occipitale. Tumeur liquide, rénittente, située dans le creux sus-claviculaire, indolore, irréductible, à marche lente ; qui finit par adhérer à la peau et l'ulcérer, avec écoulement de liquide séreux et grumeleux.

Traitement. — Evacuation par le trocart et injection modificatrice.

KYSTES HYDATIQUES

Symptômes. — Tumeur située en général sous le sterno, rénittente, translucide, arrondie et régulière, qui grossit rapidement et provoque des troubles de compression. Marche rapide; à la ponction, liquide limpide.

Traitement. — Il n'y a aujourd'hui qu'un traitement, convenant aux kystes hydatiques non suppurés en général (P. Delbet) : Incision sur la tumeur, évacuation du contenu, ablation de la membrane germinatrice et fermeture complète de la poche sans drainage. Les parois fibreuses s'adossent et la guérison est obtenue en quelques jours.

GOITRE SIMPLE

Symptômes. — 1° **Physiques.** — Tumeur à la partie antérieure et moyenne du cou, développée graduellement, de forme variable, selon que l'hypertrophie occupe tout le corps thyroïde (forme en croissant) ou une partie seulement. Tumeur élastique (goitre charnu) ou rénittente (goitre kystique) indolore; siège de battements (goitre vasculaire); non transparente à l'éclairage oblique ; sans modification de la couleur de la peau; suit le larynx dans ses mouvements.

2° **Fonctionnels.** — Nuls, si le goitre est petit; considérables, si le goitre est volumineux ou mal placé (goitre rétro-sternal, goitre constricteur, goitre rétro-trachéal). Troubles de la voix (voix goitreuse), dyspnée, dysphagie, congestion veineuse de la face et dilatation des veines du cou, compressions nerveuses.

3° **Généraux.** — Troubles de myxœdème dans certains cas.

Traitement. — 1° **Médication iodée.** — Contre les goitres récents et mous, contre les poussées liées à la menstruation et à l'accouchement : teinture d'iode, 2 à 10 gouttes par jour; iodure de potassium, 5 centigrammes à 2 grammes, iodure d'amidon, 1 gramme. Interrompre le traitement, pendant une semaine, tous les 15 jours.

2° **Médication thyroïdienne.** — Tous les jours, 50 centigrammes de corps thyroïde frais de mouton ou de veau (glande du cornet). Bons résultats, mais inconstants.

3° **Injections interstitielles.** — De 10 à 20 gouttes de teinture d'iode dans le goitre, avec une seringue de Pravaz ; les renouveler tous les 15 jours. Après introduction de l'aiguille, voir s'il ne s'écoule pas du sang, car on risquerait d'injecter la

teinture d'iode dans une veine et de provoquer la mort subite.

4° **Traitement chirurgical.** — Indiqué *contre les goitres très volumineux, contre le goitre rétro-trachéal.* On pratiquera la thyroïdectomie partielle par voie sous-capsulaire. Il faut laisser une portion suffisante de glande pour éviter les accidents graves, tels que mort rapide, tétanie, myxœdème.

CANCER THYROIDIEN

Symptômes. — Au début, aspect du goitre. Puis accroissement progressif, adhérences aux organes et à la peau ; adénopathie ; irradiations douloureuses ; troubles de sténose trachéale, œsophagienne.

Traitement. — Extirpation, lorsqu'elle est possible.

Dans le cas contraire, parer aux accidents dyspnéiques par la trachéotomie.

TORTICOLIS AIGU RHUMATISMAL

Symptômes. — Douleur brusque sur un côté du cou ; tête penchée de ce côté, tournée vers l'autre ; tête et cou immobilisés ; douleur à la pression ; apyrexie, guérison en quelques jours ou passage à la chronicité.

Traitement. — Révulsifs ordinaires ; liniments calmants et révulsifs ; baume Opodeldoch, baume tranquille et chloroforme ; liniment ammoniacal ; cataplasmes chauds sur les muscles endoloris ; frictions avec la pommade camphrée, l'essence de térébenthine ; pansement ouaté. De bonne heure, massage, mobilisation, électrisation des muscles antagonistes. Essayer dès le début le traitement salicylé.

TORTICOLIS CHRONIQUE

Symptômes. — Tête inclinée, à droite le plus souvent, menton tourné de l'autre côté. Rétraction du sterno, qui forme une corde quand on redresse la tête. Hémiatrophie faciale. Déviation de la colonne vertébrale dorsale. Il peut y avoir diminution de l'intelligence par hémiatrophie du crâne et du cerveau.

La rétraction peut siéger en dehors du muscle sterno-mastoïdien, dans les trapèzes, dans le muscle peaucier, dans les muscles de la nuque ; elle peut siéger dans les deux sterno-mastoïdiens. Dans ces cas, l'attitude de la tête est différente.

Dans le *torticolis spasmodique* la déviation n'existe que par

accès, survenant à intervalles variables et durant quelques minutes.

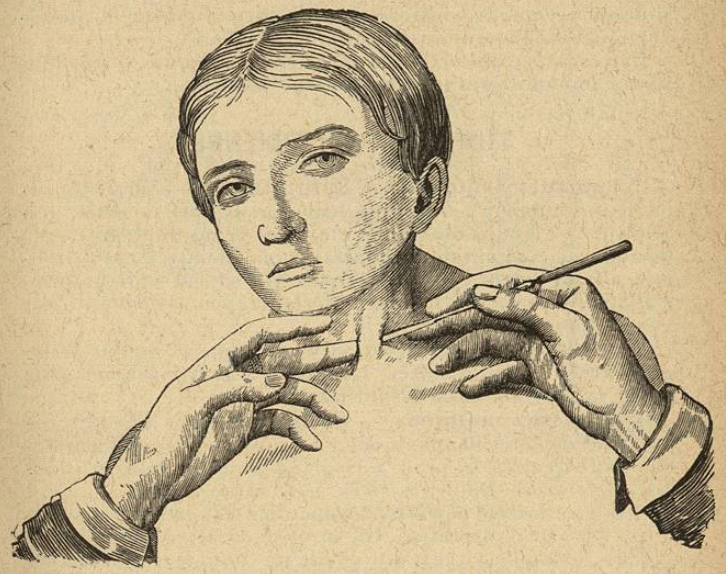

Fig. 15. — Ténotomie.

Traitement. — 1° *Torticolis permanent.* — Ténotomie des muscles rétractés et immobilisation dans un appareil plâtré, placé en bonne attitude.

2° *Torticolis spasmodique.* — Résection du nerf spinal au-dessous du sterno-mastoïdien.

Ténotomie. — 1° A CIEL FERMÉ. — Reconnaître la situation des veines superficielles ; ponctionner avec un bistouri pointu la peau sur le bord interne du muscle, à deux centimètres au-dessus du sternum, si on veut sectionner le faisceau sternal ; sous le bord externe, si on attaque le faisceau claviculaire. Glisser le ténotome entre la peau et le muscle et agir, de préférence, de la surface vers la profondeur (fig. 15). Il est moins commode de procéder en sens inverse. — *Pour sectionner le tendon,* on tourne le tranchant contre lui et on l'attaque par des mouvements de scie, en même temps qu'un aide redresse la tête et tend le muscle. *Lorsque la section est complète,* une encoche se produit entre les deux chefs séparés du muscle.

Si on veut sectionner les deux faisceaux à la fois, la section portera plus haut, là où ils sont réunis.

2° A CIEL OUVERT. — Incision large; section du muscle. Ce procédé permet de sectionner les brides fibreuses et aponévrotiques s'opposant au redressement parfait.

Dans les deux procédés, pansement aseptique et appareil plâtré immobilisant la tête en bonne attitude.

TUMEURS PAROTIDIENNES

I. **Tumeurs bénignes.** — ***Symptômes.*** — Chez un sujet jeune, tumeur à évolution lente, de volume variable, mobile sur la glande, non adhérente à la peau, indolore, sans troubles de compression du facial, sans adénite. Si, à la longue, elle ulcère la peau par étirement, les bords de la plaie n'adhèrent pas à la tumeur; sécrétion peu abondante; état général non altéré.

Traitement. — Extirpation de la tumeur rendue facile par l'absence d'adhérences. L'incision sera horizontale pour éviter la blessure des filets du facial.

II. **Tumeurs malignes.** — ***Symptômes.*** — Chez un sujet ayant dépassé 40 ans, tumeur à évolution rapide, rapidement adhérente à la peau, à la glande, aux muscles, aux os. Adénite précoce. Douleurs vives, lancinantes.

Paralysie faciale par compression. Santé générale atteinte.

A la période d'ulcération, les bords de la plaie sont indurés, éversés, le fond est végétant, donne un liquide ichoreux, est le siège d'hémorragies. La marche est plus rapide dans le **cancer encéphaloïde** ou **mélanique** que dans le **squirrhe atrophique.**

Traitement. — Au début, tenter l'extirpation totale de la glande et des ganglions. A une période avancée, on aura recours exclusivement au traitement palliatif.

XII. MALADIES DES YEUX

EXAMEN OPHTALMOSCOPIQUE

Pour qu'il soit praticable, la papille doit être suffisamment dilatée. Instiller quelques gouttes de collyre (sulfate d'atropine, 0,01, eau distillée, 20 gr.). Se tenir à 50 centimètres du patient; disposer la lampe à côté de lui, la flamme à la hauteur de ses yeux et isolée d'eux par un écran. La lentille biconvexe n° 2 1/4 est tenue de la main gauche à 6 ou 8 centi-

mètres de l'œil; la main droite tient le réflecteur; chercher par des tâtonnements la rétine et la papille (fig. 16).

Fig. 16. — Examen ophtalmoscopique.

Normalement, la papille apparaît au centre de l'œil, blanc rosée, ovale, à contours irréguliers; de son centre partent des vaisseaux très nets, les veines plus foncées, plus larges que les artères (fig. 17). La choroïde est parcourue par de nombreux vaisseaux rouges ou rouge-saturne, richement anastomosés, très serrés; entre les vaisseaux, pigment uniformément répandu.

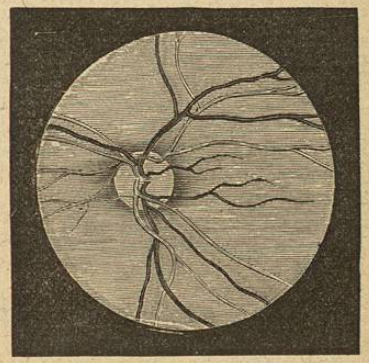

Fig. 17. — Œil normal.

L'examen ainsi pratiqué donne l'**image renversée** du fond de l'œil; si on le pratique directement, sans lentille interposée, on a une **image droite.** Enfin, lorsqu'on projette l'image de la lampe, parallèlement à la surface de l'œil, avec une lentille, on a l'**éclairage oblique**, qui sert à