rieure et sur le globe oculaire. La main droite fixe la paupière supérieure et presse sur le globe. La pression chasse le cristallin qui s'engage dans la plaie et s'échappe (fig. 30). Enlever les débris des couches corticales avec une fine curette.

Pansement. — S'abstenir de tout lavage de la chambre antérieure. Mettre dans le cul-de-sac un peu de pommade à l'ésérine à 1 p. 200. Recouvrir l'œil d'un gâteau d'ouate hydrophile sèche stérilisée, maintenue en place par une bande de flanelle modérément serrée, sans gaze.

AMAUROSE. AMBLYOPIE

Affaiblissement ou perte de la vue sans qu'il y ait obstacle à l'arrivée des rayons lumineux au fond de l'œil.

Causes. — Elle est d'origine centrale, d'origine périphérique (nerf optique et rétine) ou dépend d'une névrose. Chercher surtout si elle ne dépend pas de l'albuminurie, du diabète, de la syphilis, de l'hystérie.

Diagnostic. — *Ne pas confondre* l'amaurose avec la cataracte.

Cataracte. — 1° *Signes objectifs.* — Le cataracté a une démarche spéciale, il baisse la tête, se cache les yeux, pour intercepter les rayons lumineux et dilater la pupille; ses yeux ont une direction presque toujours normale.

L'iris se dilate et se contracte bien ; la belladone agit vite sur lui.

Une bougie placée devant l'œil (procédé de Sanson) doit s'y refléter sous la forme de trois images : une droite antérieure, due à la cornée ; une moyenne renversée, produite par la face postérieure du cristallin; une droite postérieure, due à la face antérieure du cristallin. Si l'une ou l'autre des deux dernières images vient à faire défaut, il existe une cataracte.

L'éclairage oblique fait découvrir les opacités (signe pathognomonique).

2° *Signes subjectifs.* — Le cataracté perd peu à peu la vue, il voit un nuage, un brouillard, une gaze interposés entre l'œil et les objets. L'altération de la vue est proportionnelle à l'opacité.

Le cataracté voit mieux dans une demi-obscurité.

Les objets éclairés semblent, au cataracté, obscurcis et troubles. Il n'est pas rare d'observer de la diplopie monoculaire.

Les douleurs orbitaires ou circumorbitaires sont peu intenses.

Amaurose. — 1° L'amaurotique regarde en avant et en haut ; sa tête est immobile, il a l'air hébété ; il y a souvent un léger strabisme, de l'incertitude dans les mouvements oculaires.

La pupille est dilatée et paresseuse ; la belladone ne l'influence que lentement.

En général, les trois images restent nettes.

Absence complète d'opacité, quelquefois couleur jaunâtre, mais qui n'intercepte pas les rayons lumineux.

2° L'amaurose a souvent une attaque brusque ; au lieu de nuages, ce sont des taches noires que voit le malade ; dans l'obscurité, ces taches deviennent lumineuses.

L'amaurotique recherche la lumière.

Les objets éclairés apparaissent irisés, brisés, rayonnants. La diplopie monoculaire est rare.

Les douleurs sont fréquentes dans l'amaurose.

Traitement. — Supprimer la cause : albuminurie, diabète, syphilis.

Traitement de la névrose, lorsqu'il est indiqué, par l'hypnotisation, la suggestion, l'électrisation, la métallothérapie.

CHOROIDITE

3 variétés : 1 séreuse ; 2 plastique ; 3 atrophique.

1. **Choroïdite séreuse.** — ***Symptômes.*** — Les objets paraissent au malade entourés d'un brouillard; douleurs orbitaires vives, gravatives, lancinantes, irradiées au front, aux pommettes, aux tempes, plus intenses le soir. Hypertension oculaire. Cornée terne et insensible. L'affection a une marche progressive, coupée de crises aiguës qui affaiblissent progressivement la vue. Papille peu mobile, irrégulière ; iris poussé en avant, changé de couleur ; injection périkératique légère. A l'ophtalmoscope, papille trouble, excavée.

Dans la forme chronique, la douleur, les troubles inflammatoires sont atténués ou manquent complètement.

Traitement. — Le traitement général suffit quelquefois : sudation, jaborandi (2 à 4 gr. en infusion), injection de pilocarpine (0,01 p. 20) Iodure de potassium. Sangsues à la tempe ; injection de morphine *contre les douleurs.* Paracentèse ; iridectomie, *en cas de tension oculaire forte,* pouvant donner lieu à la compression du nerf optique ; atropinisation, conserves fumées.

2. **Choroïdite plastique, Irido-choroïdite.** — ***Symptômes.*** — Ils débutent tantôt par l'iris, tantôt par la choroïde et s'étendent finalement aux deux organes. Injection périkératique ; symptômes d'iritis, synéchies postérieures, pupille peu mobile, exsudations pupillaires, iris bombé en avant. Diminution des dimensions de la chambre antérieure. Cornée terne. Douleurs orbitaires et péri-orbitaires, perte de la vue ; abolition des phosphènes ; impossibilité d'éclairer le fond de l'œil ; ramollissement du globe oculaire.

La choroïdite syphilitique affecte souvent cette forme.

Traitement. — Atropinisation. Mercuriaux, iodure.

3. **Choroïdite atrophique.** — ***Symptômes.*** — Staphylome postérieur. Douleurs ciliaires; photophobie; héméralopie ; mouches volantes; myopie progressive. A l'examen, flocons très fins flottant dans l'humeur vitrée. Papille vue comme à travers un nuage. A côté d'elle, taches brillantes, à marche progressivement croissante. Finalement atrophie de l'œil et amblyopie.

Traitement. — Rechercher la *syphilis* et établir un traitement énergique ; frictions et injections mercurielles, iodure.

GLAUCOME

Symptômes. — 1° **Glaucome aigu.** — Injection périkératique vive ; vaisseaux dilatés sur la sclérotique. Cornée terne, dépolie, insensible. Pupille dilatée. Iris moins brillant. Hypertension oculaire. Examen à l'ophtalmoscope très difficile. Douleurs vives orbitaires et péri-orbitaires. Vision confuse ou abolie ; le champ visuel est surtout rétréci dans sa portion nasale.

2° **Glaucome chronique.** — Les symptômes s'installent lentement. Diminution progressive de la vue, surtout du côté nasal, cercles irisés autour des lumières; pas de douleur, pas de phénomène inflammatoire. A l'examen, milieux transparents normaux, papille pâle, excavée, les vaisseaux faisant sur ses bords des crochets très nets. Tension oculaire variable.

Traitement. — 1° **Glaucome aigu.** — Instillations d'ésérine (0,05 p. 10 gr.), de pilocarpine (0,05 p. 10), trois à cinq fois par jour. Sclérotomie, iridectomie, pratiquées de bonne heure, quand le traitement médical est insuffisant, pour combattre la tension intra-oculaire.

2° **Glaucome chronique.** — Instillations fréquentes de pilocarpine ou d'ésérine à 1/100.

Dans les cas rebelles, sclérotomie ou iridectomie.

RÉTINITES

Cinq variétés principales : 1, hémorragique ; 2, albuminurique ; 3, diabétique ; 4, syphilitique ; 5, pigmentaire.

1° **Rétinite hémorragique.** — ***Symptômes.*** — Troubles variables de la vue, selon l'abondance et le siège de l'hémorragie ; rétrécissement du champ visuel, scotomes, cécité, déformation des objets, chromatopsie. A l'ophtalmoscope, les taches hémorragiques apparaissent en pointillé, en flammèches, en plaques, situées au voisinage des vaisseaux, surtout des veines. La résorption du foyer hémorragique se fait lentement, surtout chez les sujets âgés.

Traitement. — S'adresser à la cause générale qui a occasionné l'hémorragie, diabète, albuminurie, cardiopathies, etc. Purgations énergiques, pour prévenir sa reproduction. Ergotine à l'intérieur ou en injections sous-cutanées. Iodure.

2° **Rétinite albuminurique** (fig. 31). — ***Symptômes.***

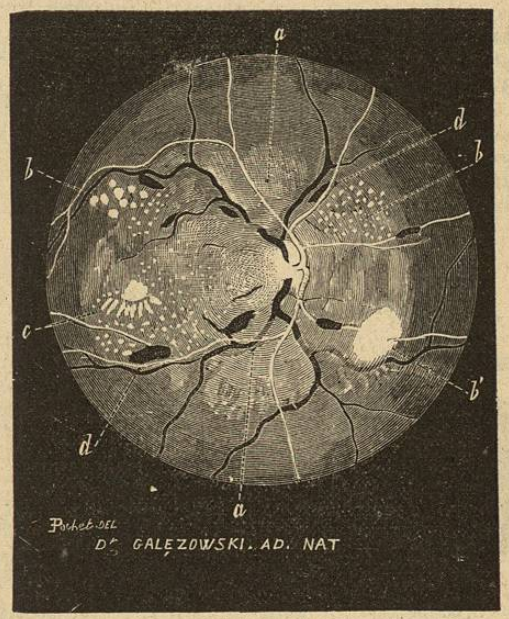

Fig. 31. — Rétinite albuminurique.

a a, infiltration séreuse péripapillaire; *b b b*, taches blanches exsudatives; *c*, exsudation caractéristique de la *macula*; *d d*, hémorragie de la rétine.

— Papille gonflée, à bords indistincts, nuageuse ; taches hémorragiques à aspect strié, au niveau du pôle postérieur de l'œil ; infiltration séreuse péri-papillaire ; sur la macule, irradiations blanchâtres, analogues aux rayons d'une roue de voiture. Lésions bilatérales, à installation lente. Marche insidieuse aboutissant à la perte de la vue.

Traitement. — Celui de l'albuminurie en général.

3° **Rétinite diabétique.** — *Symptômes.* — Taches apoplectiques, exsudats, foyers de dégénérescence, atrophie de la papille.

Traitement. — Général, celui de la glycosurie.

Contre les hémorragies, employer l'ergot de seigle, mais avec prudence, pour éviter les gangrènes.

4° **Rétinite syphilitique.** — *Symptômes.* — Début lent; vision centrale diminuée; mouches volantes; cécité variable pour les couleurs; lésions limitées au pôle postérieur : papille à bords indistincts, recouverte d'opacités grisâtres.

Traitement. — Antisyphilitique énergique, par les frictions et les injections mercurielles.

5° **Rétinite pigmentaire.** — *Symptômes.* — Héméralopie; rétrécissement concentrique du champ visuel; taches pigmentaires irrégulières, déchiquetées, dentelées, le long des vaisseaux. Marche chronique.

Traitement. — Eviter le soleil, la lumière vive, la poussière, la fatigue des yeux. Verres fumés. Fer, quinquina, strychnine en collyres ou à l'intérieur.

DÉCOLLEMENT DE LA RÉTINE

Symptômes. — Vue subitement altérée : les objets paraissent brisés, dissociés, contournés. A l'ophtalmoscope on voit derrière le cristallin une masse grisâtre, jaunâtre, bosselée, tremblotante, fluctuante, qui est la rétine décollée (fig. 32); sa surface est plissée, sillonnée de stries noires.

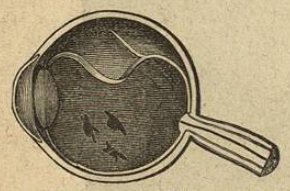

Fig. 32. — Décollement de la rétine.

Traitement. — Nul.

XIII. MALADIES DES OREILLES

BOUCHONS DE CÉRUMEN

Symptômes. — Surdité survenue brusquement; bourdonnements d'oreille. L'examen direct montre une masse noirâtre ou jaunâtre de consistance molle.

Traitement. — Injection d'eau chaude sous pression, avec une canule à bout olivaire; le jet dirigé entre le bouchon et la paroi se refoule par derrière.

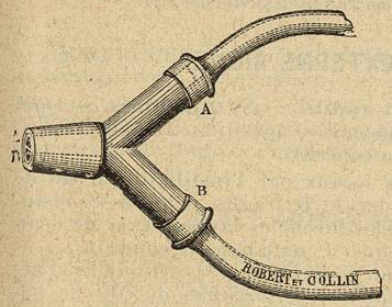

Fig. 33. — Irrigateur de Prat.

Si le bouchon n'est pas expulsé facilement, le ramollir préalablement avec la solution suivante, instillée trois fois par jour pendant 48 heures.

Carbonate de soude .	1 gr.
Eau . . . . . }	*āā* 10 gr.
Glycérine . . . }	

Le bouchon est remplacé par un bourdonnet d'ouate hydrophile.

CORPS ÉTRANGERS

Symptômes. — Nuls ou bien bourdonnements d'oreilles; douleurs locales; vertiges, céphalalgies opiniâtres, vomissements; examiner l'oreille avec le spéculum et le miroir réflecteur.

Traitement. — Essayer l'injection chaude sous pression, avec une seringue à hydrocèle ou un irrigateur de Prat (fig. 33).

En cas d'insuccès, tenter l'extraction avec des pinces à griffe fines, (fig. 34), maniées adroitement et sous

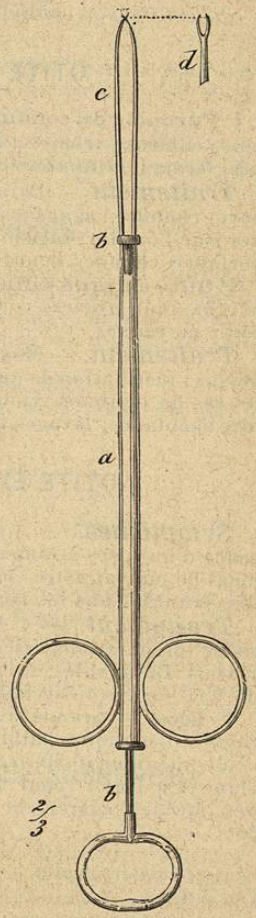

Fig. 34. — Pince de Bonnafont pour extraire les corps étrangers du conduit auditif, *a*, *b*, coulant, *c*, mors, *d*, dent.

BIBLIOTECA