3° **Rétinite diabétique.** — *Symptômes.* — Taches apoplectiques, exsudats, foyers de dégénérescence, atrophie de la papille.

Traitement. — Général, celui de la glycosurie.

Contre les hémorragies, employer l'ergot de seigle, mais avec prudence, pour éviter les gangrènes.

4° **Rétinite syphilitique.** — *Symptômes.* — Début lent; vision centrale diminuée; mouches volantes; cécité variable pour les couleurs; lésions limitées au pôle postérieur : papille à bords indistincts, recouverte d'opacités grisâtres.

Traitement. — Antisyphilitique énergique, par les frictions et les injections mercurielles.

5° **Rétinite pigmentaire.** — *Symptômes.* — Héméralopie; rétrécissement concentrique du champ visuel; taches pigmentaires irrégulières, déchiquetées, dentelées, le long des vaisseaux. Marche chronique.

Traitement. — Eviter le soleil, la lumière vive, la poussière, la fatigue des yeux. Verres fumés. Fer, quinquina, strychnine en collyres ou à l'intérieur.

DÉCOLLEMENT DE LA RÉTINE

Symptômes. — Vue subitement altérée : les objets paraissent brisés, dissociés, contournés. A l'ophtalmoscope on voit derrière le cristallin une masse grisâtre, jaunâtre, bosselée, tremblotante, fluctuante, qui est la rétine décollée (fig. 32); sa surface est plissée, sillonnée de stries noires.

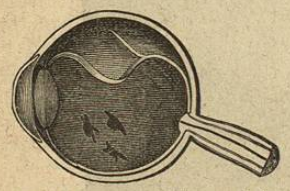

Fig. 32. — Décollement de la rétine.

Traitement. — Nul.

XIII. MALADIES DES OREILLES

BOUCHONS DE CÉRUMEN

Symptômes. — Surdité survenue brusquement; bourdonnements d'oreille. L'examen direct montre une masse noirâtre ou jaunâtre de consistance molle.

Traitement. — Injection d'eau chaude sous pression, avec une canule à bout olivaire; le jet dirigé entre le bouchon et la paroi se refoule par derrière.

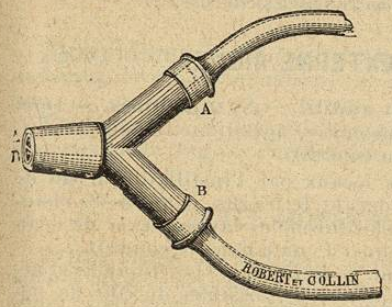

Fig. 33. — Irrigateur de Prat.

Si le bouchon n'est pas expulsé facilement, le ramollir préalablement avec la solution suivante, instillée trois fois par jour pendant 48 heures.

Carbonate de soude .	1 gr.
Eau . . . . . }	*āā* 10 gr.
Glycérine . . . }	

Le bouchon est remplacé par un bourdonnet d'ouate hydrophile.

CORPS ÉTRANGERS

Symptômes. — Nuls ou bien bourdonnements d'oreilles; douleurs locales; vertiges, céphalalgies opiniâtres, vomissements; examiner l'oreille avec le spéculum et le miroir réflecteur.

Traitement. — Essayer l'injection chaude sous pression, avec une seringue à hydrocèle ou un irrigateur de Prat (fig. 33).

En cas d'insuccès, tenter l'extraction avec des pinces à griffe fines, (fig. 34), maniées adroitement et sous

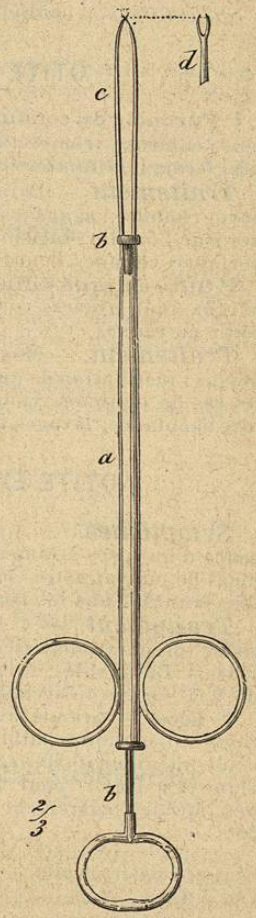

Fig. 34. — Pince de Bonnafont pour extraire les corps étrangers du conduit auditif, *a*, *b*, coulant, *c*, mors, *d*, dent.

BIBLIOTECA

le contrôle de l'œil, grâce au spéculum ; ne jamais intervenir à l'aveugle.

Si l'extraction est impossible, décoller le pavillon par une incision curviligne postérieure et enlever le corps étranger.

S'il est dans la caisse, un Stacke est nécessaire.

OTITE EXTERNE AIGUE

1° **Furoncle du conduit auditif.** — ***Symptômes.*** — Douleur, chaleur, tension ; insomnie, agitation ; tumeur acuminée, fermant la lumière du conduit.

Traitement. — Bains locaux par l'instillation d'eau de pavot chaude ; sangsues devant le tragus, compresses chaudes sur l'oreille ; incision du furoncle ; lavages avec de l'eau boriquée chaude ; bourdonnet d'ouate dans le conduit.

2° **Otite externe diffuse.** — Symptômes fonctionnels et généraux plus graves ; complications possibles du côté de l'oreille moyenne.

Traitement. — Mêmes moyens antiphlogistiques que ci-dessus ; instillation de quelques gouttes de cocaïne à 1/25 dans les cas de douleurs violentes ; ne pas inciser ; après l'ouverture spontanée, lavages fréquents avec une seringue.

OTITE EXTERNE CHRONIQUE

Symptômes. — A la suite d'une otite aiguë, de la présence d'un corps étranger, de cérumen, d'un polype, écoulement de pus jaunâtre, fétide ; bourdonnements ; croûtes grises, jaunes, dans le conduit.

Traitement. — 1° **Général.** — De la syphilis ; de l'arthritisme (préparations arsenicales) ; de la scrofule (préparations iodées). Bains salés, sulfureux, alcalins. Eaux du Mont-Dore, de Vals, de Saint-Nectaire.

2° **Local.** — Grands lavages, souvent répétés, avec des solutions antiseptiques faibles et tièdes, acide salicylique (0,25), acide phénique (0,50), acide thymique (0,10 à 0,20), acide borique (2 à 4 gr.). pour 100 gr. d'eau. Modifier les parois par des liquides légèrement astringents ou caustiques, alcool à 60°.

Sous-acétate de plomb	0,50	Alun	2 gr.
Eau distillée	100 gr.	Eau distillée	100 —
Sulfate de cuivre	4 gr.	Eau	100 gr.
Eau de roses	100 —	Sulfate de fer et d'ammoniaque	2 —
Sulfate de zinc	1 gr.	Sulfate de fer et de potasse	2 —
Eau	100 —		

Ne pas faire d'insufflation de poudres inertes, qui se coagulent avec le pus.

MYRINGITE AIGUE

Symptômes. — Douleurs vives dans l'oreille, bourdonnements, fièvre. La membrane est rouge, parfois infiltrée de pus.

Traitement. — Irrigations antiseptiques chaudes. Sangsues devant le tragus. Paracentèse, si infiltration purulente.

OTITE MOYENNE AIGUE

Symptômes. — Douleurs dans l'oreille et la moitié de la tête, exagérées la nuit, augmentées par l'effort, la déglutition ; battements ; résonnance de la voix ; nausées, vomissements ; vertiges ; fièvre, surdité ; rougeur du tympan, qui est refoulé en dehors.

Après perforation, diminution des troubles.

Traitement. — Bains d'oreille avec l'eau de pavot chaude ; instillations avec la solution :

Chlorhydrate de cocaïne	1 gr.
Extrait d'opium	10 cgr.
Eau distillée	20 gr.

Tampon imbibé de laudanum.

Couvrir les oreilles d'une couche d'ouate. Sangsues autour du pavillon. Insufflations d'air par la trompe.

Quand l'oreille est tendue par le pus, faire la paracentèse du tympan, en bas et en arrière, après insensibilisation à la cocaïne ; lavages fréquents ; instillations biquotidiennes avec la glycérine phéniquée à 1/10.

OTITE MOYENNE CHRONIQUE SUPPURÉE. OTORRHÉE

Symptômes. — Surdité variable. Douleurs variables. Ecoulement de fétidité et d'abondance diverses. Perforation tympanique plus ou moins étendue. Lésions osseuses plus ou moins profondes. La trompe est ou non perméable.

Traitement. — Lavages fréquents, dans la journée, avec de l'eau chaude, boriquée, naphtolée, résorcinée, oxygénée ; enlever les grumeaux avec un tampon d'ouate aseptique ; instiller quelques gouttes des liquides suivants :

Acide phénique	1 gr.	Acide borique	1 gr.
Glycérine neutre	10 —	Alcool	1 —
		Glycérine	10 —
Sublimé	1 cg.	Naphtol	5 gr.
Eau distillée	10 gr.	Camphre	10 —
Ichtyol	1 gr.	Alcool absolu	1 —
Eau distillée	10 —		

Cathétérisme de la trompe d'Eustache. — Saisir la sonde (fig. 35) ou le cathéter de la main droite ; l'introduire dans la narine, le bec en bas et en dehors, à l'union des fosses externe et supérieure des fosses nasales (fig. 36). Quand la sonde a dépassé la portion osseuse du voile du palais, relever le bec de l'instrument qui pénètre dans l'orifice pharyngien de la trompe; une fois la sonde introduite, adapter à son pavillon libre l'insufflateur et chasser l'air dans la caisse, pour s'assurer si la trompe est ou non perméable.

Fig. 35. — Sonde d'Itard.

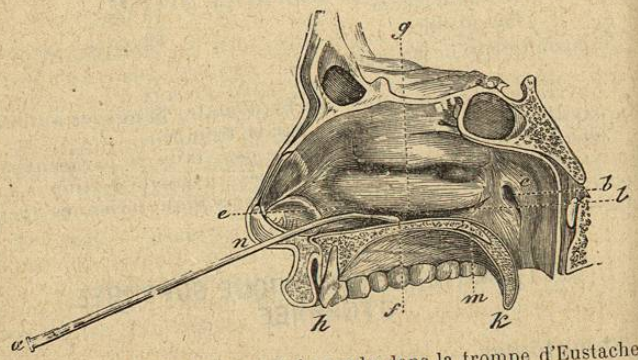

Fig. 36. — Introduction de la sonde dans la trompe d'Eustache. *a*, sonde, *b*, orifice de la trompe *e l*, méat inférieur de la fosse nasale, *g*, cornet inférieur, *h*, dents incisives, *k*, voile du palais.

Insuffler des poudres : iodoforme, acide borique, aristol, iodol, calomel.

Dans les cas rebelles, supprimer les osselets. Tenir en permanence un tampon d'ouate hydrophile.

MASTOÏDITE

Une des complications de l'otite aiguë ou chronique.

Symptômes. — 1° **Périostite de la mastoïde.** — Gonflement diffus rétro-auriculaire ; effacement du sillon; soulever à la pression forte ; coïncidence d'une périostite du conduit auditif externe.

2° **Cellulite mastoïdienne.** — Gonflement, circonscrit à la mastoïde, avec conservation du sillon rétro-auriculaire. Douleur à la pression médiocre. Rougeur et gonflement de la paroi postéro-supérieure du conduit. Tension et douleur profonde. Phénomènes cérébraux fréquents.

Traitement. — 1° **Périostite.** — Incision, lavages, drainage.

2° **Cellulite.** — *Trépanation* de l'apophyse mastoïde (fig. 37). Incision cutanéo-périostique-rétro-auriculaire, de la pointe

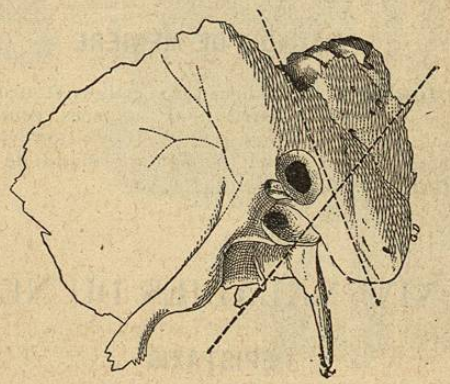

Fig. 37. — Orifice de trépanation de l'antre mastoïdien.

de la mastoïde au-dessus du méat ; décoller le périoste en arrière, puis en avant ; refouler le conduit auditif et dénuder le bord postérieur du méat ; trépaner dans l'angle formé par le bord postérieur du méat et la ligne temporale, à cinq millimètres derrière le méat ; se servir du ciseau et du maillet ; la quantité d'os varie avec la nature de la mastoïde, selon qu'elle est pneumatique ou osseuse ; curetter l'antre ouvert ; ouvrir les cellules malades; procéder prudemment en haut et en arrière, à cause du voisinage du sinus latéral.

Dans les cas d'otorrhée chronique, il est indispensable de curetter l'attique (opération de Stacke) : isoler aussi pro-

BIBLIOTECA UNIVERSITARIA

fondément que possible le conduit auditif cutanéo-périostique de l'os que l'on a bien sous les yeux ; passer un stylet de l'antre nettoyé, par l'aditus, dans l'attique ; ce stylet est séparé de l'extérieur par un pont osseux qui constitue la paroi externe de l'aditus et de l'attique ; détruire ce pont, en évitant de descendre trop bas (nerf facial). La caisse, largement ouverte, est curettée ; les osselets sont enlevés Tamponner avec de la gaze les cavités largement réunies de la caisse et de la mastoïde ; tamponner aussi le conduit auditif.

POLYPES DE L'OREILLE

Symptômes. — Otorrhée ; surdité ; examen au spéculum.
Traitement. — Extraire le polyp ; cautériser le pédicule qui saigne, avec une pointe fine de thermo ; lavage avec de l'eau oxygénée ou un antiseptique faible ; mèche de gaze dans le conduit.

MALADIE DE MÉNIÈRE

Symptômes. — Début brusque : vertiges, étourdissements, tintements d'oreille ; pâleur, sueur, nausées, vomissements ; titubation ou perte de connaissance. Répétition variable des accès. Rechercher la cause. Examen approfondi de l'oreille.
Traitement. — Traiter la cause.

XIV. MALADIES DU NEZ

ÉPISTAXIS

Ecoulement de sang, d'abondance variable, dû à la rupture de l'artère de la cloison, le plus souvent à un centimètre en arrière du vestibule des fosses nasales.

Traitement. — Placer le sujet à l'air frais, la tête haute ; compresses froides sur le front, les tempes ; éther ou chloroforme sur le front. Introduire un spéculum nasal et cautériser l'artère qui saigne avec une pointe fine de thermo au rouge sombre. Introduire dans la moitié antérieure de la fosse nasale qui saigne une mèche de gaze imbibée de la solution d'antipyrine à 1/5, d'eau oxygénée ; l'action des autres prétendus hémostatiques, eau de Rabel, perchlorure de fer, tanin, ratanhia, alun, est très douteuse.

Tamponnement (fig. 38). — Dans les cas rebelles et menaçant

la vie : introduire dans la narine une sonde molle de Nélaton ou une sonde de Belloc (fig. 38 et 39), dont l'extrémité est amenée

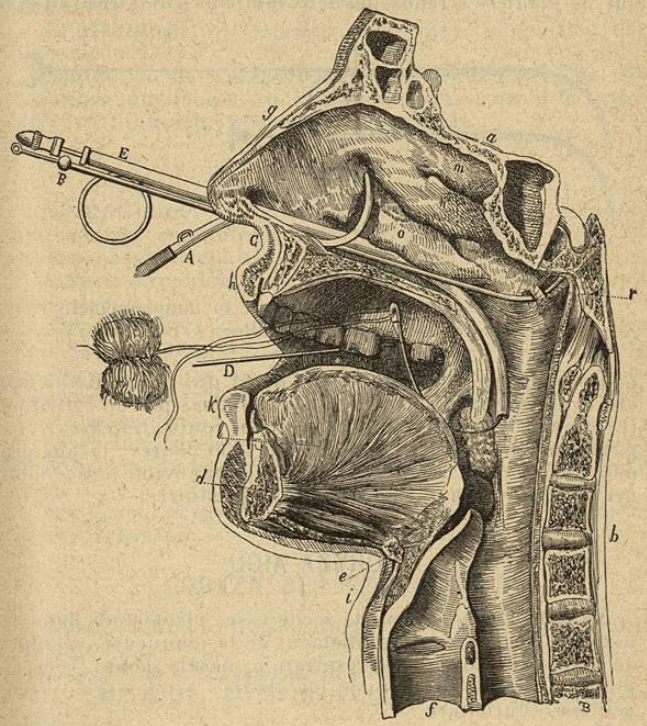

Fig. 38. — Tamponnement des fosses nasales, *b*, colonne vertébrale ; *g*, le nez ; *C*, la cloison sous-nasale ; *h*, lèvre supérieure ; *k*, lèvre inférieure ; *l*, muscle genio-glosse ; *d*, apophyse géni et insertion du muscle précédent ; *e*, coupe de l'os hyoïde ; *i*, saillie du cartilage thyroïde ou pomme d'Adam ; *m*, cornet supérieur des fosses nasales ; *n*, cornet moyen ; *o* cornet inférieur.

dans la bouche ; attacher à cette extrémité les deux chefs d'un fil solide qui tient en son milieu un bourdonnet d'ouate hydrophile bien tassée, haut de quatre centimètres, épais de trois ; retirer la sonde par le nez, avec elle les deux chefs de fil et le tampon d'ouate que le doigt pousse derrière le voile membraneux et met en place, son grand axe étant dirigé verticalement ; l'ap-

BIBLIOTECA