PARALYSIE DU VOILE DU PALAIS

Symptômes. — Débute le plus souvent 8 à 15 jours après une angine diphtérique, quelquefois après une angine herpétique ou érythémateuse, ou bien dans le cours des affections organiques des centres nerveux. Elle se manifeste par le nasonnement, la difficulté de l'articulation des lettres *p* et *b*, la difficulté à parler, le ronflement pendant le sommeil, le reflux des liquides par les fosses nasales, les accès de toux déterminés par le passage de parcelles alimentaires dans le larynx, l'impossibilité pour le malade de souffler, de gonfler ses joues, de se gargariser, de fumer. Chez le nourrisson, la succion devient impossible.

L'examen de la gorge montre que le voile est pendant, immobile, parfois insensible au contact.

Au lieu d'être complète, la paralysie peut être unilatérale, ou partielle et ne porter que sur certains muscles du voile.

Marche. — Varie avec la cause : la paralysie diphtérique, lorsqu'elle est isolée, est généralement d'un pronostic bénin. Au contraire, dans la paralysie labio-glosso-laryngée, c'est un symptôme définitif.

Diagnostic. — Avec : angine simple, polype pharyngien, anesthésie du pharynx chez les hystériques, paralysie labio-glosso-laryngée.

Traitement. — Sérothérapie de la diphtérie, surveiller l'alimentation. Faradisation.

Chez l'enfant, II à III gouttes de noix vomique.

Chez l'adulte, injection sous-cutanée de sulfate de strychnine (1/2 centigramme).

Sulfate de strychnine . .	0 gr. 10
Eau distillée	20 —

1 seringue de Pravaz.

VÉGÉTATIONS ADÉNOÏDES DU PHARYNX

Symptômes. — Dyspnée après les efforts, respiration par la bouche, qui reste ouverte même pendant le repos et pendant le sommeil. Accès de toux. Voix nasonnée ; *m* et *n* sont transformés en *b* et *d*. Douleurs d'oreille, diminution de l'ouïe, écoulements. Facies hébété (fig. 41 et 42), retard du développement de l'enfant ; dans le pharynx, sur la face postérieure, on trouve des masses rouge pâle, très molles, friables, saignantes.

Diagnostic. — Avec : polypes nasopharyngiens (durs au toucher), polypes muqueux, Coryza chronique, Amygdalite chronique.

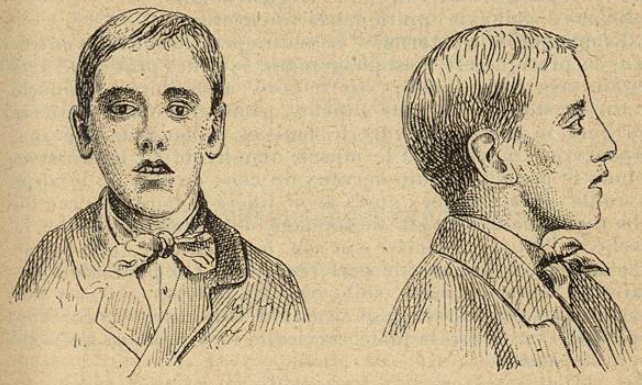

Fig. 41 et 42. — Facies hébété dans les végétations adénoïdes

Traitement. — Ablation par la voie buccale à l'aide de la pince à végétations, ou avec le couteau de Gottstein. Pansements à la poudre d'aristol, gargarismes antiseptiques.

XVII. MALADIES DE L'ŒSOPHAGE

CORPS ÉTRANGERS DE L'ŒSOPHAGE

Symptômes. — Renseignements fournis par le malade ; dysphagie ; douleur fixe ; suffocation ; palpation quand le corps est arrêté au niveau du cou ; examen avec l'explorateur électrique ou avec le résonnateur de Collin ; la radiographie montre le siège du corps, quand il est métallique. L'exploration avec une sonde ou une baleine est utile, quand le corps est gros ; non, quand il est plat, comme un sou.

Traitement. — Il peut être dangereux de provoquer des vomissements. Bouillies épaisses, destinées à enrober et entraîner le corps. Essayer de le refouler dans l'estomac avec une boule olivaire montée sur une sonde. Tenter l'extraction avec

le panier de Graefe, celui de Kirmisson, avec le crochet mobile de Collin, avec des pinces longues et souples.

En cas d'insuccès, il ne reste comme moyen d'extraction que l'œsophagotomie externe et la gastrotomie.

En cas d'asphyxie pratiquer la trachéotomie.

Œsophagotomie externe. — La seule opération qui soit entrée dans la pratique est l'œsophagotomie externe, pratiquée à la région cervicale. Inciser sur le bord antérieur du muscle sterno-mastoïdien du côté gauche ; pénétrer dans sa gaine et l'érigner en dehors. Fendre le feuillet profond de la gaine, l'aponévrose moyenne et le muscle omo-hyoïdien. Récliner en dehors le paquet vasculo-nerveux du cou ; en dessus, le corps thyroïde et la trachée ; après avoir libéré le bord externe du lobe thyroïdien, on voit l'œsophage débordant à gauche la trachée ; l'attirer, l'inciser sur son bord gauche, non sur sa face antérieure que suit le nerf récurrent. On peut alors extraire le corps étranger, soit avec les doigts, soit avec des instruments divers, selon sa situation. On suture ensuite l'œsophage et on ferme la plaie cervicale, en y laissant un petit drain de sûreté.

RÉTRÉCISSEMENTS CICATRICIELS DE L'ŒSOPHAGE

Symptômes. — Antécédents, le malade a ingurgité un liquide caustique ou toxique. Dysphagie ; gêne progressive de la déglutition ; successivement les solides, les demi-liquides ne peuvent être déglutis, Régurgitations, vomissements œsophagiens sans effort ; le bol alimentaire est rendu un temps variable après la déglutition, selon le siège de la sténose ; les aliments sont peu modifiés et mêlés à de grandes quantités de salive et de glaires. Douleur à un point fixe, rétrosternale. Amaigrissement progressif. Le cathétérisme permet de reconnaître l'existence du rétrécissement, son siège, le degré de la sténose et le nombre de points rétrécis.

Traitement. — A part les rares cas où l'on soupçonne la syphilis et où le traitement mixte peut être essayé, le traitement est purement chirurgical.

L'œsophagotomie interne et l'électrolyse sont des moyens abandonnés, en raison des accidents, hémorragies, phlegmons du médiastin, auxquels elles exposent.

On doit tenter d'abord la *dilatation progressive temporaire* (Bouchard), à l'aide d'une série de bougies cylindro-coniques régulièrement calibrées et que l'on introduit en choisissant des numéros progressivement croissants. Une séance tous les deux ou trois jours, un ou deux numéros seulement à chaque séance ; chaque numéro laissé en place cinq à dix minutes ; ne pas dépasser 15 millimètres pour les enfants, 12 millimètres pour l'adulte. Le traitement est long. Il doit être continué par une séance renouvelée chaque mois.

Dans les cas de rétrécissement très serré. — Tenter la *dilatation permanente* par une bougie laissée en place plusieurs jours, laquelle ramollit le tissu fibreux du rétrécissement et facilite l'introduction d'une sonde plus grosse.

Contre les rétrécissements haut situés. — On peut faire l'*œsophagotomie* cervicale, au-dessous du rétrécissement.

Les rétrécissements infranchissables seront traités par la gastrotomie.

ULCÈRE SIMPLE DE L'ŒSOPHAGE

Symptômes. — Quelquefois pas de symptômes. Douleur siégeant à la région épigastrique, irradiant entre les deux épaules, vers les hypochondres, apparaissant dès la fin de la déglutition, vive, brûlante. Le cathétérisme détermine une douleur très vive. La dysphagie s'accuse progressivement : les solides, puis les liquides sont rejetés. La nutrition est compromise : amaigrissement, faiblesse, anémie. Parfois hématémèses, la cicatrisation peut être suivie de sténose de l'œsophage (cardia).

Diagnostic. — Avec ulcère de l'estomac.

Traitement. — Même traitement que l'ulcère de l'estomac.

A la période de rétrécissement, cathétérisme forcé, Lavements nutritifs, traitement général.

ŒSOPHAGITE PAR BRULURES OU CAUSTIQUES

Symptômes. — Douleur intense, symptômes d'intoxication, shock. Au bout de quelques jours, les douleurs se calment mais apparaissent des coliques, la diarrhée, du mélæna, des signes de perforation œsophagienne, stomacale ou intestinale, des signes de perforation œsophago-trachéale ; la mort est fréquente. En cas de survie, le rétrécissement succède à la guérison des plaies de l'œsophage.

Traitement. — Vider l'estomac avec le tube de Faucher et neutraliser le toxique.

Si on n'a pas de siphon, provoquer le vomissement par chatouillement du pharynx.

Faire ingurgiter de l'eau albumineuse, contenant de la craie, de la magnésie, de l'eau de chaux seconde, *si le caustique est acide.*

Ou bien du jus de citron, du vinaigre, *s'il s'agit de potasse, de soude, d'ammoniaque.*

Les jours suivants, régime lacté absolu et lavements nutritifs.

Ne pas introduire de sonde œsophagienne, qui irrite les tissus. Dès que les signes de sténose apparaissent, dilater et calibrer l'œsophage.

ŒSOPHAGISME, SPASMES DE L'ŒSOPHAGE

Symptômes. — Affection survenant chez l'adulte de 18 à 30 ans, et chez les nerveux, hystériques, névropathes, neurasthéniques. Apparition brusque : régurgitation, rejet des aliments immédiatement après leur injection ; régurgitation avec ou sans douleur ; spasmes violents de la gorge, sensation de boule, angoisse, symptômes asphyxiques. Ces accidents peuvent ne pas exister au repas suivant. Ils reviennent sans cause. Dans l'intervalle, troubles nerveux divers : hoquet, constriction de la gorge. Certains aliments passent, non certains autres. Quelquefois les liquides passent, non les solides, ou réciproquement.

L'exploration doit être pratiquée avec les olives les plus grosses ou avec une grosse sonde. On sent un obstacle, mais, en pressant d'une façon continue, l'olive pénètre dans l'estomac; au retour, il n'y a pas de ressaut, l'olive circule librement, le spasme a cessé.

Traitement. — 1° **Général.** — Sur le système nerveux : grands bains prolongés. Potions antispasmodiques, à la teinture de musc (1 à 2 gr.), à la teinture de castoreum (1 à 2 gr.), à la liqueur d'Hoffmann (2 à 4 gr.) ; sirop d'éther, de chloroforme. Belladone. Valériane. Bromure de potassium.

On peut ajouter à cela des applications sur la région sternale ou précordiale : cataplasmes très chauds, laudanisés ou non ; badigeonnage au collodion élastique morphiné (1 p. 30), à la teinture d'iode morphinée (1 p. 15), à la gutta chloroformée (4 p. 30).

2° **Local.** — Dilatation de l'œsophage, pratiquée tous les deux jours, avec une grosse olive enduite de vaseline cocaïnée ou belladonée (1 p. 50).

PARALYSIE DE L'ŒSOPHAGE

Affection primitive, ou symptomatique d'une lésion bulbo-protubérantielle.

Symptômes. — Les liquides sont déglutis, les solides restent dans l'œsophage. Il n'y a pas de régurgitation. Le cathétérisme ne rencontre aucun obstacle. A l'auscultation : bruit de glouglou postérieur. L'état général est peu altéré.

Traitement. — Alimentation par la sonde, lavements nutritifs.

CANCER DE L'ŒSOPHAGE

Symptômes. — Dysphagie progressive, intermittente d'abord puis permanente : douleurs violentes : vomissements œsophagiens, comme précédemment ; amaigrissement extrême ; adénite rétro-claviculaire gauche (Troisier).

Complications. — Multiples, précipitant la marche du cancer : hémorragies, abcès du médiastin, gangrène et tuberculose pulmonaires, pleurésie cancéreuse, etc.

Traitement. — 1° **Curatif.** — Il n'est applicable qu'aux cancers limités, au début, siégeant sur la portion cervicale de l'œsophage.

2° **Palliatif.** — Il a pour but de permettre au malade de s'alimenter, ce qu'on obtient par **le tubage œsophagien**, procédé applicable dans les cas où la sténose n'est pas très serrée, où le tubage ne provoque ni hémorragies, ni autres troubles ; l'*œsophagostomie*, dans le cas de cancer haut situé ; la *gastrostomie*, qui est l'opération le plus couramment pratiquée.

XV. MALADIES DE L'ESTOMAC

CORPS ÉTRANGERS DE L'ESTOMAC

Symptômes. — Certains corps étrangers sont tolérés et ne déterminent aucun trouble ; ils sont expulsés par les selles ou par des vomissements.

Certains autres déterminent des troubles variables : vomissements incessants par occlusion du pylore ; douleur continue, exagérée par la digestion et par la pression sur l'estomac ; hématémèses, melæna. Perforation stomacale possible.

Traitement. — Les indications varient avec la nature du corps étranger.

1° *Corps étranger petit et sans aspérités.* — L'expulsion se fera spontanément. Rien à faire.

2° *Corps étranger petit, mais pointu ou tranchant.* — S'abstenir de vomitifs et de purgations. Faire ingérer des purées épaisses, des farineux, qui engloberont le corps étranger et le porteront vers le rectum. On n'intervient qu'en cas de complication.

BIBLIOTECA