Contre les douleurs : emplâtre d'extrait de ciguë ; applications laudanisées ; piqûres de morphine.

Contre les hémorragies : compresses imbibées de solutions fortes d'antipyrine (eau 10, antipyrine 10), de solution de perchlorure de fer, d'eau oxygénée.

Contre les écoulements ichoreux et fétides : lavages avec la solution de permanganate au 1000e, avec l'eau oxygénée; saupoudrer avec les poudres de salol, d'eucalyptus, de charbon.

Traitement curatif. — Doit être pratiqué en dehors des contre-indications déjà vues et qui sont très restreintes. La malade est endormie au chloroforme ou à l'éther. L'aisselle est rasée. La peau de la poitrine et de l'aisselle est savonnée, brossée, lavée à l'alcool et à l'éther. Couvrir la région de larges compresses stérilisées. — Incision qui circonscrit et dépasse largement la tumeur ; supprimer la tumeur et avec elle, toujours, la glande mammaire *en entier*, même les parties qui paraissent saines : supprimer du même coup le mamelon. Pincer et lier au catgut les vaisseaux qui saignent.

Si la tumeur n'est pas adhérente à la profondeur, enlever au bistouri l'aponévrose superficielle du grand pectoral : si elle est adhérente, enlever ce muscle en partie ou en totalité selon les cas.

Si la tumeur est adhérente aux côtes, la partie est mal engagée et la récidive dans la plaie fort à craindre.

Prolonger l'incision faite pour l'amputation du sein, sous le bord du grand pectoral, jusque dans l'aisselle ; ouvrir le creux axillaire, supprimer les ganglions hypertrophiés, le tissu cellulaire et graisseux situé à la face interne de l'aisselle et le long des vaisseaux ; on enlève ainsi des ganglions très petits, insensibles, mais envahis déjà par le cancer et qui sont de la graine à récidive Les ganglions sus claviculaires peuvent être extraits souvent par cette voie. — Eviter, dans ces manœuvres, de blesser la veine axillaire souvent adhérente aux ganglions cancéreux ; suturer la peau par des fils métalliques, des crins de Florence, de catgut, par points séparés ou en surjet, peu importe Il faut réunir complètement, ce qui n'est pas facile, si la perte de substance est considérable. Décoller la peau aussi loin que possible, détacher des lambeaux et les rapprocher par glissement.

Si l'occlusion de la plaie est incomplète, elle se fermera par bourgeonnement, mais c'est une condition défavorable.

Il faut drainer au point déclive, car l'écoulement de sang est parfois notable après l'opération Pansement aseptique, fortement compressif, maintenu par un bandage de corps qui immobilise le bras du côté malade et le pousse avec force dans l'aisselle.

La récidive survient souvent un temps variable après l'opération Il faut de nouveau enlever les noyaux, au fur et à mesure de leur repullulation, lorsque cela est possible. Si l'on ne

peut observer cette pratique, ordonner le traitement palliatif.

La survie ainsi obtenue est notable ; les douleurs et les phénomènes pénibles de la période terminale sont très atténués par l'opération préalable.

La guérison définitive est d'autant plus fréquente qu'on opère plus tôt.

TUMEURS LIQUIDES DE LA MAMELLE

Symptômes. — Elles ont toutes pour caractère distinctif de donner lieu à de la fluctuation ou à la rénittence.

La galactocèle survient au cours de la lactation, donne lieu à un écoulement de lait par le mamelon quand on le presse ; se vide entièrement de la sorte ou par ponction.

Le kyste hydatique est indolore, donne à la ponction un liquide analogue à l'eau de roche, avec des crochets d'échinocoques.

L'abcès froid se développe soit dans la glande, soit au-dessous d'elle, cas auquel il la repousse et la détache du thorax. Il existe soit les signes d'une ostéite costale, soit les attributs généraux de la tuberculose ; l'abcès peut devenir fistuleux, donnant issue au pus tuberculeux banal et les bords de la fistule sont alors caractéristiques.

Traitement. — Il varie avec l'espèce de collection.

Vider la galactocèle et comprimer modérément le sein pendant quelques jours.

Vider le kyste hydatique par ponction ;

S'il se reproduit, extirper au bistouri la membrane germinatrice.

L'abcès froid non ouvert sera ponctionné et traité par les injections d'éther iodoformé ; l'ostéite costale, si elle existe, sera curettée ; après ouverture, on traitera la fistule par les injections modifiantes à l'éther iodoformé ou naphtol camphré, à la teinture d'iode, etc.; on grattera, on curettera la côte malade, s'il y a lieu.

XXV. MALADIES DU MEMBRE SUPÉRIEUR

I. — ÉPAULE

CONTUSION DE L'EPAULE

Succède à une chute sur le moignon de l'épaule.

Symptômes. — S'accompagne d'une ecchymose généra-

lement peu prononcée et peu étendue ; d'une impotence fonctionnelle des bras parfois complète, souvent d'insensibilité du moignon de l'épaule, par lésion du nerf circonflexe et d'atrophie rapide du deltoïde.

Diagnostic. — *Ne pas confondre* avec une fracture *du col anatomique* ou *du col chirurgical* (Voy. ci-dessous ; ni *avec une luxation*, car les mouvements passifs sont possibles dans la contusion.

Traitement. — Pas d'immobilisation. Masser et électriser le deltoïde. Mobiliser le bras, pour éviter les raideurs articulaires.

LUXATIONS RÉCENTES DE L'ÉPAULE

Variétés. — **I. Variétés fréquentes.** — Luxations en avant et en dedans : sous-coracoïdiennes complètes
— incomplètes
intra-coracoïdiennes
sous-claviculaires

II. Variétés rares. — Luxations en bas : scapulaire
— costale
— erecta.
Luxations en arrière et en dehors : sous-acromiales
— — sous-épineuses
Luxation en haut sus-glénoïdienne.

I. **Luxations en avant et en dedans.** — (*a*) **Luxation sous-coracoïdienne complète** (fig. 88).

Etiologie. — Chute sur le moignon de l'épaule. — Le bras est porté fortement en arrière, dans l'abduction et la rotation externe.

Symptômes. — 1° **Physiques.** — Déformation. — Aplatissement de la région deltoïdienne ; saillie de l'acromion (signe de l'épaulette), soulèvement du creux pectoro-deltoïdien ; abaissement de la saillie du bord inférieur du muscle grand pectoral.

Attitude du membre. — Coude écarté de 10 centimètres du tronc ; l'axe du bras se dirige vers l'apophyse coracoïde, située à l'union du tiers externe et du tiers moyen de la clavicule, à 2 centimètres sous son bord antérieur, rotation du bras en dehors ; avant-bras fléchi sur le bras et soutenu par la main du côté sain ; tronc incliné du côté malade

Palpation. — Dépression facile du deltoïde ; glène abandonnée par la tête ; tête sensible sous la coracoïde et on sent sa surface articulaire dans l'aisselle.

Mensuration. — Allongement du bras pour Velpeau et Malgaigne ; pas d'allongement pour Ch. Nélaton (on mesure de l'acromion à l'épicondyle).

Mouvements provoqués. — Possibilité de porter le bras en abduction ; en rotation externe ; impossibilité de le porter en abduction, en rotation interne, de l'élever.

2° **Fonctionnels.** — Douleur, impotence fonctionnelle absolue.

Diagnostic. — Avec : *contusion simple* ; *fracture du col anatomique ; fracture du col chirurgical de l'humérus ; fracture de la clavicule ; fracture du col chirurgical de l'omoplate.*

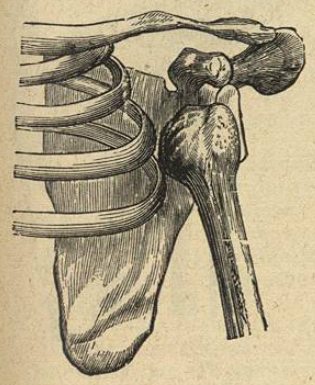

Fig. 88. — Luxation sous-coracoïdienne.

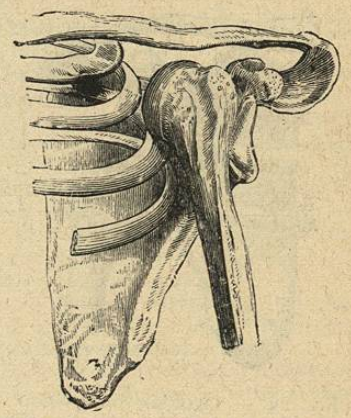

Fig. 89. — Luxation intra-coracoïdienne complète (Malgaigne).

b) **Luxation sous-coracoïdienne incomplète.**

Symptômes. — Analogues, sauf que l'aplatissement de l'épaule et l'abduction du coude sont moindres ; la rotation externe est au contraire plus prononcée.

c) **Luxation intra-coracoïdienne** (fig. 89).

Symptômes. — 1° **Fonctionnels.** — Impotence absolue.

2° **Physiques.** — Déformation. — Saillie de l'acromion ; aplatissement de la région deltoïdienne ; soulèvement du creux sous-claviculaire.

Attitude du membre. — Abduction moindre du bras ; axe du bras passant à l'union du tiers interne et des deux tiers externes de la clavicule ; rotation légère du bras en dedans ; l'épicondyle regarde en avant

Palpation. — Dépression facile du deltoïde ; tête humérale en dedans de la coracoïde ; par la palpation axillaire, on ne sent pas la surface articulaire de la tête, mais la diaphyse humérale.

Mensuration. — Raccourcissement du bras.

d) **Luxation sous-claviculaire.**

Symptômes. — Analogues aux précédents, mais exagérés : saillie de l'acromion ; au-dessous, encoche vive en coup de hache ; creux sous-claviculaire très soulevé ; pas de rotation définie ; la tête est sous la clavicule ; dans l'aisselle, on ne sent que la diaphyse humérale.

II. **Luxations en bas** (fig. 90).

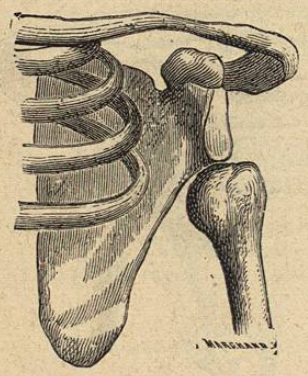

Fig. 90. — Luxation sous-glénoïdienne ou en bas (gauche).

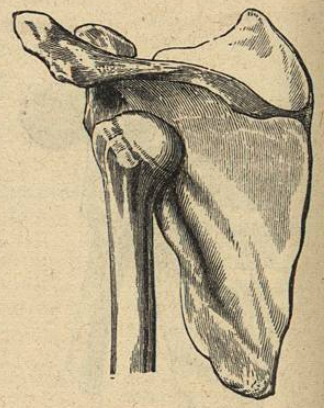

Fig. 91. — Luxation sous-acromiale.

Étiologie. — Choc sur le membre supérieur en abduction et en rotation externe.

Symptômes. — **Luxation scapulaire.** — Saillie de l'acromion ; dépression deltoïdienne très accentuée ; abduction considérable du bras, pouvant aller jusqu'à l'angle droit ; axe prolongé du bras aboutissant au-dessous et en dedans de la cavité glénoïde ; membre en rotation externe ; tête humérale sentie contre le bord externe de l'omoplate.

Luxation costale. — Signes identiques et exagérés ; la tête humérale repose sur le troisième espace intercostal.

Luxatio erecta — Bras vertical, coude fléchi, main appuyée sur la tête ; tête humérale saillante sous la peau de l'aisselle.

III. **Luxations en arrière.**

Symptômes. — **Luxation sous-acromiale** (fig. 91). — La plus fréquente : moignon de l'épaule aplati en avant ; en arrière, il est saillant et le vide sous-acromial normal est soulevé par la tête humérale, qui suit les mouvements de rotation imprimés à l'humérus ; bras pendant le long du corps ; rotation interne du bras ; épicondyle regarde en avant.

Luxation sous-épineuse. — Tête portée plus en arrière, sous l'épine de l'omoplate ; saillie considérable de l'acromion, dépression sous-acromiale ; rotation interne forcée du bras.

IV. **Luxations en haut, sus-glénoïdiennes.**

Symptômes. — Saillie considérable à la tête humérale au-devant de l'acromion ; elle dépasse la coracoïde et la clavicule de quelques millimètres ; la palpation en reconnaît les contours ; bras pendant le long du corps, en rotation externe, notablement raccourci ; les mouvements communiqués d'abduction sont diminués.

Complications des luxations. — Surtout dans le cas de luxation antéro-interne :

Fracture du col chirurgical de l'humérus. — La tête ne participe pas aux mouvements imprimés au bras ; le bras pend le long du corps ; le coude peut être amené au contact du tronc : on constate la mobilité anormale sur l'humérus et on sent la crépitation.

Fracture du col anatomique de l'humérus. — Diagnostic difficile ; la crépitation peut manquer ; on peut sentir un fragment mobile s'abaisser, quand on exerce des tractions sur le coude, puis se relever quand on cesse la traction.

Ouverture de l'articulation. — Accident rare.

Compressions nerveuses. — Le nerf circonflexe est souvent intéressé ; la paralysie peut intéresser à la fois le circonflexe, le musculo-cutané, le cubital, le radial.

Lésions vasculaires. — Rupture de l'axillaire, formation d'un anévrisme diffus avec disparition du pouls radial et gangrène consécutive du membre.

Traitement des luxations de l'épaule. — **Luxations sous-coracoïdiennes.** — Procédé de Kocher. — Le patient est assis ou mieux couché sur un lit dur, l'épaule malade portant à faux Un aide immobilise l'omoplate, en embrassant l'aisselle avec les deux mains placées, l'une en avant, l'autre en arrière.

1er *Temps* : Saisir le coude d'une main, le poignet de l'autre ; fléchir l'avant-bras sur le bras ; par une pression lente et continue, amener le bras au contact du tronc dans toute son étendue.

2e *Temps* : Le coude étant maintenu au corps, porter l'avant-bras en dehors, jusqu'à ce qu'il soit dans le plan transversal du corps.

3e *Temps* : Porter le membre, maintenu dans la même position en haut, en avant, légèrement en dedans jusqu'à la hauteur de l'épaule.

4e *Temps* : Par un mouvement brusque, porter la main du bras luxé sur l'épaule du côté sain.

Tous ces différents mouvements doivent être faits sans brusquerie et lentement, pour vaincre la résistance musculaire.

La réduction se fait souvent avant la fin, surtout à la fin du deuxième temps et pendant le troisième.

Si le sujet est très musclé, s'il se contracte, on aura recours à l'anesthésie générale.

Après insuccès de cette méthode, on essaiera le procédé suivant :

Procédé de Mothes. — Le sujet étant couché et l'omoplate immobilisée par un aide, le chirurgien tire sur le bras (fig. 92) d'abord obliquement en bas ; il l'élève lentement jusqu'à

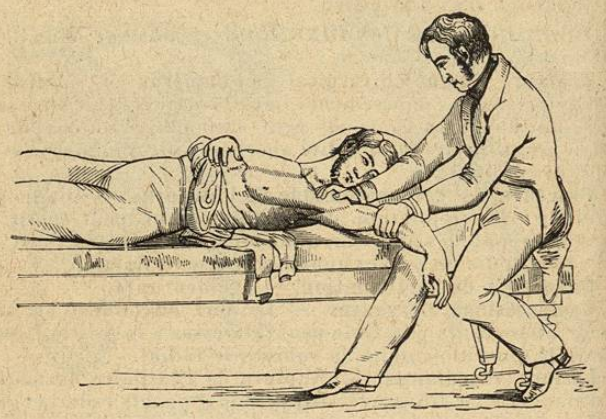

Fig. 92. — Réduction de luxation par élévation du bras. Procédé de Malgaigne.

l'horizontale, puis la dépasse légèrement en portant le coude un peu en arrière. Quand la résistance musculaire est vaincue, un aide mettant la main dans l'aisselle pour retenir la tête humérale, le bras est abaissé vivement et porté transversalement devant le corps.

Si le sujet est très musclé, la traction est pratiquée par deux aides ; ou bien le chirurgien prend un point d'appui sur l'acromion du sujet.

Il vaut mieux avoir recours au chloroforme que d'user de la traction continue avec le caoutchouc exercée par des aides, par un appareil à moufle, ou par le chirurgien prenant point d'appui avec le talon dans l'aisselle.

Luxations intra-coracoïdiennes et sous-claviculaires. — Procédé de Mothes. — C'est le plus recommandable ; la traction doit être prolongée jusqu'à ce que la tête ait dépassé en dehors la coracoïde.

On peut encore transformer la luxation en une sous-coracoïdienne par le procédé de Mothes et achever la réduction par le procédé de Kocher.

Luxations sous-glénoïdiennes. — Procédé de Mothes. — Tractions sur le bras par des élastiques.

Procédé de Desault. — Pendant qu'un aide tire sur le bras, le chirurgien croise les quatre derniers doigts des deux mains sous la tête humérale, tandis que les pouces prennent appui sur l'acromion, pour remettre la tête en place.

Luxations en arrière ou en haut. — Tractions sur le bras, combinées à une pression directe sur la tête.

Dans tous les cas, après réduction, il faut maintenir le bras par une écharpe de Mayor ou une série de tours de bande.

Immobilisation de 8 à 10 jours ; puis massage et mobilisation de l'épaule pour combattre l'enraidissement et l'atrophie musculaire.

Traitement des complications. — **Fracture du col chirurgical.** — Laisser consolider la fracture, puis réduire la luxation, soit par manœuvres, soit par l'arthrotomie ;

Ou bien pratiquer simultanément la réduction sanglante et la suture osseuse par enchevillement.

Fracture du col anatomique — Extraire la tête, lorsqu'elle est mobile et réduire le fragment inférieur en bonne attitude.

Compression nerveuse. — Aller supprimer l'agent compresseur.

Lésions vasculaires. — Aller lier le vaisseau, au niveau du point où il est entièrement ou partiellement déchiré.

LUXATIONS ANCIENNES DE L'ÉPAULE

Ce sont celles qui sont irréductibles d'une façon absolue ou d'une façon relative, un temps variable (un mois à un an) après leur production.

Symptômes. — Ils n'ont rien de particulier.

Traitement. — 1) Méthodes de douceur. — Les procédés de Kocher et de Mothes, avec anesthésie chloroformique, peuvent amener la réduction ; les tentatives de réduction sont précédées de mouvements de rotation et d'extension du bras, destinés à rompre les adhérences.

2) Méthode de force. — Par des tractions exercées à l'aide d'appareils à moufles ; elles exposent à des dangers : arrachement du membre, du tégument, des nerfs du plexus brachial, déchirure de l'axillaire, etc.

3) Méthodes sanglantes. — Ce sont l'arthrotomie et la résection.

Arthrotomie. — Elle a pour but d'ouvrir la cavité articulaire néo-formée, afin de réintégrer la tête humérale dans la cavité glénoïde. C'est la *réduction sanglante*.

Faire une incision verticale, longue de 10 centimètres, commençant à l'apophyse coracoïde, suivant l'espace delto-pectoral. Ecarter les muscles bordant cet espace, en évitant la veine céphalique. Chercher à reconnaître le tendon du biceps. Inciser la capsule verticalement et mettre la tête à découvert. Pour réintégrer la tête à sa place, il faut libérer les adhérences qui retiennent l'humérus, dégager la glène, abraser des masses hypertrophiques souvent nées sur la tête. Si l'on réussit à mettre la tête en place et à l'y maintenir, on referme l'incision de la capsule par un surjet de catgut; on ne draine que s'il existe des doutes sur l'asepsie. La peau est suturée.

Résection. — Elle consiste à supprimer une portion ou la totalité de la tête humérale, lorsqu'il est impossible de la réintroduire dans la glène. On commence par l'ouverture de la capsule, selon les règles qui viennent d'être exposées. On enlève par tranches successives des portions de la tête, jusqu'à ce que le bout supérieur de l'humérus puisse être remis en place. On se sert pour cela de la scie à main, de la scie à chaîne, ou du ciseau. Si la tête est très hypertrophiée, si la réduction est très difficile, on réséquera l'épiphyse humérale au niveau du col anatomique. Puis on détache, à l'aide de la rugine, les insertions des ligaments sur la glène et on suture l'incision capsulaire.

Précautions — Les désinsertions des ligaments doivent être faites à l'aide de la rugine, au ras de l'os, par la méthode sous-capsulo-périostée. Il faut respecter les muscles deltoïdes, biceps et rotateurs de l'humérus. On évitera de léser les nerfs, notamment le circonflexe.

Traitement consécutif. — De bonne heure, on imprimera des mouvements au bras pour aider à la formation d'une articulation ; on fortifiera les muscles par le massage et l'électrisation.

Résultats. — La résection semble fournir des résultats supérieurs à ceux de la réduction sanglante. La majorité des chirurgiens l'appliquent de préférence.

Si le blessé refuse de se soumettre à une opération, on obtient, à la longue, des résultats très satisfaisants par la mobilisation et le massage. L'omoplate supplée en partie, par sa mobilité, à la perte des mouvements de la tête humérale.

LUXATIONS RÉCIDIVANTES

Chez certains sujets, surtout chez les épileptiques, la luxation de l'épaule se reproduit plusieurs fois. La raison anatomique de ce fait réside dans la laxité de la capsule, dans la faiblesse des muscles de l'épaule, dans une fracture non consolidée du rebord antérieur de la glène.

Traitement. — *Il est prophylactique*, et consiste à ne pas

permettre trop tôt la reprise des mouvements, surtout si l'on suppose une fracture de la glène ou des déchirures graves des ligaments ou des attaches des muscles rotateurs. Il faut laisser à ces lésions le temps de se guérir.

Il peut être palliatif et réside dans la prescription d'appareils prothétiques, empêchant l'exécution de mouvements d'abduction ou d'extension trop étendus, dans le massage des muscles atrophiés.

Il sera le plus souvent curatif. — Ricard a exécuté et conseillé la *capsulorraphie*, opération qui consiste à diminuer la cavité articulaire, en plissant la capsule par des fils de catgut qui la froncent en un bourrelet saillant, sans qu'il soit nécessaire de faire l'arthrotomie.

FRACTURES DE L'EXTRÉMITÉ SUPÉRIEURE DE L'HUMÉRUS

Variétés. — 1° Fracture du col anatomique ; 2° fracture du col chirurgical ; 3° décollement épiphysaire.

Symptômes. — I. **Fracture du col anatomique.** — Age. — Survient surtout chez les vieillards.

Déformation — Nulle, s'il n'y a pas pénétration des fragments; s'il y a pénétration, le deltoïde est soulevé et n'est pas dépressible.

Attitude. — Le bras pend naturellement le long du corps.

Dimension. — Longueur normale du bras, mesuré de l'acromion à l'épicondyle.

Ecchymose. — Très intense, descendant parfois jusqu'à l'épine iliaque; très persistante, dure encore souvent quand la fracture est consolidée (Malgaigne).

Mouvements actifs. — Impossibles.

Mouvements passifs. — Possibles, mais limités. Si une main repose sur l'épaule, pendant les essais de mobilisation du bras, on sent une crépitation fine, abondante, de tonalité élevée (Trélat), quand il n'y a pas pénétration ; s'il y a pénétration, cette crépitation n'existe naturellement pas ; s'il se produit une crépitation bruyante, en *sac de noix*, la fracture est comminutive.

Douleur. — Provoquée au-dessous du bord externe de l'acromion.

Palpation. — Révèle quelquefois la tête mobile ou des fragments de la tête, dans le cas de fracture comminutive.

II. **Fracture du col chirurgical.** — Age — Surtout chez l'adulte.

Déformation. — Le bras pend le long du corps. Si on le porte dans l'abduction, il se fait une encoche en *coup de hache*, à 5 centimètres sous l'acromion. Effacement du sillon delto-pectoral (fig. 93).

Ecchymose. — Intense.

Palpation — Révèle la dépressibilité du deltoïde à 3 centimètres sous l'acromion ; la saillie en ce point du fragment supérieur; la saillie dans l'aisselle du fragment inférieur, saillie qui disparaît quand on tire le coude en bas; elle provoque la douleur et la mobilité anormale au niveau de l'encoche; elle fait reconnaître la crépitation.

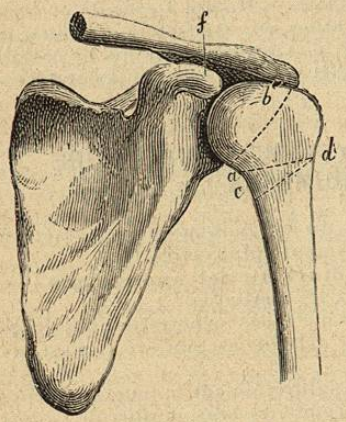

Fig. 93. — Fracture de l'extrémité supérieure de l'humérus. *ab*, col anatomique ; *ad*, col chirurgical ; *ed*, extrémité supérieure de l'humérus ; *cf*, coracoïde.

Dimensions. — Bras raccourci d'un à trois centimètres

III. **Décollement épiphysaire.** — Age. — Survient chez des enfants ou des adolescents.

Impotence fonctionnelle. — Complète.

Inspection. — Déformation en *coup de hache* sous-acromial.

Palpation. — Dépressibilité du deltoïde; douleur à 3 centimètres sous l'acromion ; sensation du fragment supérieur et d'une encoche au-dessous de lui; mobilité anormale en ce point; crépitation fine, égale, légère; disparition de la déformation par une traction sur le coude.

Mensuration. — Raccourcissement du bras quand le chevauchement des fragments est complet.

Traitement.

I. **Fracture du col anatomique.** — Fracture sans déplacement et avec pénétration (Cas habituel). — Maintenir le bras quelque temps dans une écharpe; très rapidement pratiquer la mobilisation et le massage (Championnière).

Fracture avec déplacement. — Attendre la consolidation et pratiquer rapidement la mobilisation.

Si la consolidation ne se fait pas, surtout chez le vieillard, si la tête reste mobile, aller l'extraire par l'arthrotomie ou la suturer au reste de la diaphyse par l'enchevillement

II. **Fracture du col chirurgical.** — Il faut réduire d'abord la fracture et reporter le fragment inférieur en bonne position, soit par des tractions simples, soit avec l'aide de chloroforme, s'il y a contracture. La coaptation est bien faite, lorsque l'épicondyle regarde en avant et se trouve sur une ligne verticale passant par la pointe de l'acromion. Appliquer ensuite l'appareil de Hennequin (voir p. 369).

III. **Décollement de l'épiphyse supérieure.**

S'il n'y a pas de déplacement. — Appliquer une écharpe.

En cas contraire. — Réduire et appliquer l'appareil de Hennequin.

Si la réduction est impossible. — Endormir le sujet, réduire à ciel ouvert et fixer les fragments, soit par la suture métallique, soit par l'enchevillement central avec un clou d'acier ou avec une cheville d'ivoire.

AFFECTIONS PÉRI-ARTICULAIRES

Hygroma sous-deltoïdien. — Il est rarement aigu, plus souvent chronique; il se révèle par la fluctuation à siège sous-acromial; la poche se tend, quand le malade contracte le deltoïde en élevant le bras.

Péri-arthrite scapulo-humérale. — Douleur, quand le bras dépasse l'abduction à 45°; douleur par la pression au-dessous de l'acromion et aux attaches du deltoïde; fatigue rapide du bras; atrophie du deltoïde; les mouvements provoqués du bras sont d'une amplitude moindre qu'à l'état normal et l'omoplate se trouve entraînée.

Traitement. — Topiques calmants contre les douleurs; révulsion par des vésicatoires volants, par des applications de teinture d'iode, par des pointes de feu superficielles; douches et bains sulfureux.

ARTHRITES SCAPULO-HUMÉRALES

L'articulation de l'épaule peut être le siège d'affections inflammatoires diverses; les plus importantes sont les suivantes :

I. **Arthrites aiguës** — ***Variétés.*** — **Arthrites traumatiques.** — Elles succèdent à une plaie ayant intéressé l'articulation (fracture ou luxation exposée, plaie par balle, par instrument tranchant, etc.). L'épaule est rouge, chaude, tendue, spontanément douloureuse ; son exploration est pénible; la fièvre est élevée.

Arthrites infectieuses. — Elles se montrent au cours de la variole, de la scarlatine, de la rougeole, de la fièvre typhoïde, de la pyohémie. Elles sont d'origine métastatique et ont le caractère des arthrites purulentes : rougeur, chaleur, douleur; gonflement articulaire et saillie des culs de sac soulevés par le pus; œdème péri-articulaire; fièvre élevée; état général mauvais.

Arthrite blennorragique. — Elle survient au cours de la blennorragie, urétrale ou vaginale.

Symptômes. — 1° **Signes fonctionnels.** — Douleurs spontanées, très violentes, très intenses; impotence fonctionnelle due à la douleur.

2° **Signes physiques.** — Gonflement notable de l'épaule et œdème de toute la région; douleur par la palpation en avant et en arrière de l'épaule; mouvements provoqués empêchés par la contracture musculaire; l'omoplate est entraînée.

3° **Signes généraux.** — Fièvre intense.

Evolution. — Début brusque; au bout de trois à quatre semaines, tendance à l'ankylose.

Arthrite rhumatismale. — Elle présente les mêmes caractères que l'arthrite blennorragique; elle s'en distingue par des douleurs moins vives; de plus, l'épaule est prise en même temps que d'autres articulations dans le rhumatisme (affection polyarticulaire), non dans la blennorragie; elle a moins de tendance à l'ankylose; elle peut s'accompagner de lésions cardiaques.

Traitement. — **Arthrites infectieuses et traumatiques.** — Ouverture large de l'articulation; drainage et lavages abondants.

Arthrite blennorragique. — Traiter avec soin la vaginite ou l'uréthrite; applications calmantes sur l'articulation, enveloppements chauds et repos; quand l'inflammation est tombée, combattre l'ankylose par le massage et la mobilisation.

Arthrite rhumatismale. — Administrer le salicylate de soude à haute dose.

II. **Arthrites chroniques.** — ***Symptômes.*** — **Arthrite tuberculeuse ou scapulalgie.** — C'est le type des arthrites chroniques.

Première période : Symptômes fonctionnels. — Douleurs spontanées, localisées à l'articulation, irradiées au coude et au poignet. Gêne des mouvements. Fatigue rapide.

Symptômes physiques. — Epaule augmentée de volume, contrastant avec l'atrophie du bras (épaule en gigot de mouton). Bras en abduction et en rotation externe.

Douleur causée par la pression sur la coulisse bicipitale, par la pression sur la tête humérale, par le choc sur le coude, par les mouvements provoqués. Sensation particulière de mollesse de la région, due aux fongosités. Dans les mouvements provoqués, l'omoplate est entraînée. — Ganglions dans l'aisselle.

Le bras est légèrement allongé.

Diagnostic. — *Arthrite blennorragique.* — Lésions génitales; début aigu spécial; tendance à l'ankylose.

Arthrite déformante. — Indolence relative; craquements bruyants; poussées d'hydarthrose; âge avancé du malade.

Arthrite tabétique. — Signes du tabes; indolence absolue; usure des surfaces osseuses; **épaule de polichinelle.**

Deuxième période. — Période de suppuration. — Il existe des tuméfactions soulevant la peau et fluctuantes : ce sont des abcès froids, qui apparaissent de préférence en dehors (coulisse bicipitale), en arrière de l'épaule, dans la gouttière sus-épineuse. — Le bras est en adduction forcée, collé au tronc.

Période de fistules. — Les fistules criblent le moignon de l'épaule en plus ou moins grand nombre. L'humérus se luxe souvent en avant et en dedans.

Diagnostic. — *Ne pas confondre* avec l'ostéomyélite chronique de l'épiphyse supérieure de l'humérus, qui a débuté, de façon aiguë, chez un sujet jeune, sans tares tuberculeuses, est juxta-articulaire et n'intéresse pas l'articulation.

Traitement. — Traitement général. — Celui des affections tuberculeuses : bonne hygiène, bonne nourriture, minimum de fatigue.

Traitement local. — *Première période.* — Immobilisation et pointes de feu superficielles ou profondes.

Deuxième période. — Ponctionner les abcès avec le trocart et injecter dans leur cavité de l'éther iodoformé (voir plus loin); ne jamais les inciser au bistouri.

Période de fistules. — Injecter de l'éther iodoformé, du naphtol camphré, du thymol camphré. — Pratiquer le curettage des portions d'os malade. — Faire la résection de la tête humérale et curetter la cavité glénoïde.

OSTÉO-SARCOME DE L'EXTRÉMITÉ SUPÉRIEURE DE L'HUMÉRUS

Symptômes. — Douleurs spontanées. Impotence fonctionnelle. Gonflement de l'épaule. Sans caractères inflammatoires. Tumeur arrondie, profonde, se continuant avec le corps de l'humérus; elle est dure; donne parfois la crépitation parcheminée. Douleur à la pression. Liberté complète des mouvements passifs de la jointure.

Evolution rapide. Augmentation de volume, bosselures, irrégularités, ulcération de la tumeur.

Traitement. — **Désarticulation de l'épaule.** — Elle doit être faite le plus tôt possible.

Procédé de Larrey, en raquette (fig. 94). — Incision verticale, commençant sous l'acromion, entre son sommet et la coracoïde, descendant sur la face externe de l'épaule, longue de 10 centimètres et allant à fond, jusqu'à l'os. Une incision oblique, exclusivement cutanée, part du milieu de la fente verticale, descend à droite, croise la face interne du bras, au

niveau de l'extrémité inférieure de la fente verticale et remonte à gauche, par une reprise exécutée par dessus le membre, jusqu'au milieu de la fente verticale. — Les muscles antérieurs sont sectionnés au ras de la peau rétractée par l'aide (faisceaux antérieurs du deltoïde, tendon du grand pectoral, coraco-brachial). Le nerf médian est récliné, l'humérale est liée. Le deltoïde postérieur est coupé au ras de la peau. Le coude est collé au tronc et la tête portée en dehors; sur elle on coupe la portion externe de la capsule; la tête est poussée au dehors par cet orifice; les faisceaux internes de la capsule sont détachés au ras de l'humérus, puis le couteau coupe les tendons triceps, grand dorsal, grand rond et sort au ras de la peau. Suture verticale et pansement.

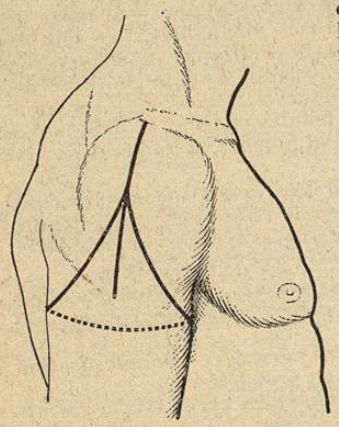

Fig. 94. — Désarticulation de l'épaule, procédé de Larrey.

II. AISSELLE

PLAIES DE L'AISSELLE

Ce sont des plaies par instruments piquant, tranchant, contondant, par projectiles divers, etc. La gravité de ces traumatismes réside dans la blessure possible des vaisseaux ou des nerfs de l'aisselle.

Blessure de la veine. — Elle donne lieu à l'écoulement de sang noir, qui sort en bavant, sans jet et est arrêté par le tamponnement. Pouls normal. Le principal danger est l'infection et la thrombose de la veine, la phlébite et l'infection sanguine.

Blessure de l'artère. — Elle donne lieu à une hémorragie énorme et rapidement mortelle, si la plaie est large; si la plaie est étroite, il se produit un *anévrysme diffus*; tumeur dans l'aisselle, molle, fluctuante, non réductible, ni pulsatile; souffle léger à l'auscultation; diminution ou abolition du pouls radial; refroidissement du membre et finalement gangrène.

Blessure des nerfs. — Elle s'accompagne de douleurs

locales, de trémoussements musculaires dans le bras, ou de perte de la sensibilité et de la motricité dans le territoire d'un ou plusieurs troncs nerveux.

Traitement. — Inciser largement pour enlever les projectiles; esquilles, débris de vêtements; pour désinfecter la plaie et le trajet; pour intervenir selon les indications.

Plaie de la veine. — Suture latérale; si plaie petite, suture longitudinale; si large déchirure, ligature des deux bouts; drainer la plaie; pansement; compression modérée du membre, pour permettre la circulation du sang.

Plaie de l'artère. — Suture latérale de la plaie, si elle est longitudinale; si elle est étendue, s'il y a anévrysme diffus, nettoyer le foyer, lier les deux bouts de l'artère dans la plaie (voir ci-dessous).

Plaie des nerfs. — Enlever les corps étrangers. Suturer avec soin les troncs nerveux sectionnés.

AFFECTIONS ORGANIQUES DE L'AISSELLE

Anévrysme de l'axillaire. — ***Symptômes.*** — 1° **S. fonctionnels.** — Douleurs du bras, fatigue rapide, engourdissement, sensation de battements.

2° **S. physiques.** — Tumeur de volume variable, animée de battements, invisible, si elle est petite et cachée dans l'aisselle. Tumeur molle, rénittente, réductible par compression, siège de battements perceptibles à la main et d'expansion, s'affaissant si on comprime l'artère au-dessus, augmentant si on la comprime au-dessous. Pouls radial plus faible que du côté sain, et en retard. Souffle systolique.

Anévrysme artério-veineux. — Causé en général par un traumatisme.

Symptômes. — **Troubles fonctionnels.** — Identiques.

Signes physiques. — Tumeur pulsatile, donnant la sensation du thrill, au palper et à l'auscultation. Veines dilatées dans tout le membre, animées de battements au voisinage de l'anévrysme. Œdème fréquent. Pouls affaibli et ralenti du côté malade. Membre plus froid.

Traitement. — **Anévrysme artériel.** — Ligature au dessus et au-dessous avec extirpation du sac anévrysmal (P. Delbet).

Ligature de l'artère axillaire. — 1° *Au sommet de l'aisselle, sous la clavicule.* — Incision horizontale, parallèle au bord inférieur de la clavicule, à un travers de doigt sous lui, longue de 8 centimètres, répondant par son milieu au milieu de cet os. Sectionner les faisceaux claviculaires du grand pectoral au ras de la clavicule. Fendre l'aponévrose du muscle sous-clavier avec le bistouri horizontal, au ras de la clavicule. Libérer le bord inférieur de ce muscle. Sentir les vaisseaux à travers