niveau de l'extrémité inférieure de la fente verticale et remonte à gauche, par une reprise exécutée par dessus le membre, jusqu'au milieu de la fente verticale. — Les muscles antérieurs sont sectionnés au ras de la peau rétractée par l'aide (faisceaux antérieurs du deltoïde, tendon du grand pectoral, coraco-brachial). Le nerf médian est récliné, l'humérale est liée. Le deltoïde postérieur est coupé au ras de la peau. Le coude est collé au tronc et la tête portée en dehors; sur elle on coupe la portion externe de la capsule; la tête est poussée au dehors par cet orifice; les faisceaux internes de la capsule sont détachés au ras de l'humérus, puis le couteau coupe les tendons triceps, grand dorsal, grand rond et sort au ras de la peau. Suture verticale et pansement.

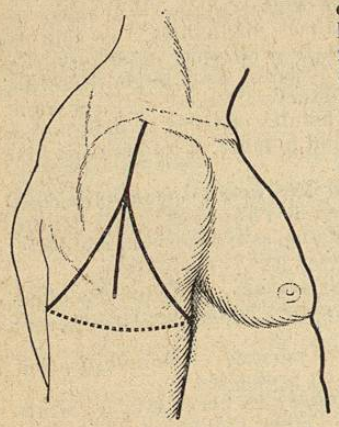

Fig. 94. — Désarticulation de l'épaule, procédé de Larrey.

II. AISSELLE

PLAIES DE L'AISSELLE

Ce sont des plaies par instruments piquant, tranchant, contondant, par projectiles divers, etc. La gravité de ces traumatismes réside dans la blessure possible des vaisseaux ou des nerfs de l'aisselle.

Blessure de la veine. — Elle donne lieu à l'écoulement de sang noir, qui sort en bavant, sans jet et est arrêté par le tamponnement. Pouls normal. Le principal danger est l'infection et la thrombose de la veine, la phlébite et l'infection sanguine.

Blessure de l'artère. — Elle donne lieu à une hémorragie énorme et rapidement mortelle, si la plaie est large; si la plaie est étroite, il se produit un *anévrysme diffus*; tumeur dans l'aisselle, molle, fluctuante, non réductible, ni pulsatile; souffle léger à l'auscultation; diminution ou abolition du pouls radial; refroidissement du membre et finalement gangrène.

Blessure des nerfs. — Elle s'accompagne de douleurs

locales, de trémoussements musculaires dans le bras, ou de perte de la sensibilité et de la motricité dans le territoire d'un ou plusieurs troncs nerveux.

Traitement. — Inciser largement pour enlever les projectiles; esquilles, débris de vêtements; pour désinfecter la plaie et le trajet; pour intervenir selon les indications.

Plaie de la veine. — Suture latérale; si plaie petite, suture longitudinale; si large déchirure, ligature des deux bouts; drainer la plaie; pansement; compression modérée du membre, pour permettre la circulation du sang.

Plaie de l'artère. — Suture latérale de la plaie, si elle est longitudinale; si elle est étendue, s'il y a anévrysme diffus, nettoyer le foyer, lier les deux bouts de l'artère dans la plaie (voir ci-dessous).

Plaie des nerfs. — Enlever les corps étrangers. Suturer avec soin les troncs nerveux sectionnés.

AFFECTIONS ORGANIQUES DE L'AISSELLE

Anévrysme de l'axillaire. — ***Symptômes.*** — 1° **S. fonctionnels.** — Douleurs du bras, fatigue rapide, engourdissement, sensation de battements.

2° **S. physiques.** — Tumeur de volume variable, animée de battements, invisible, si elle est petite et cachée dans l'aisselle. Tumeur molle, rénittente, réductible par compression, siège de battements perceptibles à la main et d'expansion, s'affaissant si on comprime l'artère au-dessus, augmentant si on la comprime au-dessous. Pouls radial plus faible que du côté sain, et en retard. Souffle systolique.

Anévrysme artério-veineux. — Causé en général par un traumatisme.

Symptômes. — **Troubles fonctionnels.** — Identiques.

Signes physiques. — Tumeur pulsatile, donnant la sensation du thrill, au palper et à l'auscultation. Veines dilatées dans tout le membre, animées de battements au voisinage de l'anévrysme. Œdème fréquent. Pouls affaibli et ralenti du côté malade. Membre plus froid.

Traitement. — **Anévrysme artériel.** — Ligature au dessus et au-dessous avec extirpation du sac anévrysmal (P. Delbet).

Ligature de l'artère axillaire. — 1° *Au sommet de l'aisselle, sous la clavicule.* — Incision horizontale, parallèle au bord inférieur de la clavicule, à un travers de doigt sous lui, longue de 8 centimètres, répondant par son milieu au milieu de cet os. Sectionner les faisceaux claviculaires du grand pectoral au ras de la clavicule. Fendre l'aponévrose du muscle sous-clavier avec le bistouri horizontal, au ras de la clavicule. Libérer le bord inférieur de ce muscle. Sentir les vaisseaux à travers

le feuillet profond de la gaine de ce muscle, artère en dehors, veine en dedans Dissocier l'aponévrose. Lier de dedans en dehors, en évitant de blesser la veine et les branches du plexus brachial (fig. 95).

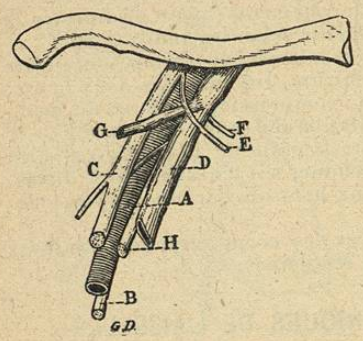

Fig. 95. — Schéma des rapports de l'axillaire.

A, artère axillaire; B, radial; C. médian; H, cubital; D, veine axillaire; E, nerf du grand pectoral; F, nerf du petit pectoral; G, veine céphalique.

2° *A la base de l'aisselle.* — Malade sur le dos, le bras perpendiculaire au tronc. Incision cutanée de 8 centimètres, sur le bord interne du coraco-brachial. Porter le grand pectoral en haut, la veine basilique en bas. Inciser l'aponévrose sur le bord interne du coraco-brachial, sous la lèvre antérieure de la plaie; réclíner ce muscle en dehors. Sous lui sentir et accrocher le paquet vasculo-nerveux; laisser échapper un cordon, le nerf médian, le relever et le porter en dehors, l'artère est au-dessous. La séparer des veines satellites et la lier d'arrière en avant. Pansement ouaté, sans compression, pour éviter la gangrène du membre.

Anévrysme artério-veineux. — « Tenter la compression à la fois directe et indirecte dans les cas récents, mais sans y insister;

« Faire la quadruple ligature lorsque le sac est très petit ou qu'il manque;

« Extirper le sac dès qu'il a un certain volume » (P. Delbet).

AFFECTIONS INFLAMMATOIRES DE L'AISSELLE

Abcès tubéreux. — Siègent dans la peau de la base de l'aisselle, prennent naissance dans les glandes sébacées et les follicules pileux, ce sont des *furoncles*.

Hydrosadénites. — Prenant naissance dans les glandes sudoripares : petite tumeur arrondie, grosse comme une cerise, douloureuse.

Traitement. — Il faut raser avec soin la région, la savonner, la laver à l'alcool; inciser les collections au bistouri ou au thermocautère : pansement humide antiseptique. Lavages fréquents, pour empêcher la récidive.

Abcès du tissu cellulaire sous-cutané. — Peau rouge, douloureuse, tendue. Incision et pansement antiseptique.

Phlegmons profonds. — Sous-aponévrotiques. Ce sont en général des **adéno-phlegmons**; ils succèdent à des plaies des doigts, du sein, en général à une infection partie du territoire d'apport des ganglions lymphatiques de l'aisselle.

Symptômes. — Signes fonctionnels — Douleur vive, gêne du bras.

Signes généraux. — Fièvre, souvent intense (piqûre anatomique), prostration, délire, état grave.

Signes physiques. — Gonflement des ganglions axillaires, qui sont douloureux; rougeur des cordons lymphatiques afférents. Empâtement du creux axillaire. La fluctuation apparaît tardivement et il ne faut pas l'attendre pour intervenir. Le pus peut fuser vers le cou et dans le médiastin, dans la plèvre par les espaces intercostaux; ou se faire jour à la base de l'aisselle.

Traitement. — Incision large de l'aisselle, qu'on aborde par sa base. Lavages antiseptiques. Drainage. Pansements humides. Nettoyer et panser la plaie d'où est partie l'infection. Relever l'état général du sujet.

Phlegmon de la paroi antérieure. — Il peut se développer *sous le petit pectoral* et tend à fuser soit vers le cou, soit vers le thorax : œdème du bras, dyspnée, phénomènes généraux graves.

L'abcès qui se développe entre les *muscles pectoraux* évolue sur place, n'envahit pas le thorax, vient s'ouvrir sous la saillie du grand pectoral.

C'est en ce point qu'on incisera l'un et l'autre.

Adénite tuberculeuse. — Mêmes caractères qu'au niveau du cou (voir plus loin).

Névrome. — Tumeur allongée selon le trajet d'un nerf, déterminant des troubles de la sensibilité et de la motilité dans le domaine de ce nerf, mobile, sensible à la pression.

Traitement. — Topiques calmants, ablation.

Adénopathie cancéreuse, secondaire à un cancer du sein en général. — Située sur la face interne de l'aisselle contre laquelle on devra appliquer la face palmaire des doigts pour l'explorer. Tumeur mobile d'abord, arrondie, puis adhérente, très dure, augmentant progressivement de volume, adhérant à la peau, l'ulcérant, comprimant les nerfs et la veine axillaires.

Traitement. — Il faut enlever de bonne heure ces ganglions et extirper plusieurs fois les récidives se prolongeant au-dessus de la clavicule.

Adénopathie syphilitique — Coïncide avec autres manifestations. Traitement spécifique.

Lymphadénome — Se développe aux dépens des ganglions

qui ont une consistance uniforme. Jamais il ne suppure. Rapidement les ganglions du cou, de l'aisselle, de l'aine sont hypertrophiés. Pâleur caractéristique du sujet; hyperleucocytose.

Lymphosarcome. — A développement rapide, formant une tumeur inégale, bosselée, qui s'ulcère, siège d'hémorragies fréquentes et abondantes, unilatéral le plus souvent.

Emphysème. — Succède à une plaie de poitrine ayant intéressé le poumon. Tumeur sonore, faisant bomber l'aisselle, donnant une crépitation fine.

III. BRAS

FRACTURE DE LA DIAPHYSE HUMÉRALE

Symptômes. — 1° **Fonctionnels.** — Impotence fonctionnelle.

2° **Physiques.** — Gonflement du bras, avec ou sans ecchymose. Encoche sur la face externe du bras, ouverte en dehors. Douleur à la pression au niveau de la fracture; flexibilité anormale de l'humérus; crépitation. Raccourcissement du bras, pouvant aller jusqu'à 15 et 20 millimètres. Chevauchement du fragment inférieur en dedans et en arrière du supérieur, le plus souvent.

Complications. — Fractures ouvertes. Fractures comminutives. Coexistence d'une luxation de l'épaule ou du coude.

Lésions vasculaires, artérielle ou veineuse.

Lésions nerveuses. Elles sont fréquentes. *Immédiates*, elles peuvent intéresser le cubital, le médian, le radial; *tardives*, elles intéressent surtout le *radial* (flexion du poignet et des doigts avec impossibilité de les relever; anesthésie plus ou moins étendue : troubles trophiques; quelquefois impossibilité d'étendre l'avant-bras.

Pseudarthrose. — *Très fréquente*, permettant un usage fonctionnel du bras très variable.

Traitement de la fracture. — **Fracture sans déplacement.** — On peut se contenter, surtout chez l'enfant, de gouttières en carton, en gutta-percha.

Fracture avec déplacement. — Il faut appliquer un appareil plâtré qui immobilise les fragments après réduction en bonne attitude.

Appareil de Hennequin (fig. 96). — Asseoir le blessé sur une chaise ou sur le bord de son lit.

2° Appliquer un bandage ouaté peu épais, sur la main, l'avant-bras, la moitié inférieure du bras; fléchir l'avant-bras à angle droit sur le bras et le maintenir par une bande qui s'enroule autour du cou.

3° Contre-extension réalisée par une bande qui passe sous l'aisselle garnie d'ouate et s'attache à un point d'appui fixe; extension faite par une bande qui embrasse la face postérieure du bras, croise la face antéro-supérieure de l'avant-bras,

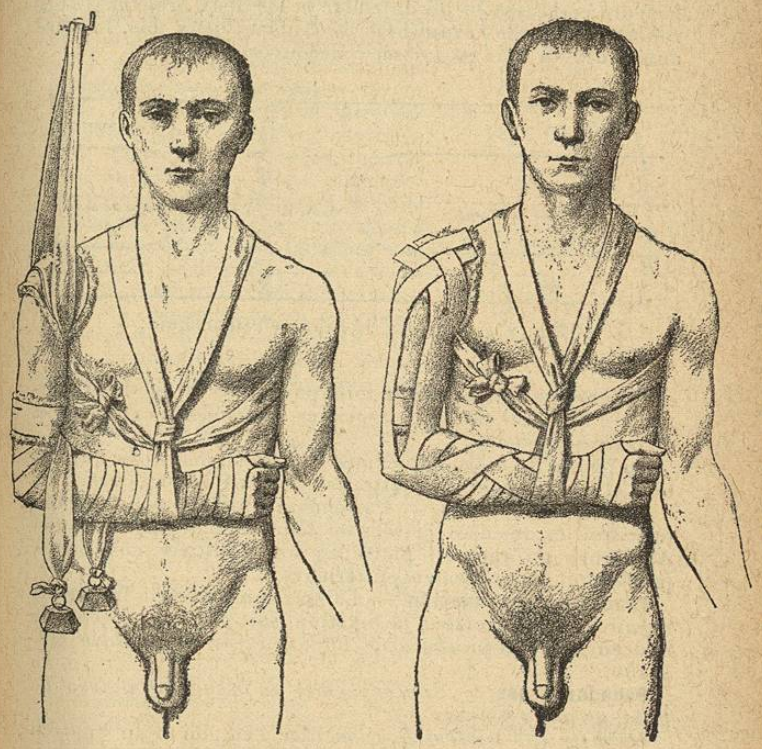

Fig. 96. — Appareil de Hennequin pour les fractures de l'humérus.

pend sous lui et porte un poids de deux kilogs environ (fig. 96).

4° Faire alors une bande de seize feuilles de tarlatane, longue d'un mètre, ayant la largeur du bras à sa partie moyenne; faire une échancrure de 20 centimètres à son bord supérieur, de 45 à 50 centimètres à son bord inférieur; la bande a la forme d'un H (fig. 97); ses deux branches courtes sont divisées longitudinalement en deux; tremper la bande dans le plâtre gâché.