qui ont une consistance uniforme. Jamais il ne suppure. Rapidement les ganglions du cou, de l'aisselle, de l'aine sont hypertrophiés. Pâleur caractéristique du sujet; hyperleucocytose.

Lymphosarcome. — A développement rapide, formant une tumeur inégale, bosselée, qui s'ulcère, siège d'hémorragies fréquentes et abondantes, unilatéral le plus souvent.

Emphysème. — Succède à une plaie de poitrine ayant intéressé le poumon. Tumeur sonore, faisant bomber l'aisselle, donnant une crépitation fine.

III. BRAS

FRACTURE DE LA DIAPHYSE HUMÉRALE

Symptômes. — 1° **Fonctionnels.** — Impotence fonctionnelle.

2° **Physiques.** — Gonflement du bras, avec ou sans ecchymose. Encoche sur la face externe du bras, ouverte en dehors. Douleur à la pression au niveau de la fracture; flexibilité anormale de l'humérus; crépitation. Raccourcissement du bras, pouvant aller jusqu'à 15 et 20 millimètres. Chevauchement du fragment inférieur en dedans et en arrière du supérieur, le plus souvent.

Complications. — Fractures ouvertes. Fractures comminutives. Coexistence d'une luxation de l'épaule ou du coude.

Lésions vasculaires, artérielle ou veineuse.

Lésions nerveuses. Elles sont fréquentes. *Immédiates*, elles peuvent intéresser le cubital, le médian, le radial; *tardives*, elles intéressent surtout le *radial* (flexion du poignet et des doigts avec impossibilité de les relever; anesthésie plus ou moins étendue : troubles trophiques; quelquefois impossibilité d'étendre l'avant-bras.

Pseudarthrose. — *Très fréquente*, permettant un usage fonctionnel du bras très variable.

Traitement de la fracture. — **Fracture sans déplacement.** — On peut se contenter, surtout chez l'enfant, de gouttières en carton, en gutta-percha.

Fracture avec déplacement. — Il faut appliquer un appareil plâtré qui immobilise les fragments après réduction en bonne attitude.

Appareil de Hennequin (fig. 96). — Asseoir le blessé sur une chaise ou sur le bord de son lit.

2° Appliquer un bandage ouaté peu épais, sur la main, l'avant-bras, la moitié inférieure du bras; fléchir l'avant-bras à angle droit sur le bras et le maintenir par une bande qui s'enroule autour du cou.

3° Contre-extension réalisée par une bande qui passe sous l'aisselle garnie d'ouate et s'attache à un point d'appui fixe; extension faite par une bande qui embrasse la face postérieure du bras, croise la face antéro-supérieure de l'avant-bras,

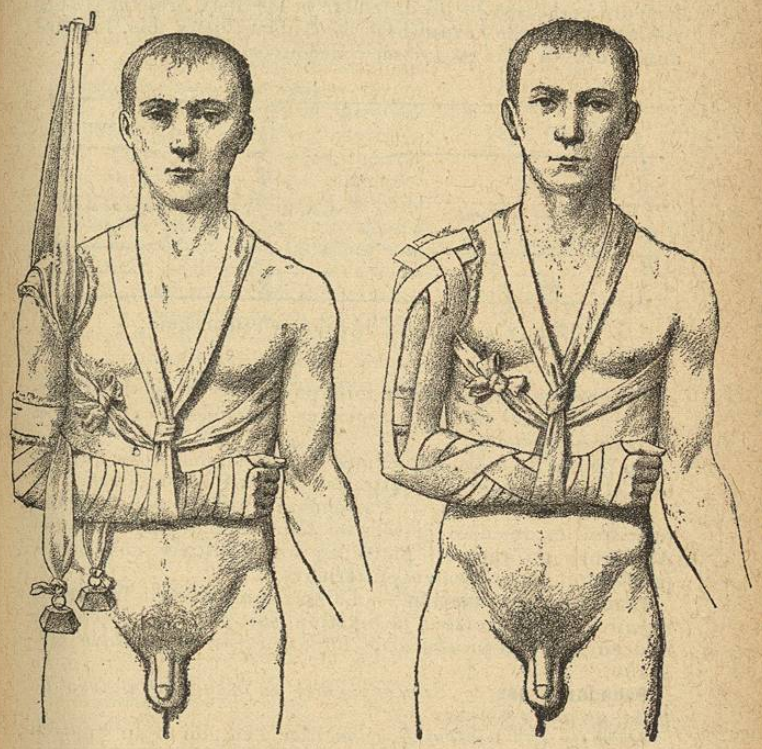

Fig. 96. — Appareil de Hennequin pour les fractures de l'humérus.

pend sous lui et porte un poids de deux kilogs environ (fig. 96).

4° Faire alors une bande de seize feuilles de tarlatane, longue d'un mètre, ayant la largeur du bras à sa partie moyenne; faire une échancrure de 20 centimètres à son bord supérieur, de 45 à 50 centimètres à son bord inférieur; la bande a la forme d'un H (fig. 97); ses deux branches courtes sont divisées longitudinalement en deux; tremper la bande dans le plâtre gâché.

5° Pendant ce temps, la réduction s'est faite; sinon, on l'aide par des tractions sur le coude.

6° La bande est passée entre le tronc et le bras ; l'échancrure supérieure embrasse l'aisselle et les deux branches se croisent par dessus le moignon de l'épaule; l'échancrure inférieure embrasse le pli du coude et les deux branches s'enroulent autour de l'avant-bras, se croisant deux fois. La face antérieure du bras est laissée à découvert.

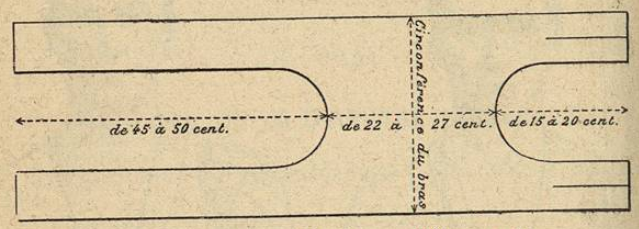

Fig. 97. — Patron de l'appareil Hennequin.

7° Enrouler une bande de toile pour fixer et modeler l'appareil : quand il est sec, supprimer les bandes d'extension et de contre-extension.

Au bout d'un mois, supprimer l'appareil, mobiliser l'avant-bras et le bras pour combattre les raideurs articulaires.

Fracture avec plaie. — Pansement antiseptique ; extraire les esquilles osseuses privées de leurs attaches périostiques. Appliquer un appareil plâtré ou une gouttière métallique, permettant les pansements ultérieurs.

Fracture avec luxation. — Laisser consolider la fracture et réduire secondairement la luxation, soit par les procédés de douceur, par les procédés de force ou par la méthode sanglante.

Pseudarthrose. — *Si elle permet un usage satisfaisant du bras*, ne pas y toucher.

Dans le cas contraire, conseiller l'emploi d'un appareil prothétique servant d'attelle au bras et immobilisant les deux fragments. L'intervention sanglante ouvre le foyer de fracture, supprime les tissus mous interposés aux fragments, avive leurs extrémités et les fixe, soit par la suture et la ligature isolées ou combinées, en cas de fracture oblique, soit par l'enchevillement central, en cas de fracture transversale.

Compressions nerveuses. — Sont surtout tardives et intéressent le radial. Libérer le nerf par une intervention sanglante. Le régénérer par l'électrisation.

AMPUTATION DU BRAS (fig. 98).

1° **Au tiers inférieur.** — Méthode circulaire. — Opérateur en dehors; premier aide tient le bras écarté du tronc ; deuxième aide rétracte la peau. Marquer le point de la section osseuse, mesurer le pourtour du bas à ce niveau ; le lambeau aura la moitié de cette longueur. Incision circulaire de la peau, la mobiliser et la faire rétracter d'au moins deux centimètres. Couper les muscles jusqu'à l'os, au ras de la peau rétractée; faire rétracter les chairs en un cône à base supérieure; couper ce cône à sa base jusqu'à l'os. Détacher une manchette périostique à l'aide de la rugine et scier l'os au point voulu. Lier les vaisseaux qu'on a pincés à mesure qu'on les sectionnait. Suture au catgut des muscles. Suture de la peau avec ou sans drainage. Pansement aseptique.

2° **Au tiers moyen.** — Deux lambeaux égaux : un antérieur, un postérieur. — Les lambeaux ont chacun : en largeur, la moitié du pourtour du bras mesuré au ruban métrique ; en longueur, la moitié également de ce pourtour. On incise d'abord la peau du lambeau antérieur, puis celle du lambeau postérieur; les chairs sont coupées par transfixion. A la base des lambeaux, on achève de couper les chairs circulairement, la manchette périostique est détachée et l'os est scié. Protéger les chairs par la compresse à deux chefs.

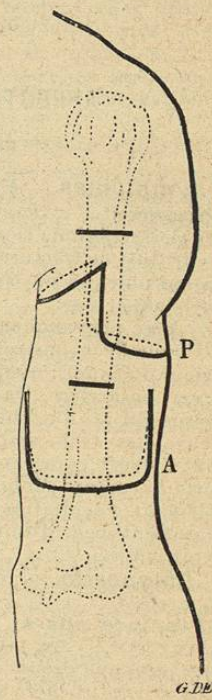

Fig. 98. — Amputation du bras.

A, méthode à deux lambeaux, antérieur et postérieur ; P, méthode à un lambeau externe, les traits indiquent le lieu de section de l'os.

3° **Au tiers supérieur.** — Lambeau externe. — Le lambeau mesure, en largeur et en longueur, la moitié du pourtour du bras. Taille des téguments de gauche à droite : première incision commençant et finissant à 3 centimètres au-dessous du niveau de la section osseuse, ayant la forme d'un U, dessinant le grand lambeau; deuxième incision, passant sur la face interne du bras, unissant les deux extrémités de la précédente,

un peu convexe en bas. Taille des muscles du lambeau, de bas en haut, en creusant profondément. Détacher les insertions du grand pectoral, du coraco-brachial. Lier l'axillaire et la couper. Couper les tendons grand dorsal et grand rond. Scier près du col chirurgical.

IV. COUDE

AFFECTIONS TRAUMATIQUES

1° FRACTURES DU COUDE

Symptômes. — **Fractures sus-condyliennes.** — *a*) **Sans déplacement.** — Tuméfaction articulaire ; pas de déformation de la région. Douleur vive à la pression, plus exquise sur le trait de fracture ; mobilité anormale, crépitation, déformation obtenue en coudant en arrière le fragment inférieur sur le supérieur.

b) **Avec chevauchement en arrière du fragment inférieur.** — Coude fléchi, main en pronation ; élargissement antéro-postérieur du coude ; quelquefois déformation angulaire, à angle ouvert en arrière. On sent, en avant, une saillie arrondie au-dessus du pli du coude qui est l'extrémité du fragment inférieur. Les trois saillies, olécrâne, épicondyle, épitrochlée sont élevées, portées en arrière, avec conservation des rapports normaux. Mobilité anormale, d'avant en arrière, latéralement. Crépitation. La réduction, facile à réaliser, ne se maintient pas. Diminution de la distance de l'acromion à l'épitrochlée.

Diagnostic. — Ne pas confondre avec luxation du coude en arrière.

Fracture sus et intercondyliennes, en T, en Y. — Appartient à l'âge mûr ; même déformation que dans la fracture sus-condylienne. De plus, le coude est élargi ; l'épicondyle et l'épitrochlée sont mobiles l'un sur l'autre, avec crépitation et provocation d'une douleur très vive. Hémarthrose et périarthrose très considérables, rendant souvent le diagnostic très délicat.

Décollement de l'épiphyse inférieure de l'humérus. — Observé surtout chez l'enfant depuis la naissance jusqu'à 4 ans. Signes identiques à ceux de la fracture sus-condylienne ; seule différence, le fragment supérieur présente latéralement les saillies de l'épicondyle et de l'épitrochlée.

Fracture du condyle externe. — Appartient surtout à l'enfance.

Sans déplacement : Ecchymose externe et gonflement ; points douloureux sur le bord externe de l'humérus et sur le condyle ; crépitation par les mouvements de pronation et de supination.

Avec déplacement : Signes surtout sensibles dans l'extension forcée ; le sommet du fragment est attiré en bas, sa base est poussée en haut et avec elle la tête du radius, dont on sent la cupule rouler sous les doigts dans la pronation.

Fractures du condyle interne. — Surtout chez l'enfant.

Sans déplacement : Ecchymose, gonflement limités ; crépitation par les mouvements de flexion et de supination.

Avec déplacement : Le fragment est porté en haut, en arrière et en dedans, suivi par le cubitus, avec subluxation du radius.

Pronostic des fractures de l'extrémité inférieure de l'humérus. — Il est sérieux pour des raisons multiples : la réduction est souvent difficile à réaliser et délicate à maintenir. La consolidation se fait bien, mais il se produit des cals volumineux, des ponts osseux dus au décollement du périoste, des hyperostoses, qui gênent le jeu de la jointure. Le traumatisme est cause d'arthrite, de rétractions ligamenteuses, d'adhérences plastiques péri ou intra-articulaires. L'amyotrophie est la règle. Le cubital peut être comprimé par un fragment osseux ou par un cal difforme.

Traitement. — **Fractures récentes.** — Il n'y a pas de déplacement. — Pas d'appareil, masser et mobiliser immédiatement l'articulation et le membre, en veillant à ne pas déplacer les fragments par ces manœuvres.

Le déplacement existe, facilement réductible. — Après réduction, immobiliser les fractures sus-condyliennes dans un appareil de Hennequin ; les autres variétés, dans une gouttière postérieure (plâtrée, métallique, etc.). L'appareil circulaire doit être très surveillé, pour éviter la gangrène du membre.

La réduction est difficilement maintenue. — On peut tenter des moyens divers ; l'immobilisation dans une gouttière postérieure, l'avant-bras étant en extension forcée et en supination ; l'extension continue sur l'avant-bras par des poids ; l'ouverture du foyer et la suture ou l'enchevillement des fragments.

Fractures comminutives. — Immobiliser l'avant-bras à angle droit ou aigu, si l'on craint l'ankylose.

Fractures exposées. — Antisepsie minutieuse et immobilisation. Supprimer les esquilles. Pas de résection, ni d'amputation hâtive.

Fracture ancienne avec cal difforme. — L'ostéoclasie doit être proscrite. Il faut ouvrir l'articulation, voir la nature de l'obstacle aux mouvements. On l'enlève ou on le modère, selon les cas, si c'est une hyperostose, un cal exubérant, un fragment mal placé ; la résection orthopédique peut être indiquée et est suivie d'un bon résultat fonctionnel.