un peu convexe en bas. Taille des muscles du lambeau, de bas en haut, en creusant profondément. Détacher les insertions du grand pectoral, du coraco-brachial. Lier l'axillaire et la couper. Couper les tendons grand dorsal et grand rond. Scier près du col chirurgical.

IV. COUDE

AFFECTIONS TRAUMATIQUES

1° FRACTURES DU COUDE

Symptômes. — **Fractures sus-condyliennes.** — *a*) **Sans déplacement.** — Tuméfaction articulaire ; pas de déformation de la région. Douleur vive à la pression, plus exquise sur le trait de fracture ; mobilité anormale, crépitation, déformation obtenue en coudant en arrière le fragment inférieur sur le supérieur.

b) **Avec chevauchement en arrière du fragment inférieur.** — Coude fléchi, main en pronation ; élargissement antéro-postérieur du coude ; quelquefois déformation angulaire, à angle ouvert en arrière. On sent, en avant, une saillie arrondie au-dessus du pli du coude qui est l'extrémité du fragment inférieur. Les trois saillies, olécrâne, épicondyle, épitrochlée sont élevées, portées en arrière, avec conservation des rapports normaux. Mobilité anormale, d'avant en arrière, latéralement. Crépitation. La réduction, facile à réaliser, ne se maintient pas. Diminution de la distance de l'acromion à l'épitrochlée.

Diagnostic. — Ne pas confondre avec luxation du coude en arrière.

Fracture sus et intercondyliennes, en T, en Y. — Appartient à l'âge mûr ; même déformation que dans la fracture sus-condylienne. De plus, le coude est élargi ; l'épicondyle et l'épitrochlée sont mobiles l'un sur l'autre, avec crépitation et provocation d'une douleur très vive. Hémarthrose et périarthrose très considérables, rendant souvent le diagnostic très délicat.

Décollement de l'épiphyse inférieure de l'humérus. — Observé surtout chez l'enfant depuis la naissance jusqu'à 4 ans. Signes identiques à ceux de la fracture sus-condylienne ; seule différence, le fragment supérieur présente latéralement les saillies de l'épicondyle et de l'épitrochlée.

Fracture du condyle externe. — Appartient surtout à l'enfance.

Sans déplacement : Ecchymose externe et gonflement ; points douloureux sur le bord externe de l'humérus et sur le condyle ; crépitation par les mouvements de pronation et de supination.

Avec déplacement : Signes surtout sensibles dans l'extension forcée ; le sommet du fragment est attiré en bas, sa base est poussée en haut et avec elle la tête du radius, dont on sent la cupule rouler sous les doigts dans la pronation.

Fractures du condyle interne. — Surtout chez l'enfant.

Sans déplacement : Ecchymose, gonflement limités ; crépitation par les mouvements de flexion et de supination.

Avec déplacement : Le fragment est porté en haut, en arrière et en dedans, suivi par le cubitus, avec subluxation du radius.

Pronostic des fractures de l'extrémité inférieure de l'humérus. — Il est sérieux pour des raisons multiples : la réduction est souvent difficile à réaliser et délicate à maintenir. La consolidation se fait bien, mais il se produit des cals volumineux, des ponts osseux dus au décollement du périoste, des hyperostoses, qui gênent le jeu de la jointure. Le traumatisme est cause d'arthrite, de rétractions ligamenteuses, d'adhérences plastiques péri ou intra-articulaires. L'amyotrophie est la règle. Le cubital peut être comprimé par un fragment osseux ou par un cal difforme.

Traitement. — **Fractures récentes.** — Il n'y a pas de déplacement. — Pas d'appareil, masser et mobiliser immédiatement l'articulation et le membre, en veillant à ne pas déplacer les fragments par ces manœuvres.

Le déplacement existe, facilement réductible. — Après réduction, immobiliser les fractures sus-condyliennes dans un appareil de Hennequin ; les autres variétés, dans une gouttière postérieure (plâtrée, métallique, etc.). L'appareil circulaire doit être très surveillé, pour éviter la gangrène du membre.

La réduction est difficilement maintenue. — On peut tenter des moyens divers ; l'immobilisation dans une gouttière postérieure, l'avant-bras étant en extension forcée et en supination ; l'extension continue sur l'avant-bras par des poids ; l'ouverture du foyer et la suture ou l'enchevillement des fragments.

Fractures comminutives. — Immobiliser l'avant-bras à angle droit ou aigu, si l'on craint l'ankylose.

Fractures exposées. — Antisepsie minutieuse et immobilisation. Supprimer les esquilles. Pas de résection, ni d'amputation hâtive.

Fracture ancienne avec cal difforme. — L'ostéoclasie doit être proscrite. Il faut ouvrir l'articulation, voir la nature de l'obstacle aux mouvements. On l'enlève ou on le modère, selon les cas, si c'est une hyperostose, un cal exubérant, un fragment mal placé ; la résection orthopédique peut être indiquée et est suivie d'un bon résultat fonctionnel.

Fractures de l'olécrâne. — ***Symptômes.*** — 1° **Fractures de la partie moyenne.** — Impossibilité de fléchir et d'étendre activement l'avant-bras. Avant-bras fléchi à angle droit sur le bras et soutenu par la main saine. Ecchymoses et gonflement de la région du coude. Les mouvements passifs de l'avant-bras sont possibles, mais s'accompagnent de douleurs.

Fracture sans déplacement. — Pas d'écartement entre les fragments; douleur localisée et sensation quelquefois d'une encoche linéaire. Ecchymose linéaire.

Fracture avec déplacement. — Fléchissez l'avant-bras, il existe un espace entre les deux fragments, allant de quelques millimètres à 5 et 6 centimètres; le doigt s'enfonce entre eux, sent la fluctuation de l'hémarthrose, peut arriver sur la trochlée. Etendez l'avant-bras, l'écartement disparaît. L'olécrâne est mobile transversalement avec production de la crépitation.

2° **Fractures du sommet.** — Mouvements actifs d'extension conservés. Douleur à la palpation localisée au sommet de l'olécrâne. Pas de mobilité latérale, pas de crépitation. Pas d'écartement.

3° **Fractures de la base.** — Symptômes fonctionnels et physiques analogues à ceux de la fracture à la partie moyenne; en plus, le fragment supérieur est plus gros, taillé en pointe, soulevant les téguments qu'il peut perforer; sous lui, le cubitus est coupé en biseau aux dépens de son bord postérieur.

4° **Fractures anciennes.** — En cas de déplacement un peu considérable, le cal osseux est rare. Les deux fragments sont réunis par un cal fibreux : s'il est court et épais, usage du membre satisfaisant; s'il est long et mince, gêne des mouvements, faiblesse surtout de l'extension.

Traitement. — Il n'y a pas de déplacement. — Pratiquer immédiatement le massage de tout le membre et de la région articulaire surtout pour favoriser la résorption du sang intra et péri-articulaire. Mobiliser le coude, avec précaution au début, franchement au bout de huit jours.

L'élévation du fragment est faible (quelques millimètres). — Rejeter d'une manière absolue l'immobilisation en demi-flexion qui sépare les fragments, s'accompagne de cal fibreux, laisse les muscles s'atrophier.

Deux méthodes de traitement.

1° Immobilisation dans l'extension par une gouttière plâtrée antérieure, étendue de l'épaule au poignet; de la gouttière partent des bandes obliques qui pressent sur l'olécrâne et la portent en bas. Au bout de huit jours, on commence les séances de massage, sur tout le membre et sur l'articulation; on imprime des mouvements légers à l'articulation, les doigts fixant le fragment olécrânien et l'obligeant à suivre le cubitus. Puis le bras est remis dans la gouttière. Les mouvements sont de plus en plus étendus les jours suivants.

2° Massage (Tripier, de Lyon). Massage dès le 2e ou le 4e jour. Le bras est maintenu ensuite dans l'extension et fixé ainsi par des attelles ouatées. Massage journalier portant sur tout le membre. L'olécrâne est maintenu fixé par les doigts. Mobilisation dès le 10e jour, progressivement croissante. Guérison en 30 à 40 jours.

L'écartement des fragments est considérable. — Pratiquer la suture des fragments par des fils métalliques; avant-bras dans l'extension; massage journalier; mobilisation dès le 10e jour.

Fracture ancienne avec cal fibreux. — Incision, avivement des fragments osseux, suture osseuse. Massage des muscles.

Fracture de l'apophyse coronoïde sans luxation du coude en arrière. — ***Symptômes.*** — **Pas de déplacement du fragment.** Le diagnostic est basé « sur la douleur localisée, l'apparition ultérieure d'une ecchymose dans le pli du coude et peut-être la crépitation dans cette même région » (Kœnig).

Il y a déplacement. — Présence d'une saillie osseuse dans le pli du coude; crépitation rare; tendance au chevauchement en arrière du cubitus qui se réduit par une pression directe.

Traitement. — Massage *s'il n'y a pas de déplacement et mobilisation. Dans le cas contraire* immobilisation de quelques jours en flexion et exécution précoce de mouvements passifs.

Fracture du col du radius. — ***Symptômes.*** — Gonflement et ecchymose au-dessous du pli du coude. Douleur par les mouvements passifs de pronation et de supination. La tête ne suit pas les mouvements du radius. Crépitation. Douleur à la pression au niveau du col. Sensation d'une saillie qui est le bout du fragment inférieur, lorsqu'il y a déplacement.

Traitement. — Immobilisation dans une gouttière plâtrée postérieure, le coude étant à angle droit et le pouce en l'air. Mobiliser dès le quinzième jour.

Fracture de la tête du radius. — ***Symptômes.*** — Gonflement, ecchymose à la face externe du coude. — *Il y a fissure seulement :* douleur à la pression sur la tête. — *Fracture incomplète :* tête saillante, augmentée de volume; mouvements d'avant en arrière s'accompagnant de crépitation (Delorme). — *Fracture complète :* on sent un fragment libre et mobile; douleur et crépitation provoquées par les mouvements de supination.

Traitement. — Massage contre la fissure simple et la fracture incomplète. *Si le fragment est mobile,* il faut l'enlever; *s'il se fait un cal vicieux,* réséquer la tête radiale.

2° LUXATIONS DU COUDE

Les variétés suivantes sont celles qu'on observe le plus souvent :

Luxations simultanées du radius et du cubitus sur l'humérus.	en arrière		fréquentes
	en avant	complètes ou incomplètes	rares
	en dehors		
	en dedans		
	divergentes		exceptionnelles
Luxations isolées du radius	en avant		fréquentes.
— —	en bas .		surtout chez les enfants.

Luxations récentes. — I. Luxations en arrière. — ***Symptômes.*** — Inspection. — Avant-bras fléchi sur le bras à 120° ou 140°, rarement à angle droit. Accroissement notable du diamètre antéro-postérieur du coude. L'avant-bras est raccourci (on mesure de l'épitrochlée à l'apophyse styloïde du cubitus); le pli du coude paraît remonté et la face postérieure du bras semble raccourcie. Saillie notable de l'olécrâne, s'exagérant par la flexion, et surmontée d'une dépression (fig. 99 et 100).

Fig. 99. — Luxation du coude en arrière.

Fig. 100. — Luxation de l'articulation du coude en arrière.

Palpation. — Dans le pli du coude, saillie de l'épiphyse

humérale. En arrière, l'olécrâne est très saillant, surmonté par la corde du triceps à concavité postérieure. En dedans d'elle, on sent la cavité sigmoïde du cubitus; en dehors, on sent la cupule du radius roulant sous le doigt dans les mouvements de supination. L'olécrâne a perdu ses rapports avec les tubérosités de l'humérus : *normalement*, « l'avant-bras étant fléchi sur le bras, à angle droit, le plan vertical qui passe par les deux tubérosités humérales, épicondyle et épitrochlée, rase la face postérieure de l'olécrâne, le bras étant regardé par sa face interne » (Nélaton) ; dans cette position, les trois tubérosités forment un triangle à sommet inférieur, représenté par l'olécrâne; le triangle est isocèle, c'est-à-dire que l'olécrâne est à égale distance de l'épicondyle et de l'épitrochlée; dans l'extension de l'avant-bras, les trois tubérosités sont sur la même ligne transversale et l'olécrâne un peu plus rapproché de l'épitrochlée ; *dans la luxation en arrière*, si l'avant-bras est étendu, l'olécrâne est au-dessus des deux apophyses humérales et forme avec elles un triangle à sommet supérieur; si l'avant-bras est fléchi à angle droit le plan vertical biapophysaire passe en avant de l'olécrâne (fig. 99).

Mouvements. — Actifs, nuls; — passifs : extension, elle peut être exagérée ; flexion, elle ne peut dépasser 90° à 100° ; mouvements de latéralité, très étendus.

Mensuration. — Diminution de la distance entre l'épitrochlée et la styloïde cubitale ; diminution de la distance entre l'acromion et l'olécrâne.

Diagnostic. — 1° De la luxation : avec la fracture sus-condylienne : dans celle-ci, l'olécrâne a gardé ses rapports avec les tubérosités humérales ; la saillie antérieure est moins large et plus arrondie ; elle est au-dessus du pli du coude, tandis qu'elle est au-dessous, dans la luxation. Raccourcissement, en mesurant la distance de l'acromion à l'épitrochlée (Malgaigne).

2° De la variété : *luxation postérieure directe*, olécrâne à égale distance des tubérosités humérales ; — *luxation postéro-interne*, olécrâne porté en dedans, avant-bras en supination ; — *luxation postéro-externe*, olécrâne porté en dehors, avant-bras en pronation.

3° De la fracture coronoïde concomitante : la luxation est réduite facilement, mais se reproduit aussitôt.

Traitement. — Luxations simples. — Plusieurs procédés de réduction.

1° *Procédé par pression et traction* (Malgaigne, Nélaton, Pingaud). — Faire asseoir le malade sur une chaise ; faire embrasser à pleines mains par un aide la partie supérieure du bras au-dessous de l'aisselle et maintenir fortement le segment du membre. Par un second aide, faire prendre à deux mains le poignet du blessé et, pendant trois minutes, faire ainsi l'extension et la contre-extension. Lorsque les trois minutes sont

écoulées, le deuxième aide fléchit un peu l'avant-bras, et le chirurgien, placé derrière ou sur le côté du malade, embrasse le coude avec ses deux mains, de façon que ses deux pouces portent sur l'olécrâne et les huit doigts sur le pli du coude.

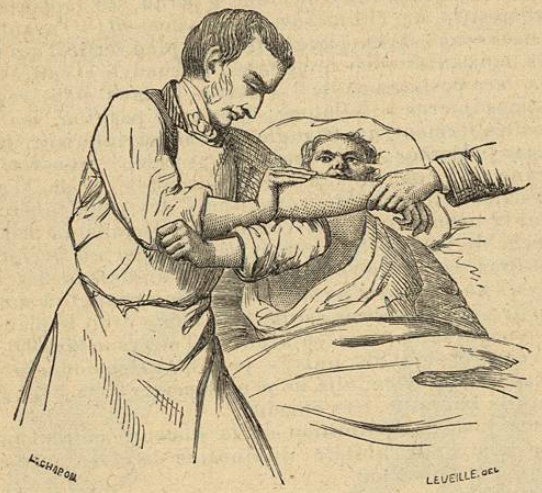

Fig. 101. — Réduction d'une luxation en arrière du coude droit, par le procédé de la paume de la main.

Il tire alors sur le coude et le fait forcément fléchir, pendant que l'aide qui tient le poignet exagère davantage la flexion à l'avant-bras, le chirurgien exerce alors une pression sur l'olécrâne, qu'il repousse en avant avec ses pouces, tandis que, avec les doigts de ses mains, il repousse en arrière l'extrémité inférieure de l'humérus (Excellent procédé — Desprès).

2° *Procédé par bascule* (Cooper). — Pratiquer l'extension sur l'avant-bras étendu ou fléchi ; presser avec les doigts sur l'olécrâne, ou bien faire fléchir l'avant-bras sur le bras et exercer, avec le talon de la main, une forte pression sur l'olécrâne en s'aidant d'un mouvement de bascule, et cela, en se servant du talon d'un aide, ou bien du genou, ou bien de l'avant-bras du chirurgien placé au pli du coude (fig. 101).

3° *Traction élastique*, quand les tractions manuelles ont échoué. — « Le malade est assis sur une chaise placée de champ à côté de son lit, de telle manière que le membre relevé à angle droit puisse y reposer à plat. Il fait ainsi, par exemple, face à la tête du meuble. Un drap d'alèze, plié en cravate, assujettit en arrière, au pied du lit, la partie la plus inférieure

du bras ; l'avant-bras, amené dans la flexion à angle droit, est relié de même à la tête du lit par une bande ou un tube de caoutchouc prenant son point d'appui autour du poignet. La traction n'a pas besoin d'être forte, 30 à 48 kilogs suffisent. » (Pingaud). Au bout d'une demi-heure, on trouve la luxation réduite.

Après réduction, quel que soit le procédé employé, immobilisation par une écharpe. Mobilisation précoce, dès le huitième jour et massage.

Luxation avec fracture. — Réduire la luxation et les fragments osseux. Immobiliser pendant 24 jours dans un plâtre, le coude étant fléchi à angle droit, le pouce en l'air. Mobiliser dès le quinzième jour.

Luxation ouverte. — Pansement antiseptique, après réduction. Tenter par tous les moyens la conservation du membre.

Luxation irréductible d'emblée. — Après les moyens de douceur, tenter les manœuvres de force sous chloroforme. Si insuccès, faire l'arthrotomie et la réduction sanglante.

II. Luxations en avant. — Rares.

Symptômes. — L. incomplète. — Diminution du diamètre antéro-postérieur du coude ; étranglement du membre au-dessous des tubérosités humérales ; disparition de la saillie olécrânienne. Avant-bras étendu ou un peu fléchi. On sent, en avant, les deux saillies de la tête radiale et de la coronée ; en arrière, les saillies humérales. Mouvements de latéralité de l'avant-bras. Membre allongé de toute la longueur de l'olécrâne.

L. complète. — Augmentation du diamètre antéro-postérieur du coude. Avant-bras fléchi à angle droit. Pli du coude remonté. En avant, l'avant-bras paraît allongé et le bras raccourci ; c'est le contraire en arrière. On sent facilement les saillies et dépressions formées par les extrémités articulaires. Raccourcissement du membre. Mouvements de latéralité.

Complications — Fracture de l'olécrâne, de la trochlée, etc.

Traitement. — Contre-extension par un aide sur le bras. Le deuxième aide tient le poignet et le fléchit à angle droit. Le chirurgien embrasse, avec ses deux mains, l'extrémité supérieure du cubitus et du radius, tire en bas et les repousse en arrière.

III. Luxations en dehors. — ***Symptômes.*** — Luxation incomplète. — Avant-bras demi-fléchi, en forte pronation. En dedans, saillie de l'épitrochlée. A la palpation, on sent, en dedans, les saillies de l'épiphyse humérale ; en dehors, le radius en haut, le cubitus en bas. Membre raccourci (fig. 102). Mobilité latérale.

Luxation incomplète. — Déformation moins intense (fig. 103).

Traitement. — Luxation complète. — Contre extension

sur le bras par un aide. Flexion et supination de l'avant-bras par un second aide. Le chirurgien refoule en dedans, avec les deux pouces, les os de l'avant-bras, et il maintient avec les autres doigts le bord interne de l'humérus.

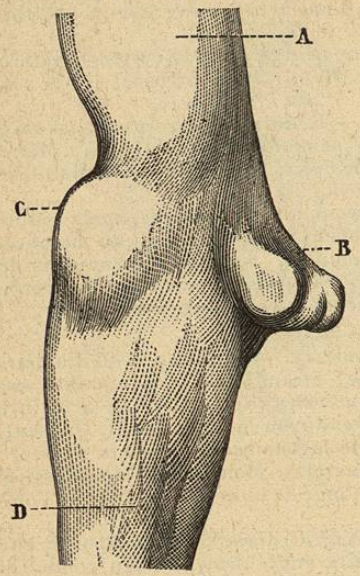

Fig. 102.

Fig. 103.

Fig. 102. — Luxation complète en dehors (bras droit).
A, face antéro-externe du bras; B, extrémité inférieure de l'humérus; C, saillie qui fait l'extrémité supérieure du cubitus et du radius au côté externe de l'humérus; D, bord externe de l'avant-bras, devenu antérieur.
Fig. 103. — Luxation incomplète en dehors.

Luxation incomplète. — Manœuvre analogue, mais l'avant-bras est maintenu en supination et extension.

IV. Luxations en dedans. — ***Symptômes.*** — Elargissement transversal du coude, saillie de l'épicondyle. Avant-bras fléchi en pronation ou en supination. On sent en dehors le condyle abandonné (fig 105).

V. Luxations divergentes (Variété antéro-postérieure). — ***Symptômes.*** — Avant-bras fléchi à angle obtus, en supination. On sent la tête du radius en avant, et le cubitus derrière la trochlée. Mouvements de la latéralité étendus.

Mouvements de flexion et d'extension douloureux et limités.

Traitement. — Extension sur l'avant-bras; contre-extension sur le bras; avec les doigts, forcer les os de l'avant-bras à réintégrer leur place.

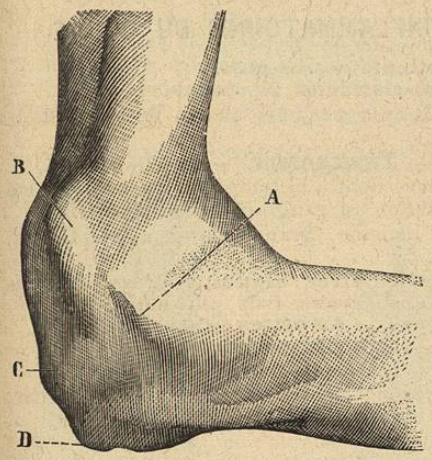

Fig. 104.

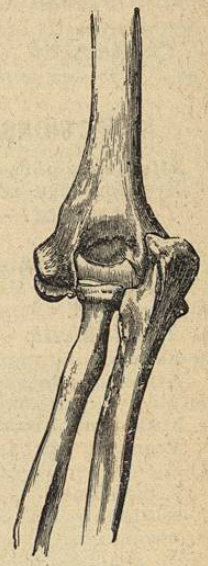

Fig. 105

Fig. 104. — Luxation du coude en dedans. Variété radiopostérieure (pièce de M. Broca). Face interne de l'articulation.
A, épitrochlée; B, sommet de l'olécrâne; C, angle de l'olécrâne; D, tête du radius; E, apophyse coronoïde.
Fig. 105. — Luxation incomplète en dedans.

VI. Luxations du radius en avant. — Fréquentes chez l'adolescent.

Symptômes. — Avant-bras intermédiaire à la pronation et à la supination, infléchi en dehors, raccourci sur son côté externe. On sent la tête du radius, roulant sous le doigt, dans le pli du coude. Le condyle est abandonné. Extension limitée. Flexion ne dépasse pas l'angle droit.

Traitement. — Traction sur l'avant-bras en extension. Porter la tête radiale à sa place par une pression directe. Maintenir ensuite le coude en flexion à angle droit, pendant quelques jours. Mobilisation précoce.

VII. Luxations de la tête du radius en bas. — Fréquentes chez l'enfant au-dessous de trois ans. Mécanisme : se produit

quand on soulève l'enfant par la main en pronation forcée, pour lui faire franchir un obstacle.

Symptômes. — Avant-bras demi-fléchi, entre la pronation et la supination. Mouvements actifs impossibles; mouvements passifs limités.

Traitement. — Tirer sur le radius fortement et le porter à la fois en pronation et en flexion.

AFFECTIONS INFLAMMATOIRES DU COUDE

Affections péri-articulaires, aiguës.

Hygroma aigu rétro-olécrânien, non suppuré.

Traitement. — Enveloppements ouatés et repos de la région.

Hygroma suppuré. — ***Traitement.*** — Incision large.

Phlegmons. — Ils succèdent à la lymphangite, à l'hygroma suppuré, à l'inflammation du ganglion sus-épitrochléen.

Traitement. — Incision, grands bains antiseptiques, pansements humides.

Affections intra-articulaires : aiguës. — Mêmes divisions et mêmes symptômes qu'à l'épaule (voy plus haut).

Arthrites chroniques. — Arthrites tuberculeuses.

Première période. — ***Symptômes.*** — **S. fonctionnels.** — Douleurs peu vives ; mouvements actifs impossibles.

S. physiques. — Région articulaire augmentée de volume ; avant-bras et bras atrophiés. Avant-bras fléchi à 120° environ, en pronation.

On sent des fongosités d'épaisseur variable, de l'œdème périarticulaire. Douleur à la pression sur l'interligne. Les mouvements communiqués sont possibles, mais pénibles.

Deuxième période. — Apparition d'abcès et de fistules. Ne pas confondre avec ostéo-myélite chronique (voir *Épaule*). — Reconnaître l'étendue des destructions osseuses par la recherche des mouvements de latéralité et de la position de la tête radiale, qui se luxe souvent en arrière.

Diagnostic. — Avec : arthrites traumatique, blennorragique, rhumatismale chronique, sèche, syphilitique, tabétique (voir *Épaule*).

Traitement. — Général. — Celui des affections tuberculeuses.

Local — *Première période.* — Immobilisation de l'avant-bras en flexion à angle droit, le pouce en l'air ; pointes de feu superficielles et profondes.

Période de suppuration. — Traiter les abcès, avant leur ouverture, par la ponction et l'injection d'éther iodoformé.

Après leur fistulisation. — Injecter l'éther iodoformé dans les trajets ; curettages partiels des trajets et des portions d'os malade.

En cas d'insuccès. — Pratiquer la résection méthodique du coude.

LIGATURE DE L'HUMÉRALE AU PLI DU COUDE

Un aide tient l'avant-bras en abduction et supination, étendu pour l'incision des téguments, fléchi pour la recherche de l'artère. Incision cutanée, longue de 6 centimètres, parallèle au bord interne du tendon biceps, passant au milieu du pli du coude, oblique en bas et en dehors. Rejeter la veine basilique en dedans. Couper l'expansion aponévrotique du biceps sur une sonde cannelée, glissée de haut en bas. L'artère est en arrière et en dedans du tendon biceps, en dehors du nerf médian. Charger de dedans en dehors. Faire la ligature.

SAIGNÉE AU PLI DU COUDE (fig. 106 et 107).

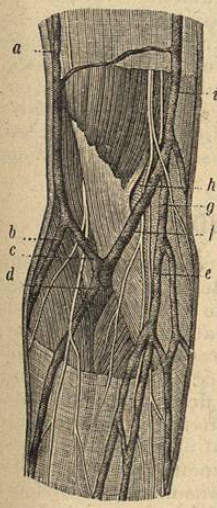

Fig. 106.

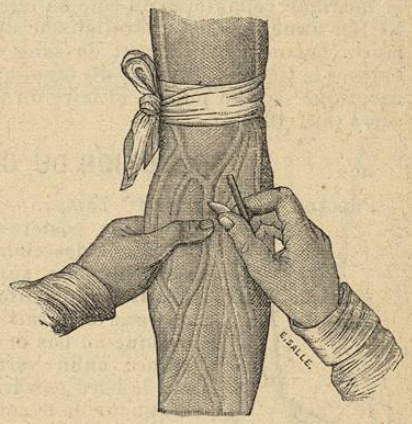

Fig. 107.

Fig. 106. — Anatomie des veines du pli du coude.
a, veine céphalique; *b*, veine radiale superficielle ; *c*, veine médiane céphalique; *d*, veine médiane; *e*, veine cubitale; *f*, médiane céphalique; *h*, artère humérale ; *i*, veine basilique (Sédillot).
Fig. 107. — Saignée du pli du coude. Position de la lancette dans la saignée.

Notions anatomiques. — Veine médiane monte sur le milieu de l'avant-bras; se divise en deux branches : branche

externe, la médiane céphalique, qui reçoit la veine radiale superficielle et forme avec elle la veine céphalique; branche interne, la médiane basilique, qui reçoit la cubitale superficielle et forme avec elle la veine basilique. La médiane céphalique est éloignée de l'artère, mais souvent de petit volume ; la médiane basilique est de plus gros volume, mais superposée et parallèle à l'artère dont la sépare seulement l'expansion aponévrotique du biceps (fig. 106).

Opération. — Enrouler trois tours de bande sur le milieu du bras, les serrer fortement. Si les veines ne se gonflent pas, faire rouler dans la main un corps dur. Lavage de la région au savon, à l'alcool, à l'éther. Opérateur se met indifféremment en dehors ou en dedans, selon le côté choisi. Il tient une lancette à grain d'orge ou un bistouri fin à lame courte, arrêté près de la pointe. Il introduit la pointe obliquement au-dessous de la veine, puis la ramène vivement en dehors, en sectionnant une portion des parois veineuses. Le sang s'écoule en bavant. Inciser de préférence la médiane ou la médiane céphalique du côté où elles sont plus apparentes. Veiller à maintenir le parallélisme des plaies veineuse et cutanée. Quand l'écoulement de sang est jugé suffisant, faire enlever le lien constricteur du bras, appliquer une compresse aseptique sur la piqûre et faire un pansement modérément serré (fig. 107).

RÉSECTION DU COUDE

Procédé d'Ollier. — 1er *Temps.* — Incision commençant à la région postéro-externe du bras, verticalement descendante le long de l'interstice du long supinateur et des radiaux, allant de 6 centimètres au-dessus de l'interligne à la saillie de l'épicondyle; puis oblique en bas et en dedans jusqu'à l'olécrâne; enfin verticalement descendante sur le bord postérieur du cubitus, sur une longueur de 6 centimètres et allant jusqu'à l'os (*Incision en baïonnette*). Le bistouri passe dans la première portion entre le triceps et les radiaux, incise le périoste et ouvre l'articulation; suivant la 2e portion, il passe entre le triceps et l'anconé (fig. 108).

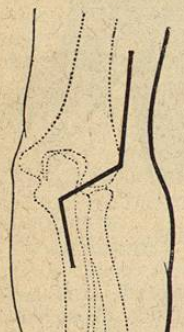

Fig. 108. — Procédé d'Ollier.

2e *Temps.* — Quitter le bistouri pour la rugine; faire fléchir l'avant-bras à angle droit; détacher l'attache sous-épicondylienne du ligament latéral externe; dénuder aussi loin que possible la tubérosité externe de l'humérus, la tête et le col du radius, la face externe du cubitus.

L'avant-bras étant remis dans l'extension, détacher avec soin le tendon triceps, en rasant l'os de près et le rejeter en dedans. Détacher les ligaments insérés au bord interne de la cavité sigmoïde du cubitus; enfin libérer l'apophyse coronoïde et détacher le tendon brachial antérieur.

3e *Temps.* — On peut faire saillir à ce moment les os de l'avant-bras dans la plaie; débarrasser la synoviale des fongosités, soit avec la curette, soit avec les ciseaux, curetter les os ou les abraser à l'aide de la scie ou de la cisaille.

4e *Temps.* — On dénude l'épiphyse humérale, en s'aidant quelquefois d'une incision interne descendant de la pointe de l'épitrochlée et on scie l'os à hauteur voulue.

Il faut veiller à ne pas léser le nerf cubital, qui est au ras des os dans la gouttière trochléo-olécrânienne.

Drainer et panser aseptiquement.

L'avant-bras est immobilisé dans une gouttière plâtrée antérieure, qui facilite les pansements ultérieurs. Immobiliser à angle droit, le pouce en l'air. Chez l'enfant et l'adolescent, mobiliser au bout de 15 jours. Chez l'adulte, laisser l'ankylose s'établir.

DÉSARTICULATION DU COUDE (fig. 109 et 110).

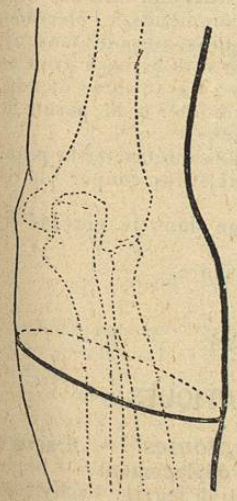

Fig. 109. — Désarticulation du coude. Méthode circulaire oblique.

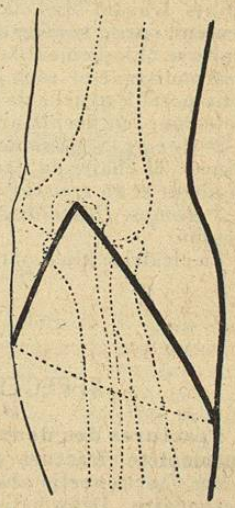

Fig. 110. — Désarticulation du coude. Procédé elliptique.

1° Méthode oblique, dite circulaire. — Marquer l'interligne

(à 2 centimètres au-dessous du pli de flexion du coude). Mesurer, au-dessous de lui, 4 travers de doigt en dehors, 2 en avant, 2 en arrière et en dedans (fig. 109).

1er *Temps.* — Incision elliptique de la peau. Faire rétracter la peau, en la libérant. La relever sur les côtés en une manchette.

2e *Temps.* — Un aide embrasse les chairs avec les mains et remonte jusqu'aux éminences latérales. Appuyer le couteau sur les muscles antérieurs, couper en creusant et en s'enfonçant, arriver aux os, les raser jusqu'à atteindre la trochlée.

3e *Temps.* — La main gauche tient l'avant-bras, le pouce gauche cherche l'interligne, la pointe du couteau s'y insinue et coupe le ligament antérieur en suivant la direction de l'interligne (— Λ). Couper successivement les ligaments latéraux externe et interne, en tordant l'avant-bras en dedans et en dehors. Extension forcée de l'avant-bras; couper les fibres huméro-olécrâniennes et le tendon triceps au ras de l'olécrâne.

Suture transversale. Pansement aseptique.

2° Méthode a lambeau antérieur, tracé elliptique (Farabeuf) (fig. 110). — Marquer le sommet de l'olécrâne, le milieu de l'avant-bras sur son bord externe, l'union des deux tiers moyen et supérieur sur son bord interne.

1er *Temps. Section de la peau.* — L'incision unit ces trois points. L'avant-bras étant fléchi, elle commence à l'olécrâne, descend sur le bord gauche de l'avant-bras, au point marqué, traverse obliquement la face antérieure vers le bord droit en s'arrondissant et sans faire de pointe; l'avant-bras étendu, puis porté à gauche de l'opérateur, remonter à la pointe de l'olécrâne, en fléchissant de nouveau.

2e *Temps. Section des muscles.* — Faire rétracter la peau. Pincer les chairs du lambeau antérieur et les couper en remontant et en creusant.

3e *Temps. Désarticulation.* — Comme dans le procédé ci-dessus.

La cicatrice ainsi obtenue est postérieure.

V. AVANT-BRAS

AFFECTIONS TRAUMATIQUES

Fractures des deux os. — ***Symptômes.*** — **Fracture incomplète, fracture complète sans déplacement.** — Impotence fonctionnelle absolue. Tuméfaction légère. Ecchymose secondaire. Déformation. Douleur locale à la pression. La crépitation ne doit pas être recherchée.

Fracture complète avec déplacement. — Perte des mouvements actifs de pronation et de supination. Aspect cylindrique

et non aplati de l'avant-bras. Déviation angulaire. Mobilité anormale et crépitation. Raccourcissement.

Traitement. — Réduction. — Elle est obtenue par une double traction sur le bras et sur la main.

Immobilisation. — Elle est réalisée : soit par les compresses graduées de Nélaton (fig. 111) appliquées à la face antérieure et à la face postérieure de l'avant-bras, maintenues par deux attelles en bois ou en carton, que fixent trois tours de diachylon (fig. 112); soit par deux attelles de bois ouatées, l'une antérieure, l'autre postérieure; soit, de préférence, par une

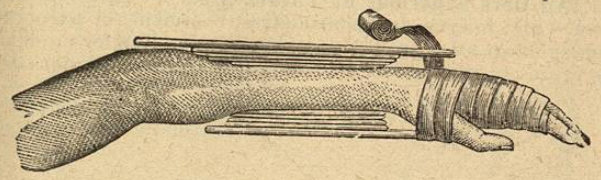

Fig. 111. — Appareil pour fracture de l'avant-bras.

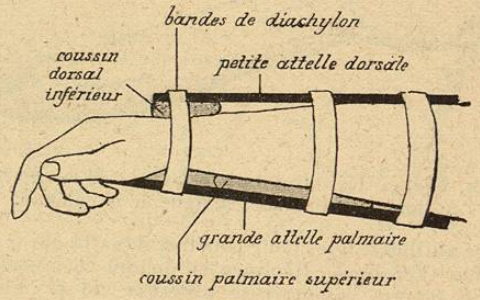

Fig. 112. — Appareil à attelles.

gouttière interne, étendue du tiers inférieur du bras aux éminences thénar et hypothénar. *Ne pas appliquer d'appareil circulaire*, qui expose à la gangrène. Fléchir l'avant-bras sur le bras. Mettre l'avant-bras intermédiaire à la pronation et à la supination, ou mieux dans la supination complète, si elle peut être tolérée.

Dès le 10e jour, imprimer de petits mouvements et masser.

Les pseudarthroses sont fréquentes : intervenir par la suture osseuse.

Les cals vicieux (cals angulaires, cals interosseux, synostose des quatre fragments) constituent une gêne notable et sont d'un traitement difficile et aléatoire.