(à 2 centimètres au-dessous du pli de flexion du coude). Mesurer, au-dessous de lui, 4 travers de doigt en dehors, 2 en avant, 2 en arrière et en dedans (fig. 109).

1er *Temps.* — Incision elliptique de la peau. Faire rétracter la peau, en la libérant. La relever sur les côtés en une manchette.

2e *Temps.* — Un aide embrasse les chairs avec les mains et remonte jusqu'aux éminences latérales. Appuyer le couteau sur les muscles antérieurs, couper en creusant et en s'enfonçant, arriver aux os, les raser jusqu'à atteindre la trochlée.

3e *Temps.* — La main gauche tient l'avant-bras, le pouce gauche cherche l'interligne, la pointe du couteau s'y insinue et coupe le ligament antérieur en suivant la direction de l'interligne (— Λ). Couper successivement les ligaments latéraux externe et interne, en tordant l'avant-bras en dedans et en dehors. Extension forcée de l'avant-bras; couper les fibres huméro-olécrâniennes et le tendon triceps au ras de l'olécrâne.

Suture transversale. Pansement aseptique.

2° Méthode a lambeau antérieur, tracé elliptique (Farabeuf) (fig. 110). — Marquer le sommet de l'olécrâne, le milieu de l'avant-bras sur son bord externe, l'union des deux tiers moyen et supérieur sur son bord interne.

1er *Temps. Section de la peau.* — L'incision unit ces trois points. L'avant-bras étant fléchi, elle commence à l'olécrâne, descend sur le bord gauche de l'avant-bras, au point marqué, traverse obliquement la face antérieure vers le bord droit en s'arrondissant et sans faire de pointe; l'avant-bras étendu, puis porté à gauche de l'opérateur, remonter à la pointe de l'olécrâne, en fléchissant de nouveau.

2e *Temps. Section des muscles.* — Faire rétracter la peau. Pincer les chairs du lambeau antérieur et les couper en remontant et en creusant.

3e *Temps. Désarticulation.* — Comme dans le procédé ci-dessus.

La cicatrice ainsi obtenue est postérieure.

V. AVANT-BRAS

AFFECTIONS TRAUMATIQUES

Fractures des deux os. — ***Symptômes.*** — **Fracture incomplète, fracture complète sans déplacement.** — Impotence fonctionnelle absolue. Tuméfaction légère. Ecchymose secondaire. Déformation. Douleur locale à la pression. La crépitation ne doit pas être recherchée.

Fracture complète avec déplacement. — Perte des mouvements actifs de pronation et de supination. Aspect cylindrique

et non aplati de l'avant-bras. Déviation angulaire. Mobilité anormale et crépitation. Raccourcissement.

Traitement. — Réduction. — Elle est obtenue par une double traction sur le bras et sur la main.

Immobilisation. — Elle est réalisée : soit par les compresses graduées de Nélaton (fig. 111) appliquées à la face antérieure et à la face postérieure de l'avant-bras, maintenues par deux attelles en bois ou en carton, que fixent trois tours de diachylon (fig. 112); soit par deux attelles de bois ouatées, l'une antérieure, l'autre postérieure; soit, de préférence, par une

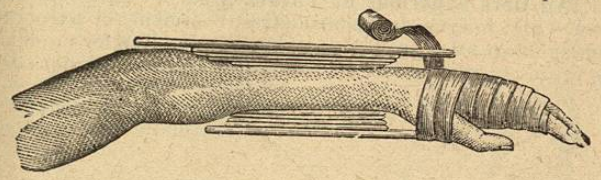

Fig. 111. — Appareil pour fracture de l'avant-bras.

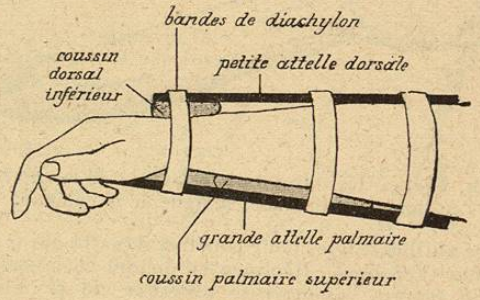

Fig. 112. — Appareil à attelles.

gouttière interne, étendue du tiers inférieur du bras aux éminences thénar et hypothénar. *Ne pas appliquer d'appareil circulaire*, qui expose à la gangrène. Fléchir l'avant-bras sur le bras. Mettre l'avant-bras intermédiaire à la pronation et à la supination, ou mieux dans la supination complète, si elle peut être tolérée.

Dès le 10e jour, imprimer de petits mouvements et masser.

Les pseudarthroses sont fréquentes : intervenir par la suture osseuse.

Les cals vicieux (cals angulaires, cals interosseux, synostose des quatre fragments) constituent une gêne notable et sont d'un traitement difficile et aléatoire.

Si la fracture est exposée, laver et panser aseptiquement la plaie, lier les vaisseaux, suturer les extrémités osseuses, pour prévenir la pseudarthrose et immobiliser le membre en supination dans une gouttière postérieure avec flexion à angle droit.

LIGATURES DE LA RADIALE (fig. 113).

Ligne d'incision. — Elle va du milieu du pli du coude à la gouttière du pouls.

1° **Au tiers supérieur de l'avant-bras.** — Incision de la peau seule, longue de 6 centimètres, commençant à trois travers de doigt au-dessous du pli du coude. Rejeter en dehors les veines superficielles. Inciser l'aponévrose en dehors de la

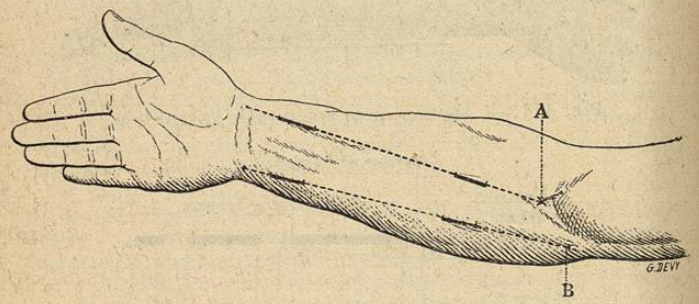

Fig. 113. — Ligatures de la radiale et de la cubitale.
A, ligne de la radiale, B, ligne de la cubitale.

gouttière antibrachiale, pour pénétrer dans la gaine du long supinateur (Farabeuf). Récliner en dehors ce muscle. Sentir l'artère à travers l'aponévrose profonde de ce muscle. La dilacérer. Chercher de dehors en dedans, en évitant le nerf radial antérieur, qui est en dehors de l'artère.

2° **Au tiers inférieur.** — Incision cutanée de 5 centimètres, finissant à un travers de doigt au-dessus du poignet; sectionner l'aponévrose sur la sonde; sentir l'artère, la lier.

LIGATURES DE LA CUBITALE

Ligne d'incision. — Elle va de la pointe de l'épitrochlée au côté externe du pisiforme.

1° **Au milieu de l'avant-bras et au-dessus.** — Incision cutanée de 7 centimètres, commençant à trois travers de doigt sous l'épitrochlée; récliner les veines; le pouce gauche sent le bord interne du cubitus sous la lèvre interne de la plaie;

le ramener en dehors; il sent un interstice (du cubital et du fléchisseur sublime); ouvrir l'aponévrose en dehors de l'interstice, sur le fléchisseur, le récliner en dehors; l'artère est sous sa gaine; la dilacérer; charger de dedans en dehors (nerf médian).

2° **Au tiers inférieur.** — Incision commençant à deux travers de doigt au-dessus du poignet, cutanée, longue de 5 centimètres, en dehors du tendon cubital antérieur. Inciser l'aponévrose en dehors de lui; écarter le tendon en dedans; l'artère est au-dessous d'une seconde aponévrose qu'il faut inciser. Charger de dedans en dehors.

AMPUTATION DE L'AVANT-BRAS

1° Méthode circulaire (au tiers inférieur). — Opérateur à gauche du membre à opérer et lui faisant face. Aide tient avant-bras en position moyenne et rétracte les téguments vers l'aisselle (fig. 114). Marquer le point de section osseuse; mesurer la largeur du membre à ce niveau; porter cette mesure en long, c'est la dimension de la manchette. Incision circulaire de la peau; la relever, avec le tissu sous-cutané, en manchette, jusqu'au niveau de la section osseuse. Introduire le couteau en avant et au ras des os, le plus haut possible sous la peau rétractée, le tranchant en bas; relever le tranchant et couper les chairs en un lambeau court et carré qui se rétracte. Couper de même en arrière. Section des chairs interosseuses par un mouvement de la pointe en 8 de chiffre. Compresse à trois chefs. Section du cubitus d'abord en partie, puis du radius en totalité, puis enfin du cubitus (os fixe). Lier les vaisseaux. Tirer les troncs nerveux et les couper le plus haut possible. Suture transversale. On a une

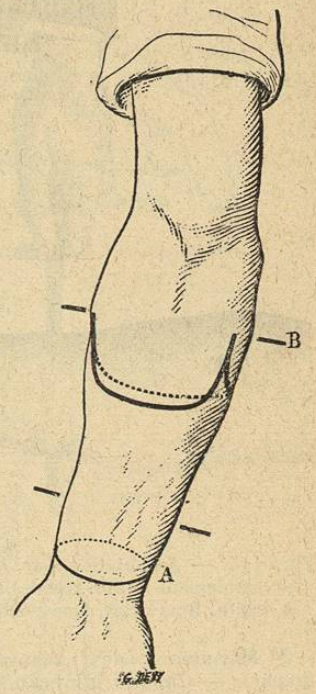

Fig. 114. — Amputation de l'avant-bras.
A, méthode circulaire; B, deux lambeaux égaux : les traits indiquent où l'os sera scié.

cicatrice transversale et terminale permettant l'appui d'un appareil, en avant surtout.

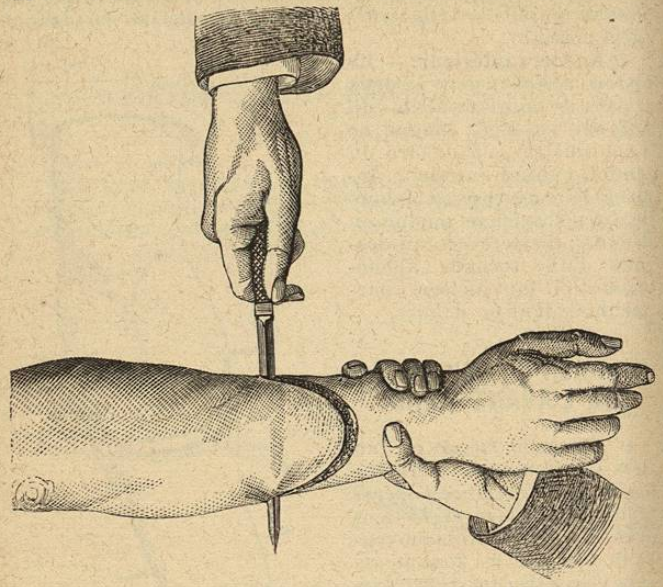

Fig. 115. — Amputation par transfixion, les lambeaux ayant été préalablement limités par des incisions cutanées faites de gauche à droite. Bras droit, face postérieure (Alph. Guérin).

2° Méthode a deux lambeaux égaux (aux deux tiers supérieurs). — Chaque lambeau aura pour largeur la moitié de la circonférence de l'avant-bras au niveau de la section osseuse; pour longueur, le quart de cette circonférence. Les deux lambeaux sont égaux. Les chairs sont taillées par transfixion (fig. 115). La section des chairs interosseuses et des os comme ci-dessus.

VI. POIGNET

AFFECTIONS TRAUMATIQUES

I. **Fracture de l'extrémité inférieure du radius.** — ***Symptômes.*** — **S. fonctionnels.** — Abolition de la pronation et de la supination, des mouvements du poignet.

S. physiques. — Déformation du poignet en *dos de fourchette* (fig. 116) : le poignet est devenu cylindrique ; la main est portée sur un plan postérieur à celui de l'avant-bras, tout

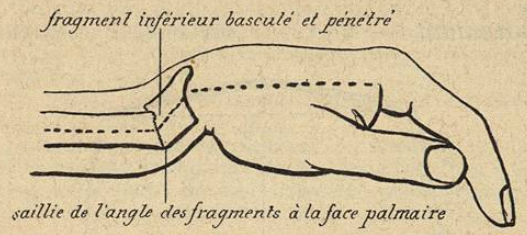

Fig. 116. — Fracture du radius (dos de fourchette).

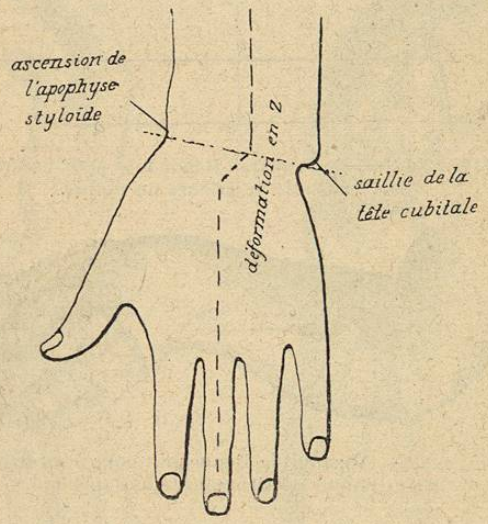

Fig. 117. — Fracture du radius. Vue de face.

en lui restant parallèle et lui est réunie par un double plan incliné, concave en arrière, convexe en avant. La main est déjetée sur le bord radial. En dedans, l'extrémité inférieure du cubitus fait une saillie (fig. 117).

Douleur exquise à la pression, sur le radius, 6 à 24 millimètres au-dessus de l'interligne, surtout en dehors et en