cicatrice transversale et terminale permettant l'appui d'un appareil, en avant surtout.

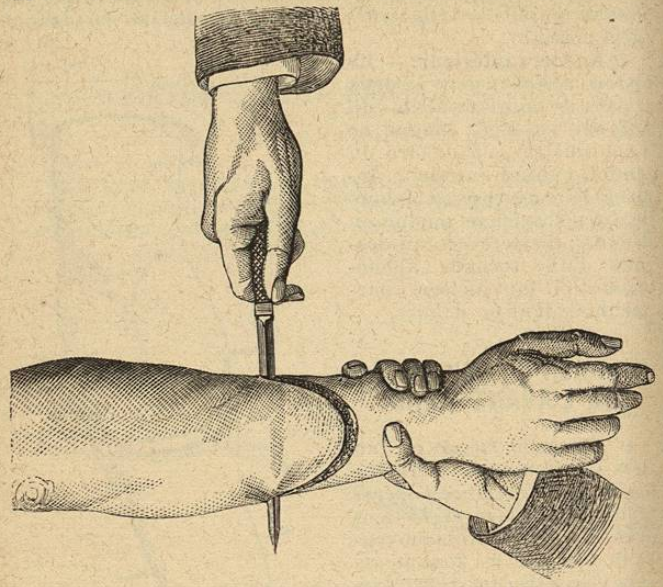

Fig. 115. — Amputation par transfixion, les lambeaux ayant été préalablement limités par des incisions cutanées faites de gauche à droite. Bras droit, face postérieure (Alph. Guérin).

2° Méthode a deux lambeaux égaux (aux deux tiers supérieurs). — Chaque lambeau aura pour largeur la moitié de la circonférence de l'avant-bras au niveau de la section osseuse; pour longueur, le quart de cette circonférence. Les deux lambeaux sont égaux. Les chairs sont taillées par transfixion (fig. 115). La section des chairs interosseuses et des os comme ci-dessus.

VI. POIGNET

AFFECTIONS TRAUMATIQUES

I. **Fracture de l'extrémité inférieure du radius.** — ***Symptômes.*** — **S. fonctionnels.** — Abolition de la pronation et de la supination, des mouvements du poignet.

S. physiques. — Déformation du poignet en *dos de fourchette* (fig. 116) : le poignet est devenu cylindrique ; la main est portée sur un plan postérieur à celui de l'avant-bras, tout

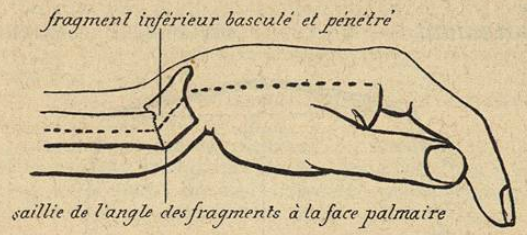

Fig. 116. — Fracture du radius (dos de fourchette).

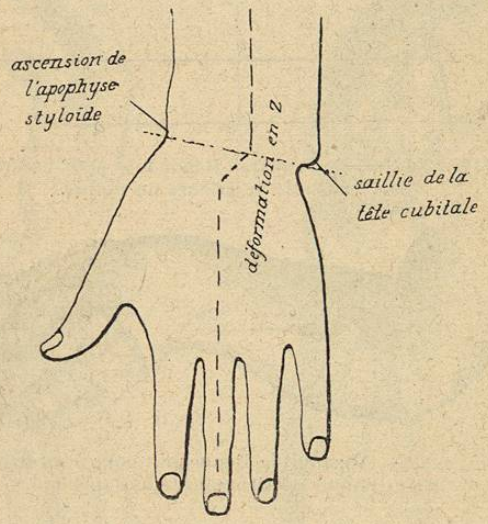

Fig. 117. — Fracture du radius. Vue de face.

en lui restant parallèle et lui est réunie par un double plan incliné, concave en arrière, convexe en avant. La main est déjetée sur le bord radial. En dedans, l'extrémité inférieure du cubitus fait une saillie (fig. 117).

Douleur exquise à la pression, sur le radius, 6 à 24 millimètres au-dessus de l'interligne, surtout en dehors et en

arrière ; douleur aussi à la pointe du cubitus. La styloïde radiale est élevée au même niveau que la styloïde cubitale, au lieu d'être à 6 millimètres plus bas. Mobilité anormale non constante. Crépitation souvent absente, lorsqu'il y a pénétration.

Traitement. — Il n'y a ni déplacement ni déviation. —

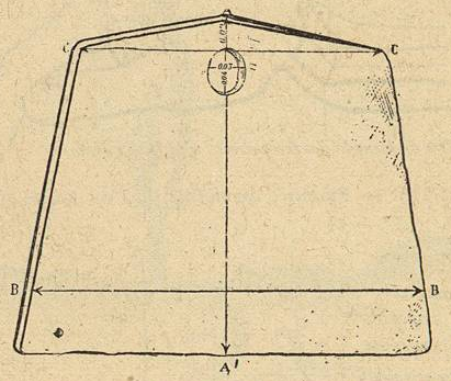

Fig 118. — Patron de l'appareil Hennequin pour les fractures de l'extrémité inférieure du radius.

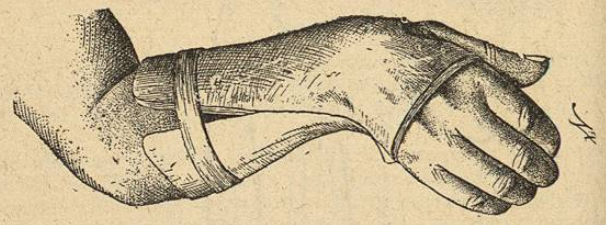

Fig. 119. — Appareil de Hennequin pour les fractures de l'extrémité inférieure du radius appliqué.

S'abstenir d'appareils, pratiquer tout de suite le massage et la mobilisation du poignet.

Il y a déplacement. — Pratiquer la réduction. Un aide fait la contre-extension sur le bras ; le coude est fléchi; l'opérateur tire sur la main, tente de désengréner les fragments et porte la main en adduction sur le bord cubital et en flexion forte. Immobiliser dans la gouttière de Hennequin (fig. 118 et 119). C'est un quadrilatère de 12 épaisseurs de tarlatane; il a la longueur du coude au pli palmaire métacarpo-phalangien ; pour largeur, il mesure en haut, la circonférence de l'avant-bras à sa partie supérieure ; en bas, celle du poignet plus trois centimètres. A deux centimètres du milieu du bord digital, est pratiquée une ouverture arrondie où est logé le pouce. La gouttière plâtrée est appliquée sur le bord radial de l'avant-bras par son milieu et ses bords se croisent sous le cubitus (fig. 119). On cesse la traction sur la main quand le plâtre est sec.

Après quinze jours d'immobilisation. — Commencer le massage et la mobilisation.

II. **Luxation radio carpienne**. — **Luxation en arrière** (fig. 120). — Main paraît raccourcie, reste parallèle à l'avant-bras, est légèrement fléchie. Première phalange des doigts étendue ; deuxième et troisième phalanges fléchies.

Fig. 120. — Luxation radio-carpienne en arrière.

Fig. 121. — Luxation radio-carpienne en avant.

On sent à la face dorsale du poignet la saillie du condyle carpien, masquée par les tendons extenseurs ; à la face palmaire, la saillie des épiphyses antibrachiales, qui ont conservé leurs rapports.

Luxation en avant (fig. 121). — « Le poignet est déformé : en avant on trouve une forte saillie constituée par le carpe, dont la palpation permet de reconnaître la surface articulaire convexe, immédiatement en avant des os de l'avant-bras ; en arrière, est une autre saillie, formée par les extrémités inférieures du cubitus et du radius. La main est dans l'extension, les doigts fléchis. » (Ch. Nélaton).

Luxation en avant, avec fracture de l'extrémité inférieure du radius. — Main et doigts fléchis. Corde des fléchisseurs en avant. Main en pronation ; supination limitée ; flexion et extension possibles ; mouvements de latéralité faciles. Saillie notable du carpe à la face palmaire du poignet et du cubitus à sa face dorsale. Apophyse styloïde du radius surélevée.

Traitement. — Réduction par une traction sur la main, aidée d'une contre-extension sur l'avant-bras. Presser directement sur les saillies osseuses du carpe et de l'avant-bras.

En cas d'irréductibilité. — Pratiquer l'arthrotomie, enlever l'obstacle et réduire.

Si impossibilité. — Pratiquer la résection, qui supprimera des portions des os du carpe ou des os de l'avant-bras.

En cas de plaie. — Asepsie rigoureuse et drainage.

Traitement consécutif. — Massage, électricité, mobilisation.

III. **Entorse du poignet.** — Le diagnostic se fait par exclusion, par l'absence de signes de fracture et de luxation ; par la douleur aux attaches ligamenteuses et aux interlignes articulaires.

Traitement. — Massage immédiat.

AFFECTIONS INFLAMMATOIRES

Elles sont péri-articulaires ou articulaires.

I. **Affections péri-articulaires aiguës.**

Synovites séreuses. — ***Symptômes.*** — S. FONCTIONNELS. — Douleur par les mouvements, qui allongent les tendons correspondants.

S. PHYSIQUES. — Gonflement allongé selon la forme de la bourse séreuse ; douleur à la pression ; douleur par étirement du tendon correspondant.

Diagnostic de la cause. — *Synovite rhumatismale* : Douleur exquise à la pression ; rougeur à fleur de peau ; œdème de voisinage.

Synovite blennorragique ; phénomènes plus intenses ; autres signes.

Synovites sèches. — Deux variétés.

SYNOVITE CRÉPITANTE OU AÏ DOULOUREUX. — Crépitation fine, amidonnée, si, embrassant le poignet avec la main, on mobilise le poignet ; cri arraché au malade en même temps.

SYNOVITE PLASTIQUE. — Ni gonflement, ni douleur à la pression ; douleur vive au moindre mouvement, gêne de la main.

Traitement. — Bandage ouaté compressif, repos du membre ; applications de laudanum, de compressses chaudes.

II. **Affections péri-articulaires chroniques.** — **Kyste synovial folliculaire ou ganglion.** — Tumeur arrondie, dure, rarement fluctuante, de volume variable, fixe ou peu mobile.

Traitement : l'écraser par une pression forte ou l'extirper en totalité.

Synovite séreuse. — Mêmes caractères que précédemment, est de nature rhumatismale, blennorragique ou syphilitique.

Traitement causal.

Synovite à grains riziformes. — Se reconnaît au bruit de chaînon (voir *Main*).

Synovite fongueuse (voir *Main*).

III. **Affections intra-articulaires, aiguës.**

Arthrite rhumatismale. — ***Symptômes.*** — Caractères généraux : gonflement en bracelet ; douleur à la pression sur l'interligne, par la mobilisation du poignet ; envahissement de plusieurs articulations, évolution rapide, pas de tendance à l'ankylose, fréquence des complications cardiaques.

Traitement. — Celui du rhumatisme articulaire aigu.

Arthrite blennorragique. — ***Symptômes.*** — Gonflement rapide. Rougeur et apparence phlegmoneuse de la peau depuis le niveau de l'avant-bras jusqu'aux doigts. Peau épaisse, œdémateuse, gardant le *godet*. Fausse fluctuation. Craquements articulaires, frottements cartilagineux, *tendance à l'ankylose*. Sensation de touche de piano, quand on mobilise la tête du cubitus Phénomènes généraux, fièvre. Examiner l'appareil uro-génital.

Traitement. — Celui de la blennorragie. Immobiliser la main sur une planche ou dans un appareil plâtré. Topiques calmants.

IV. **Affections intra-articulaires chroniques. Arthrite tuberculeuse.**

Symptômes. — **Première période.** — Gonflement, d'abord dorsal externe, puis circulaire. Main un peu fléchie. Main et poignet ressemblent à un battoir. Pouce collé à l'index. Atrophie des muscles de l'avant-bras, d'où limitation des mouvements des doigts. Sensation de fongosités surtout à la face dorsale. Douleur par les mouvements provoqués ; craquements en **sac de noix** ; mobilité du radius sur le cubitus.

Période de fistules. — Abcès et fistules apparaissent surtout à la face dorsale ; ils apparaissent à la face palmaire, quand les fongosités ont envahi les gaines. Le stylet conduit sur les os et dans les interlignes du poignet.

Traitement. — **Première période.** — Immobilisation de la main dans la rectitude ; pointes de feu superficielles et profondes ; injections de chlorure de zinc dans les fongosités (Lannelongue).

Deuxième période. — Curettages partiels, résection des os et des portions de tissus malades ; amputation, lorsque la persistance et l'intensité de la suppuration compromettent la santé générale.

RÉSECTION DU POIGNET

Incision, de 9 à 12 centimètres, entre les tendons long extenseur du pouce et extenseurs de l'index, un tiers au-dessus, deux tiers au-dessous de l'interligne. Reconnaître ces tendons, les séparer à petits coups, sur le radius, en coupant leurs gaines aponévrotiques. Couper le périoste radial, la capsule, le périoste carpien et décoller avec la rugine la lèvre capsulo-périostique externe sur le radius et sur le carpe; de même en dedans. Par la plaie fortement écartée, faire saillir le radius, libérer son apophyse et faire saillir le cubitus. Ces deux os bien dénudés en avant, les saisir avec un davier et les scier. Faire saillir ensuite le condyle carpien et supprimer successivement chacun de ses os, après l'avoir décortiqué avec la rugine.

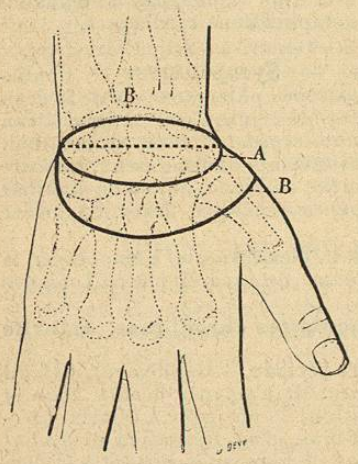

Fig. 122. — Tracé d'incision pour l'amputation du poignet.
A, méthode circulaire ; BB, méthode elliptique à lambeau antérieur.

DÉSARTICULATION DU POIGNET (fig. 122).

Méthode elliptique. — Lambeau antérieur. Incision à tracé elliptique faite, au dos, à un centimètre sous l'interligne et concave en bas; à la paume, à 5 centimètres sous l'interligne et concave en haut; en dehors, sur le premier métacarpien ; en dedans, sous le pisiforme.

Faire rétracter la peau ; fléchir la main en supination, couper les tendons extenseurs sur le condyle carpien et le ligament articulaire postérieur ; couper successivement le ligament latéral droit et le gauche. Tordre la main à gauche et détacher le ligament antérieur sur le carpe, de droite à

gauche. La main ne pend que par les parties molles du canal carpien. Les couper à plein tranchant, au ras de la section cutanée palmaire.

VII. MAIN ET DOIGTS

AFFECTIONS TRAUMATIQUES

Fracture du corps d'un métacarpien.

Symptômes. — Gonflement au dos de la main ; quelquefois ecchymose linéaire. Le doigt correspondant est raccourci, fléchi, impotent. Saillie angulaire dorsale, non constante. Mobilité anormale, facile à reconnaître. Crépitation quelquefois.

Traitement. — Planchette maintenant toute la main dans l'extension.

Fracture d'une phalange. — Mobilité anormale, déformation, crépitation.

Traitement. — Immobiliser le doigt dans l'extension sur une planchette. Le fixer par une série de tours avec une bandelette de diachylon.

Luxation du pouce en arrière. — *Symptômes.* — **Luxation incomplète.** — « Le pouce a laforme d'un Z mal fait, c'est-à-dire que le métacarpien et la phalangette font, avec la phalange, des angles obtus. La phalangette est donc fléchie, le métacarpien en opposition, la phalange redressée..... Examine-t-on la jointure, on constate, en avant, la saillie métacarpienne formant une tumeur vague et profonde, masquée par le tendon fléchisseur, les fibres plus ou moins éraillées du muscle sésamoïdien externe, le ligament glénoïdien et ses osselets que l'on sent, en général, assez facilement avec l'ongle. On ne voit pas de sinus notable entre la face palmaire de la phalange et les os sésamoïdes. La phalange, quelquefois légèrement inclinée en dedans, n'est jamais transportée ni dans un sens,

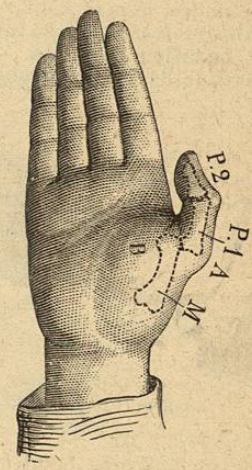

Fig. 123. — Luxation métacarpo-phalangienne du pouce en arrière, compliquée.
M, premier métacarpien; P. 1 et P. 2, phalanges.