du métacarpien, la prolonger verticalement en haut, puis, à 2 millimètres sous l'interligne la porter en dedans, parallè-

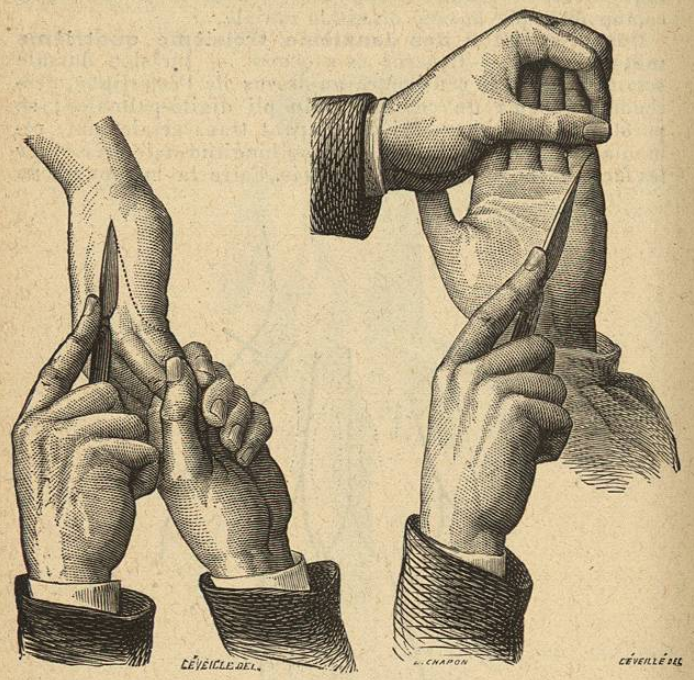

1er temps. 2e temps.

Fig. 133 et 134. — Main gauche.

lement à lui. Par une reprise faire le second côté de la raquette. Dénuder le squelette et désarticuler.



# XXVI. MALADIES DE L'ABDOMEN

## CONTUSIONS DE L'ABDOMEN

***Symptômes.*** — Ils varient selon que l'on considère le blessé au moment de l'accident ou quelques heures après (A. Guinard).

1° **Au moment de l'accident.** — Douleur vive, étendue à tout le ventre, parfois syncopale; angoisse, anxiété, état syncopal et pâleur; hypothermie; modifications du pouls, qui est petit, ralenti, fuyant; vomissements fréquents.

2° **Quelques heures après l'accident.** — Les accidents varient selon la nature des organes blessés.

A. Contusion sans lésions viscérales graves. — La douleur diminue; le pouls revient à la normale; la température s'élève à 38°, 38°,5; des ecchymoses apparaissent variables d'étendue; quelquefois signes de ruptures musculaires et éventration consécutive.

B. Contusion avec rupture immédiate du tube digestif. — Après quelques heures, 6 à 24, les signes de la perforation apparaissent; la disparition de la matité hépatique est précoce, par insinuation des gaz entre le foie et la paroi; contracture des muscles abdominaux, exagérée par la palpation; rapidement apparaissent le météorisme et tous les signes de la péritonite par perforation : absence de selles, de gaz, vomissements, pouls petit, rapide, abdominal, langue sèche, soif vive, traits tirés, nez pincé, orbites creusés; anxiété respiratoire vive, hoquets, oligurie ou anurie. La température s'abaisse à 36°.

C. Contusion avec rupture d'un viscère, suivie d'hémorragie interne. — L'hémorragie est violente, mortelle, s'il s'agit de la rupture d'un gros vaisseau; elle est abondante, s'il s'agit d'une plaie du foie, de la rate, du rein; dans ce dernier cas, il y a hématurie et quelquefois des coliques dues à l'expulsion d'un caillot. On observe tous les signes de l'**hémorragie interne** : pouls petit, rapide, dépressible, hypothermie, soif vive, pâleur des téguments et des muqueuses.

D. Contusion avec escarre et rupture tardive d'un viscère. — Les symptômes primitifs s'amendent; la santé est bonne pendant quelques jours; puis apparaissent, après 6 à 8 jours, soit les signes de rupture de la vessie, soit ceux de la rupture de l'intestin; il se fait soit une *péritonite généralisée*, soit une péritonite enkystée avec *fistule pyostercorale*.

***Traitement.*** — Indications. — La pratique à tenir de-

vant un malade qui a subi une contusion sérieuse de l'abdomen est des plus délicates et des plus discutées.

*Si le traumatisme est léger*, attendre, prescrire l'opium, les injections de morphine, le repos absolu, la diète, la glace sur le ventre.

*S'il y a hypothermie, shock*, relever le pouls par les injections de caféine, de spartéine, d'éther, de sérum artificiel.

*Si les signes de perforation d'un viscère sont nets*, intervenir tout de suite par la laparotomie.

*Si ces signes ne sont pas nets*, qu'on craigne des lésions graves, pratiquer une laparotomie exploratrice, qui sera, au besoin, curatrice.

Technique opératoire. — Endormir à l'éther qui soutient le pouls. Asepsie rigoureuse. Incision médiane. Examiner successivement l'intestin et les viscères jusqu'à trouver la lésion causale des accidents. La cause trouvée, plaie de l'intestin, d'un viscère, etc., se comporter comme on verra dans le chapitre suivant.

## PLAIES DE L'ABDOMEN

**1° Plaies non pénétrantes.**

***Symptômes.*** — Variables selon la nature de l'agent vulnérant; hémorragie, douleur modérées. S'abstenir d'exploration au stylet ou la pratiquer très proprement.

***Traitement.*** — Nettoyage du pourtour au savon ; lavage à l'alcool et à l'éther.

*Si la plaie est large*, suture partielle et drainage.

*Si la plaie est petite*, pansement aseptique ou bien occlusion avec du collodion aseptique.

**2° Plaies pénétrantes sans lésions viscérales.**

***Symptômes.*** — *Si la plaie est petite*, on peut se rendre compte qu'elle est pénétrante en l'agrandissant. Ne jamais explorer au stylet. Si elle est large, l'issue de l'épiploon, d'intestin, la production d'une hémorragie intrapéritonéale sont fréquentes.

*Si la plaie est septique*, survient la péritonite traumatique. Les portions de viscères herniés peuvent se sphacéler.

***Traitement.*** — Plaie petite. — Agrandir, nettoyer la plaie; ne pas la suturer;

Introduire un drain, qui drainera la cavité péritonéale, *si elle est infectée.*

Oter le drain le troisième jour, *s'il n'y a pas de fièvre.*

Plaie large. — Réduire les portions de viscères herniés, laver la plaie; drainer largement la cavité péritonéale; suturer une faible partie de la plaie seulement. Pansement aseptique.

**3° Plaies pénétrantes avec lésions viscérales.** —



***Symptômes.*** — **Symptômes généraux.** — Les mêmes que pour la contusion de l'abdomen.

**Symptômes locaux.** — Variables selon le viscère perforé.

Estomac. — Vomissement de sang. *Plaie petite* : pas d'épanchement dans le péritoine. — *Plaie large* : hémorragie intrapéritonéale et tous les signes de la péritonite par perforation.

Intestin. — *Plaie petite.* Guérison spontanée est possible mais rare. — *Plaie large.* Issue de matières fécales et signe de la péritonite par perforation : notamment sonorité hépatique apparaissant rapidement.

Foie. — Signes d'hémorragie interne; matité des parties déclives du ventre. Ecoulement de sang noir, quelquefois de bile par la plaie. Douleur locale vive, provoquée par la respiration, irradiée à l'épaule droite; hoquets; quelquefois ictère consécutif.

Rate Pancréas. — Signes d'hémorragie interne grave.

Reins. — Hémorragie interne; le sang fait issue quelquefois par la plaie; hématurie; coliques.

Vessie. — Ecoulement d'urine par la plaie ou dans le ventre; la vessie est vide.

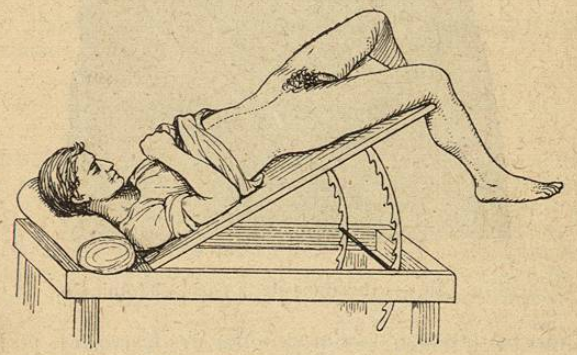

Fig. 135. — Elévation du bassin par le plan incliné.

Diaphragme. — Dyspnée. Respiration pénible, douloureuse. Toux sèche, fréquente. Hoquets. Rictus sardonique.

***Traitement.*** — Indications. — Le *diagnostic de plaie pénétrante avec lésions viscérales comporte la laparatomie immédiate.*

Manuel opératoire. — Placer le malade sur un plan incliné, le bassin bien élevé (fig. 135).

L'incision sera faite là où est la plaie, médiane ou latérale, selon le cas (fig. 136). Elle sera aussi large qu'il sera nécessaire pour bien voir.

Incision large; explorer tous les viscères; dévider l'intestin

en totalité, quand les blessures sont à son niveau, et le tenir enfermé dans une compresse chaude; examiner successivement tous les viscères, sans oublier le mésentère et l'épiploon.

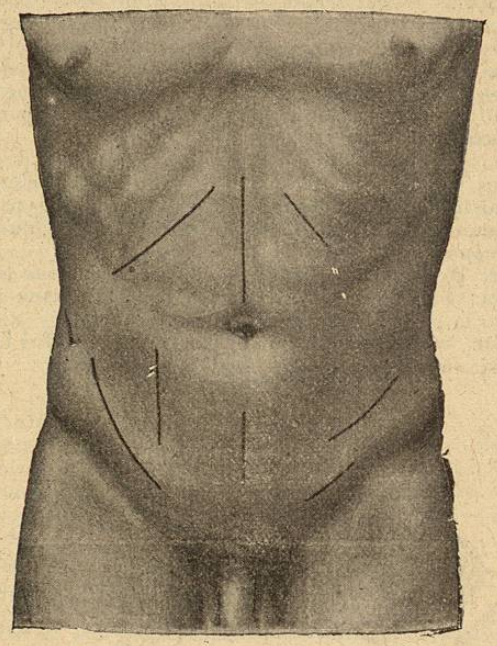

Fig. 136. — Incisions de la paroi abdominale.

Plaie de l'estomac. — Suture totale des lèvres de la plaie au catgut fin, avec une soie fine, avec du fil de lin; cette suture prend toutes les tuniques de l'organe; par dessus elle, une seconde suture séro-séreuse, à la Lembert, adosse péritoine à péritoine et achève l'occlusion. Nettoyer le péritoine, sans lavage. Drainage large, *s'il y a eu infection*. Glace à l'intérieur. Alimentation sera reprise vers le deuxième ou cinquième jour, progressivement croissante.

Même conduite, *si les plaies sont multiples*.

Intestin. — *Plaies proprement dites*. — Suturer de la même façon : première suture avec aiguille fine prenant toutes les tuniques de l'intestin : deuxième plan séro-séreux, à la Lembert.

*Rupture complète de l'intestin*. — On peut supprimer les



bords, lorsqu'ils sont déchiquetés, mâchonnés dans les blessures par coup de feu (entérectomie), puis pratiquer la suture bout à bout des deux anses (*entérorraphie circulaire terminale*), par deux lignes de suture : une comprenant tous les plans, l'autre séro-séreuse. Ce procédé est long; les fils peuvent lâcher les jours suivants; il expose au rétrécissement. On préfère l'*entéro-anastomose latérale* : on ferme les deux bouts intestinaux; on les accole ensuite et on les anastomose à peu de distance du bout aveugle : soit à l'aide du bouton de Murphy, soit par des sutures en deux plans. Drainer largement.

Foie. — *Plaie légère; écoulement en nappe*. — Toucher au thermocautère; tamponner fortement avec une compresse de gaze : appliquer une solution aseptique de gélatine.

*Plaie large*. — Suture enchevillée avec de gros fils de soie ou de catgut : on éprouve souvent des difficultés à cause de la friabilité du tissu de l'organe.

Rate. —*Plaie superficielle* : Comme pour le foie. *Plaie profonde* : il n'y a qu'une ressource, pratiquer la splénectomie.

Pancréas. Mésentère. Epiploon. — Il faut chercher le vaisseau qui donne et jeter une ligature sur lui.

Rein. — *Si une suture du tissu arrête l'hémorragie*, s'en tenir là.

*Si la plaie intéresse les vaisseaux du hile*, pratiquer la néphrectomie.

## HERNIES OMBILICALES

***Symptômes.*** — Tumeur molle, élastique, de forme et de volume variables; chez l'enfant, elle est petite, sonore, réductible et le doigt qui la suit reconnaît le pourtour de l'anneau ombilical; chez l'adulte, surtout chez les femmes grosses, tumeur arrivant parfois à un volume énorme, permettant de reconnaître de l'intestin et de l'épiploon; siège de tiraillements, de douleurs, de coliques. Elle s'étrangle assez souvent.

***Traitement.*** — **Chez l'enfant.** — Une pelote d'ouate maintenue par un bandage, un bandage de caoutchouc à air maintiennent la hernie et peuvent amener la guérison, l'anneau ombilical se rétractant et se fermant; saupoudrer auparavant la peau de poudre de riz, poudre de talc, lycopode.

**Chez l'adulte.** — Les bandages ne sont que palliatifs; ils peuvent irriter la tumeur; ils n'empêchent pas la hernie de s'accroître.

Cure radicale. — Incision elliptique, circonscrivant la tumeur et intéressant la peau, puis le tissu cellulaire sous-cutané; reconnaître, à droite, le muscle droit, inciser la paroi antérieure de sa gaine, récliner le muscle en dehors; inciser la paroi postérieure de la gaine et le péritoine; on incise alors de dehors en dedans l'anneau ombilical, on entre dans le sac

herniaire par son collet et on libère les anses intestinales lorsque la hernie en contient ; l'épiploon adhère au collet et au sac, formant des loges dans lesquelles l'intestin peut aussi être adhérent ; supprimer le plus d'épiploon possible ; enlever tout le tissu fibreux de l'anneau ombilical et tout le péritoine du sac.

Suturer alors, soit en plusieurs plans, soit par un seul plan. Il est indispensable de bien coapter les deux feuillets péritonéaux et de rapprocher les muscles droits sans interposition de tissu fibreux.

Kélotomie. — *Lorsque la hernie est étranglée*, il faut toujours pratiquer la kélotomie et s'abstenir complètement du taxis et de manœuvres semblables.

L'incision sera faite en dehors de la hernie comme précédemment, ira jusque dans la cavité péritonéale ; alors elle se portera en dedans, incisera l'anneau et on libérera l'intestin, en l'ayant sous les yeux, sans risquer de le couper, comme on pourrait le faire en incisant sur le sac ou sur l'épiploon ; le sac est très irrégulier et adhérent souvent à l'intestin, de même l'épiploon.

Le pronostic de la kélotomie ombilicale est très grave.

### HERNIES PARA-OMBILICALES

Appelées encore *hernies de la ligne blanche, hernies épigastriques*, ont la même symptomatologie et sont passibles du même traitement que les hernies ombilicales.

## FIBROMES DES PAROIS ABDOMINALES

***Symptômes***. — Apparaissent surtout chez la femme. Tumeurs à évolution lente, situées latéralement dans l'épaisseur des parois abdominales, à forme arrondie ou ovoïde, sans irrégularités ni bosselures ; elles sont immobilisées par la contracture des muscles abdominaux.

***Traitement*** — Enlever les fibromes chirurgicalement ; suturer ensuite les divers plans de la paroi qui ont été sectionnés.

# XXVII. MALADIES DES REINS

## EXAMEN DES URINES

1° **Caractères normaux**. — **Quantité** des 24 heures : 1400 à 1500 cc. chez l'homme adulte, 1200 à 1300 chez la femme.



L'excrétion urinaire peut être supprimée (*anurie*), diminuée (*oligurie*), augmentée (*polyurie*).

**Couleur**. — Jaune ambré, peut être modifiée : jaune clair, dans les polyuries ; jaune foncé, rouge, rouge brun, quand la quantité est diminuée ; rouge brun ou verdâtre, ou noirâtre dans l'hématurie ; elle est teintée en noir verdâtre par la mélanine (cancer mélanique), en rouge brun ou verdâtre parles pigments biliaires ; elle est blanc laiteux dans la chylurie ; elle peut être colorée par des médicaments.

**Odeur**. — Fade ou légèrement aromatique à l'état normal, peut devenir ammoniacale dans les cystites, fécaloïde dans la gangrène, aigrelette ou chloroformique dans le diabète ; enfin certaines essences aromatiques (santal, cubèbe, etc.) passent dans l'urine.

**Réaction**. — Normale, elle est acide ; elle peut devenir alcaline dans les cystites, l'anémie, la chlorose.

**Densité**. — 1016 à 1022.

**Urée** — 25 à 30 gr. par jour ; l'élimination de l'urée est en général augmentée dans les maladies aiguës fébriles, diminuée dans les maladies chroniques.

2° **Eléments anormaux de l'urine**.

**Albumine**. — Elle peut être décelée par le procédé de la chaleur : l'urine, préalablement acidifiée avec 2 gouttes d'acide acétique, est chauffée dans un tube à essai jusqu'à ébullition. L'albumine se coagule et forme un trouble plus ou moins marqué, qui ne se dissout pas par l'acide acétique.

Par l'acide azotique, procédé moins fidèle.

Par le réactif de Tanret.

Le dosage peut être fait approximativement par le réactif d'Esbach.

**Sucre**. — Décelé par la liqueur de Fehling ; on chauffe dans un tube à essai 2 à 3 cc. de ce liquide jusqu'à ébullition ; il doit rester bleu ; on ajoute doucement l'urine ; on chauffe de nouveau. S'il y a du sucre, il se forme immédiatement un précipité rouge brique d'oxyde de cuivre.

Le dosage se fait par la liqueur de Fehling titrée, par la polarimétrie.

**Acétone** — L'urine prend une odeur aigrelette, comparée à la pomme de rainette, au chloroforme En versant dans l'urine quelques gouttes de perchlorure de fer, on obtient une coloration rouge semblable à celle du vin de Porto. Par le réactif de Legal (nitro-prussiate de soude), on obtient une coloration pourpre. L'acétone existe dans le coma diabétique.

**Pigments biliaires**. — Réaction de Gmelin (acide azotique).

**Urobiline, indican, mélanine**. — Les urines peuvent contenir encore de l'urobiline, de l'indican, de la mélanine, des substances de la série aromatique (décelées par la diazoréaction d'Erlich), des médicaments absorbés.

**Examen microscopique** — Il permettra de constater la