bifida. On devra cependant la tenter car elle peut procurer une guérison durable.

XXXII. MALADIES DU BASSIN

FRACTURES DU BASSIN

Symptômes. — Choc, pâleur, pouls petit, refroidissement des extrémités.

Douleur au niveau du pubis, irradiée dans le membre inférieur. Membre impotent, inerte, souvent en rotation externe.

S'il y a déplacement, on constate, ou bien l'élévation d'une moitié du bassin, avec le membre correspondant (double fracture verticale), ou bien l'enfoncement du pubis (fractures de l'arc antérieur).

Si le déplacement fait défaut, le palper, le toucher vaginal et rectal révèlent un point douloureux sur le pubis, sur le sacrum ou l'interligne sacro-iliaque. Douleur par pression bilatérale des ailes iliaques.

La rupture de l'urètre se traduit par la rétention d'urine, l'urétrorragie, la tumeur périnéale contenant du sang et de l'urine.

La rupture de la vessie s'accompagne de rétention d'urine, d'épanchement d'urine dans la cavité prévésicale, dans la cavité péritonéale; le cathétérisme ramène un peu d'urine sanglante. Infection diffuse, avec symptômes d'infiltration d'urine ou de péritonite, selon le lieu où l'urine s'est épanchée.

Traitement. — **Fracture sans déplacement.** — Immobilisation, dans une gouttière de Bonnet.

Fracture avec déplacement. — *Lorsque le déplacement existe,* on doit, selon sa nature, exercer des tractions sur le membre inférieur (double fracture verticale) par les appareils à poids; réduire manuellement le fragment enfoncé (fracture du pubis); supprimer le fragment qui blesse l'urètre ou la vessie.

Si l'urètre est déchiré, incision périnéale et suture des deux bouts du conduit.

Si la vessie se vide dans le péritoine, laparotomie immédiate, suture de la vessie et drainage de la cavité péritonéale.

Si elle se vide en dehors du péritoine, sondage à demeure d'abord; si des accidents infectieux surviennent, drainage permanent hypogastrique de la vessie et ouvrir la collection urineuse soit par l'abdomen, soit par le périnée.

OSTÉITES DU BASSIN

I. Ostéomyélite aiguë. — ***Symptômes.*** — Elle atteint surtout l'ilion, la crête iliaque, présente les mêmes phénomènes généraux que l'ostéomyélite du fémur et comme phénomènes locaux : l'empâtement, le développement d'un abcès qui s'ouvre, donne lieu à des fistules persistantes de l'aine, de la fesse, avec flexion de la cuisse. Quelquefois arthrite coxo-fémorale aiguë.

Traitement. — *A la période aiguë.* — Trépanation précoce de l'os, jusqu'à ce que le foyer intra-osseux soit ouvert.

A la période d'ostéomyélite chronique. — Incision et grattage des fistules; aller retirer les séquestres qui causent la suppuration prolongée.

II. Ostéite tuberculeuse. — ***Symptômes.*** — **Ostéite du sacrum.** — Evolution lente, sciatique fréquente, rebelle à tous les traitements; abcès froid, apparaissant et s'ouvrant à la fesse, à la cuisse, au périnée, au pourtour de l'anus, dans le rectum, dans la vessie, dans la fosse iliaque interne.

Ostéite de l'ilion. — L'abcès évolue vers la fesse ou vers la fosse iliaque interne.

Ostéite de l'ischion. — Pouvant simuler une coxalgie.

Traitement. — 1° **Général.** — Antituberculeux.

2° **Local.** — Ponction et injection modificatrice, dans les abcès froids.

A la période de fistulisation. — Tenter le curettage des os malades, si on peut les atteindre; le résultat de ces opérations est généralement mauvais, à cause de la nature spongieuse des os, grâce à laquelle le mal s'étend toujours.

SACRO-COXALGIE

Symptômes. — On l'observe surtout de vingt à trente ans, plus souvent chez l'homme, quelquefois chez la femme gravide (Panas).

Début insidieux : douleurs localisées à l'articulation, irradiées au membre inférieur; provoquées par la pression sur l'interligne, grâce au toucher rectal ou à la pression directe, par la pression sur les deux ailes iliaques : les mouvements de la cuisse sont libres. Claudication. Allongement apparent du membre inférieur, dû à l'abaissement du bassin du côté malade. Abcès froid, à la face superficielle ou profonde du sacrum; ouverture fréquente; fièvre hectique.

Traitement. — 1° **Général**, antituberculeux.

2° **Local.** — Immobilisation prolongée, dans la gouttière de Bonnet. Traitement des abcès froids comme on a vu plus haut.

Si l'abcès est fistuleux. — Tenter le curettage et le drainage profonds. Les résultats sont peu encourageants.

PSOÏTIS

Symptômes. — **Début.** — Insidieux, s'il apparaît au cours d'une maladie infectieuse (infection puerpérale); brusque, s'il succède à un traumatisme.

Période d'état. — Douleur iliaque, provoquée par la pression, par les mouvements de la cuisse. Attitude de la cuisse en flexion et rotation externe. Tumeur iliaque, descendant dans la cuisse, occupant toute la gaine du psoas.

Symptômes généraux graves. — Fièvre intense, frissons irréguliers, vomissements, diarrhée; quelquefois fièvre légère, lassitude.

Le pus s'ouvre à l'extérieur, aux limbes, à l'aine, ou bien fuse très loin de son origine; l'ouverture dans l'intestin est grave; péritonite par perforation ou par propagation; embolie pulmonaire.

Traitement. — *Au début.* — Immobiliser le membre, narcotiques, repos au lit.

Le pus est collecté. — Il faut l'inciser sans retard, là où la collection est le plus superficielle: voie lombaire, voie iliaque, au-dessus de l'arcade de Fallope, en décollant le péritoine; trépanation de l'os iliaque et drainage par la fesse. Drainage, lavages abondants.

Dès que la suppuration est tarie. — Mobiliser la cuisse, pour éviter les raideurs articulaires.

XXXIII. MALADIES DU MEMBRE INFÉRIEUR

I. — MALADIES DE LA HANCHE

CONTUSION DE LA HANCHE

Symptômes. — S'observe à tous les âges. Succède au choc sur le trochanter. Gonflement de la région. Raccourcissement **apparent**, dû à l'ascension de l'épine iliaque; il disparaît, quand on abaisse l'épine. Rotation externe, facile à corriger. Impotence fonctionnelle. Mouvements passifs douloureux, mais possibles.

Diagnostic. — Avec fracture du col, souvent difficile.

Traitement. — Immobiliser quelques jours; mobilisation précoce; massage.

FRACTURES DU COL DU FÉMUR

1° **Fr. intra-capsulaire.** — ***Symptômes.*** — Impotence fonctionnelle complète; douleurs au creux inguinal par les essais de mobilisation.

Trait de fracture (fig. 191). Peu de gonflement, pas d'ecchymose. Rotation externe du membre (fig. 192), facile à corriger. Raccourcissement primitif, nul; secondaire, limité à

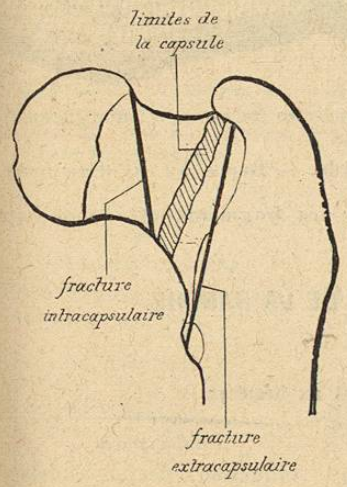

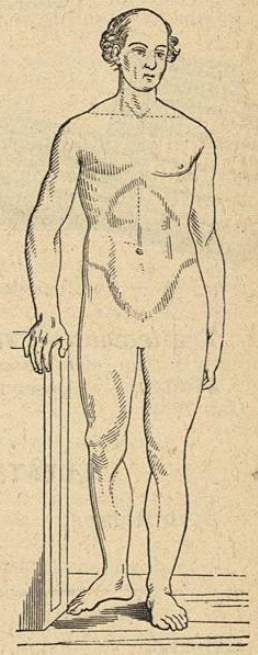

Fig. 191. — Traits de fracture du col du fémur.
Fig. 192. — Fracture du fémur. Rotation externe du pied.

3 centimètres; il est corrigé en même temps que la rotation externe. Trochanter rapproché de l'épine iliaque. Crépitation exceptionnelle. Mobilité anormale difficile à contrôler.