Si l'abcès est fistuleux. — Tenter le curettage et le drainage profonds. Les résultats sont peu encourageants.

PSOÏTIS

Symptômes. — **Début.** — Insidieux, s'il apparaît au cours d'une maladie infectieuse (infection puerpérale); brusque, s'il succède à un traumatisme.

Période d'état. — Douleur iliaque, provoquée par la pression, par les mouvements de la cuisse. Attitude de la cuisse en flexion et rotation externe. Tumeur iliaque, descendant dans la cuisse, occupant toute la gaine du psoas.

Symptômes généraux graves. — Fièvre intense, frissons irréguliers, vomissements, diarrhée; quelquefois fièvre légère, lassitude.

Le pus s'ouvre à l'extérieur, aux limbes, à l'aine, ou bien fuse très loin de son origine; l'ouverture dans l'intestin est grave; péritonite par perforation ou par propagation; embolie pulmonaire.

Traitement. — *Au début.* — Immobiliser le membre, narcotiques, repos au lit.

Le pus est collecté. — Il faut l'inciser sans retard, là où la collection est le plus superficielle: voie lombaire, voie iliaque, au-dessus de l'arcade de Fallope, en décollant le péritoine; trépanation de l'os iliaque et drainage par la fesse. Drainage, lavages abondants.

Dès que la suppuration est tarie. — Mobiliser la cuisse, pour éviter les raideurs articulaires.

XXXIII. MALADIES DU MEMBRE INFÉRIEUR

I. — MALADIES DE LA HANCHE

CONTUSION DE LA HANCHE

Symptômes. — S'observe à tous les âges. Succède au choc sur le trochanter. Gonflement de la région. Raccourcissement **apparent**, dû à l'ascension de l'épine iliaque; il disparaît, quand on abaisse l'épine. Rotation externe, facile à corriger. Impotence fonctionnelle. Mouvements passifs douloureux, mais possibles.

Diagnostic. — Avec fracture du col, souvent difficile.

Traitement. — Immobiliser quelques jours; mobilisation précoce; massage.

FRACTURES DU COL DU FÉMUR

1° **Fr. intra-capsulaire.** — ***Symptômes.*** — Impotence fonctionnelle complète; douleurs au creux inguinal par les essais de mobilisation.

Trait de fracture (fig. 191). Peu de gonflement, pas d'ecchymose. Rotation externe du membre (fig. 192), facile à corriger. Raccourcissement primitif, nul; secondaire, limité à

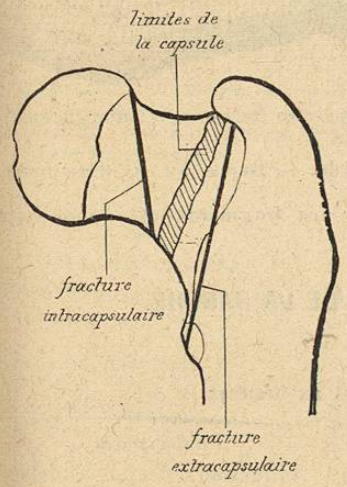

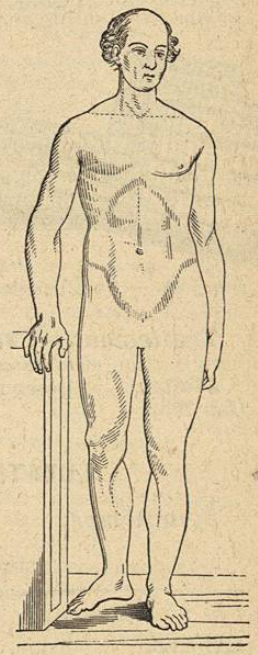

Fig. 191. — Traits de fracture du col du fémur.
Fig. 192. — Fracture du fémur. Rotation externe du pied.

3 centimètres; il est corrigé en même temps que la rotation externe. Trochanter rapproché de l'épine iliaque. Crépitation exceptionnelle. Mobilité anormale difficile à contrôler.

Traitement. — **Vieillards.** — Mouvements provoqués précoces, marche prématurée et massage pour combattre l'hypostase et les raideurs articulaires (Lucas-Championnière).

Adultes. — Réduction en bonne attitude et extension continue ; ou bien arthrotomie et suture des fragments.

2° **Fr. extra-capsulaire.** — ***Symptômes.*** — Impotence fonctionnelle, moins nette quand il y a pénétration ; douleurs au niveau du trochanter. Forte ecchymose de la hanche.

Trait de fracture (fig. 191). Le raccourcissement est immédiat et définitif, varie de un à six centimètres ; il est incorrigible sans désengrènement des fragments. Rotation externe, incorrigible. Trochanter épaissi d'emblée ; triangle de Scarpa bombé. Ni mobilité anormale, ni crépitation.

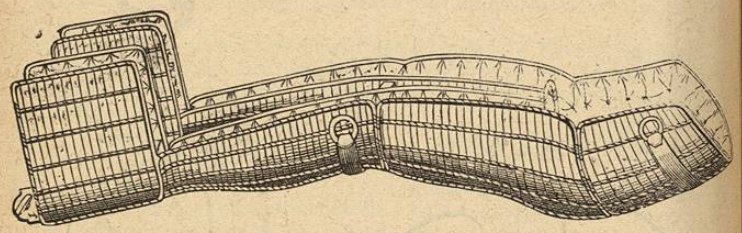

Fig. 193. — Gouttière double pour les fractures du fémur (Bonnet).

Traitement. — **Vieillards.** — Repos au lit d'un mois, mobilisation et massage.

Adultes. — Désengrener les fragments et immobiliser (fig. 193).

LUXATIONS DE LA HANCHE

Symptômes.

LUXATIONS EN ARRIÈRE

ILIAQUE	ISCHIATIQUE
Adduction, extension de la cuisse ou flexion légère.	Adduction, flexion considérable.
Rotation en dedans.	Rotation en dedans.
Saillie de la fesse.	Saillie de la fesse.
Trochanter porté en arrière, élevé au-dessus de la ligne de Nélaton.	Trochanter porté en arrière.
Pli fessier élevé.	Pli fessier abaissé.

LUXATIONS EN ARRIÈRE (*Suite*)

Tête fémorale, sentie dans la fosse iliaque externe.	Tête fémorale, sentie au-dessous et en arrière de l'ischion.
Raccourcissement du membre de plusieurs centimètres.	Raccourcissement de quelques millimètres.
Abduction et rotation externe impossibles.	Abduction et rotation externe impossibles.

LUXATIONS EN AVANT

PUBIENNE	OBTURATRICE
Abduction, extension, rotation externe.	Abduction, flexion forcée, rotation externe.
Aplatissement de la fesse.	Aplatissement de la fesse.
Dépression trochantérienne.	Dépression trochantérienne.
Pli fessier élevé.	Pli fessier abaissé.
Tête fémorale sentie dans l'aine, sous l'arcade crurale.	Tête fémorale sentie sur la face interne de la cuisse, près de l'ischion ou du pubis.
Raccourcissement faible.	Allongement ou pas de changement.
Adduction, rotation interne, flexion impossibles.	Adduction, rotation interne impossibles.

LUXATION EN BAS OU SOUS-COTYLOÏDIENNE	LUXATION EN HAUT OU SUS-COTYLOÏDIENNE
Cuisse fléchie sans abduction, ni adduction.	Extension, abduction ou adduction légères, rotation externe prononcée.
Fesse non déformée.	Fesse aplatie.
Dépression trochantérienne.	Dépression trochantérienne.
Pli fessier abaissé.	Pli fessier élevé.
Tête fémorale, sentie au niveau de l'ischion.	Tête fémorale, sentie au niveau de l'épine iliaque antéro-inférieure.
Allongement et mouvements communiqués impossibles.	Raccourcissement léger.
	Rotation interne impossible.

Traitement. — **Luxations récentes.** — LUXATIONS EN ARRIÈRE. — Endormir le malade ; le coucher sur un lit bas et dur ; un aide presse sur la ceinture pelvienne osseuse ; le chirurgien saisit le jarret, fléchit la cuisse sur le tronc, la

porte en abduction et la soulève verticalement (fig. 193). La traction verticale se fera, dans les cas rebelles, par des pou-

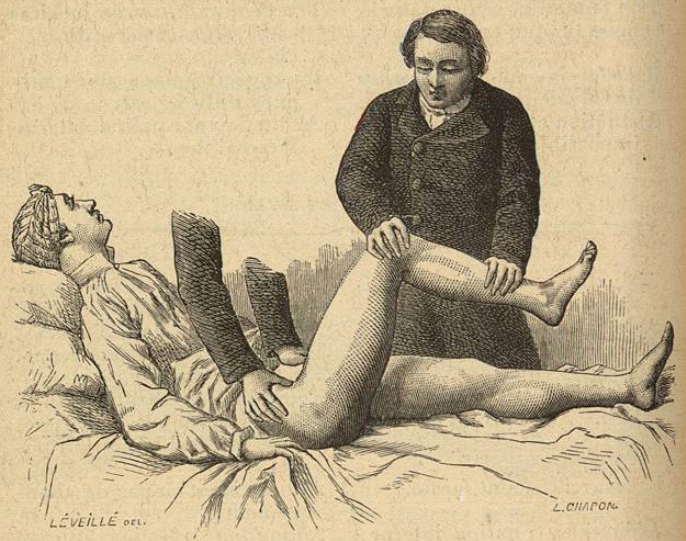

Fig. 193. — Luxation en arrière, réduction par le procédé de Desprès.

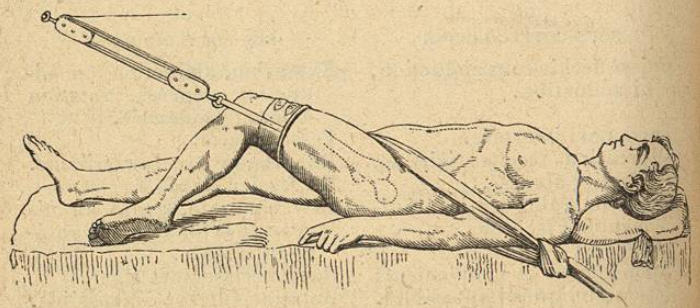

Fig. 194. — Luxation en arrière, réduction par le procédé de Cooper.

lies et à l'aide d'un lacs passant sous le jarret (fig. 194).

Luxations en avant. — Les manœuvres consistent en des efforts de flexion, adduction et traction verticale.

Luxation sus-cotyloïdienne. — A réduire comme une luxation en arrière.

Luxation sous-cotyloïdienne. — A réduire comme une luxation en avant.

Immobiliser 15 jours sans appareil. Puis massage et mobilisation.

Luxations récentes irréductibles. — Pratiquer l'arthrotomie et la réduction sanglante ; si réduction impossible, réséquer la tête fémorale.

Luxations anciennes. — Tenter les **méthodes de douceur**, comme ci-dessus.

En cas d'insuccès, **méthodes de force** : traction sur le membre en flexion, avec mouvements préalables de circumduction, pour *balayer* le pourtour du cotyle. Ouverture de l'articulation et soit réduction, soit résection de la tête fémorale. Ostéotomie ou ostéoclasie, pour obvier aux déplacements vicieux du membre.

AFFECTIONS INFLAMMATOIRES

AFFECTIONS AIGUES

Ostéomyélite aiguë de l'extrémité supérieure du fémur. — Voir *Ostéomyelite de l'extrémité inférieure.*

Arthrites aiguës de la hanche. — *Symptômes.* — Impotence fonctionnelle, douleur. Gonflement de la hanche. Cuisse en flexion et abduction légères.

Atteinte de l'état général.

Causes. — La cause peut être le rhumatisme, la blennorragie, une infection générale, etc.

AFFECTIONS CHRONIQUES

Ostéite tuberculeuse du trochanter. — *Symptômes.* — Douleur localisée au trochanter, spontanée et à la pres-

Fig. 195. — Flexion du fémur; ensellure lombaire, quand les membres sont ramenés au parallélisme, le sujet étendu sur un plan résistant (Barwell).

sion. Gonflement. Apparition d'un abcès froid, d'abord fermé, puis ouvert, la fistule mène sur l'os dénudé. Gêne de la marche.

Traitement. — Curettage de l'abcès et des fistules; évidement des lésions osseuses.

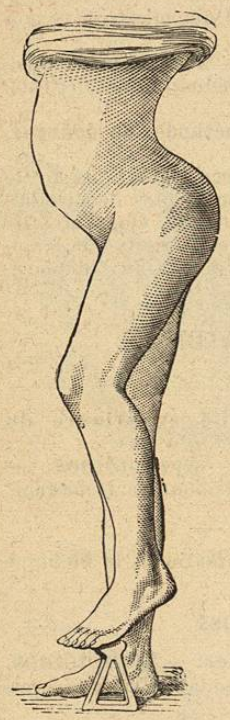

Fig. 196. — Flexion du fémur sur le bassin; le sujet étant supposé debout, les deux membres inférieurs ramenés au parallélisme.

Arthrite tuberculeuse. Coxalgie. — ***Symptômes.*** — **1re Période.** — Douleurs spontanées et provoquées par la fatigue, surtout nocturnes, localisées à la hanche et au genou. Fatigue rapide. Claudication (*signe du maquignon*) Atrophie musculaire rapide. Contracture musculaire et attitude en flexion légère, abduction et rotation externe avec **allongement apparent**, dû à l'abaissement de l'épine iliaque. Douleur provoquée par la pression sur le trochanter, sur la tête fémorale. Immobilisation de la jointure; le bassin suit les mouvements imprimés au fémur (fig. 195). Engorgement ganglionnaire. Généralement atteinte grave de la santé générale.

2e Période. — Apparition d'abcès froids, qui sont cruraux, fessiers ou pelviens. S'ils s'ouvrent, suppuration et fistules. Atteinte plus grave de l'état général. Luxation de la tête à degré variable, en haut et en arrière. (Le trochanter atteint et dépasse la ligne de Nélaton, tendue de l'ischion à l'épine iliaque antéro-supérieure). Alors la cuisse est en flexion, adduction, rotation interne (fig. 196).

Diagnostic. — **Première période.** — Avec luxation congénitale, paralysie infantile, coxalgie hystérique, névralgie sciatique, péri-arthrite coxo-fémorale.

Deuxième période. — Avec affection tuberculeuse à point de départ fémoral, iliaque, vertébral, etc.

Traitement. — **Première période.** — Traitement général. — Bonne hygiène, vie au grand air, à la campagne ou au bord de la mer; suralimentation.

Traitement local. — Immobilisation et repos de la jointure qui est réalisable de deux façons : par le décubitus horizontal, dans le lit de Lannelongue avec extension continue (la gouttière de Bonnet est peu recommandable); par l'application d'un grand appareil plâtré (fig. 197), qui embrasse tout

le tronc et tout le membre inférieur jusqu'au pied. Le membre a été préalablement mis dans la rectitude et dans l'exten-

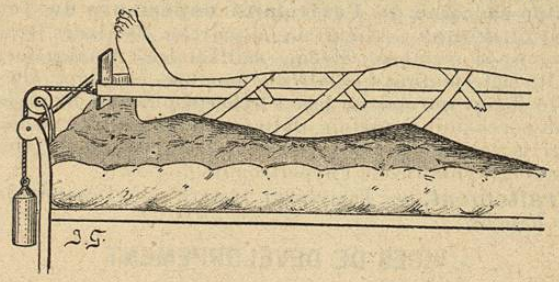

Fig. 197. — Disposition schématique des bandelettes de diachylon; un bandage roulé concourt au maintien et à la solidité de la traction.

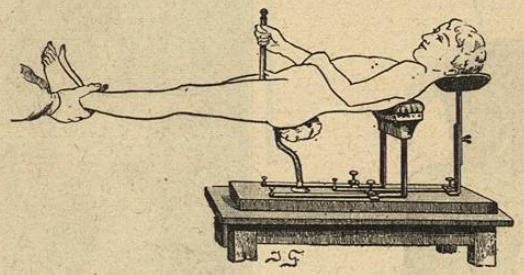

Fig. 198. — Pelvi-cervico-support sur lequel on place le sujet pour appliquer les bandages.

sion (fig. 198). Ce traitement doit être prolongé longtemps, jusqu'à guérison complète, laquelle réclame, sans complications, deux ou trois ans.

Deuxième période. — Traitement local. — Ponction des abcès froids avec l'appareil Potain ou Dieulafoy : injection d'éther iodoformé dans leur cavité.

Quand ils sont fistuleux, injecter dans les trajets l'éther iodoformé, le thymol camphré.

Si la suppuration persiste, il faut s'attaquer aux os, curettages partiels, curettage complet, résection de la tête fémorale. Pendant toute cette période, l'immobilisation dans l'appareil est de rigueur.

La déviation du membre persistant après guérison est combattue par l'ostéotomie sous-trochantérienne.

TUMEURS

Ostéo-sarcome de l'extrémité supérieure du fémur. — *Symptômes.* — Gêne de la marche. Douleurs irradiées dans tout le membre. Œdème malléolaire. Amaigrissement rapide. Déformation spéciale du membre, en gigot. On sent que le fémur normal en bas s'hypertrophie en haut. Crépitation parcheminée parfois. Battements et souffles vasculaires. Intégrité, longtemps conservée, des mouvements de la jointure. La radiographie révèle l'hypertrophie de l'os.

Traitement. — Traitement curatif. — Désarticulation de la hanche.

VICES DE DÉVELOPPEMENT

LUXATION CONGÉNITALE DE LA HANCHE

Fig. 199. — Luxation congénitale de la hanche.

Fig. 200. — Luxation congénitale de la hanche.

Variétés. — La luxation est uni ou bi-latérale.

Luxation bi-latérale. — *Symptômes.* — Surtout fréquente chez la jeune fille. Claudication très spéciale. Adduction très marquée des genoux. Ascension des trochanters au-dessus de la ligne de Nélaton. La tête est sensible dans la fosse iliaque. Les membres semblent trop courts par rapport au tronc. Ensellure lombaire très accusée. Mobilité extrême de l'articulation de la hanche, surtout dans l'adduction et la flexion (fig. 199 et 200).

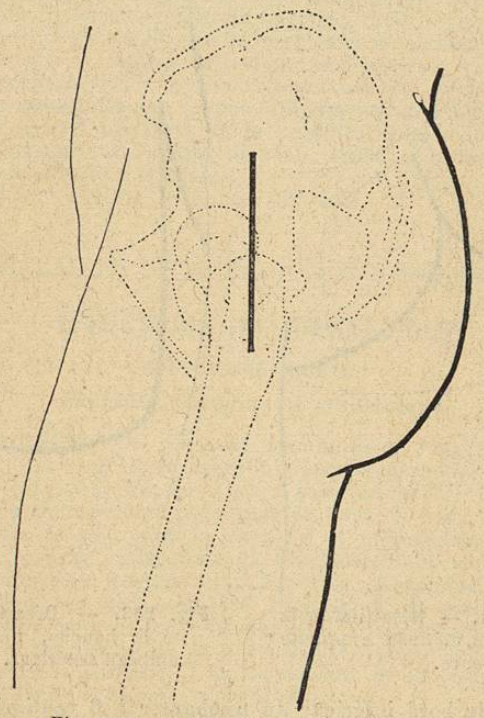

Fig. 201. — Résection de la hanche.

Traitement. — **Réduction non sanglante.** — Mouvements de circumduction, qui balayent le pourtour du cotyle. La cuisse est fléchie à angle droit, tirée verticalement, portée en abduction pour faire rentrer la tête dans le cotyle. Immobilisation, dans un appareil plâtré, de la cuisse en abduction

extrême et à angle droit. La cavité cotyloïde se modèle sur la tête.

Réduction sanglante. — Quand la méthode précédente n'a pas réussi ; réfection d'une cavité cotyloïde, sculptée dans l'ilion.

Résection de la hanche (fig. 201). — Incision rectiligne,

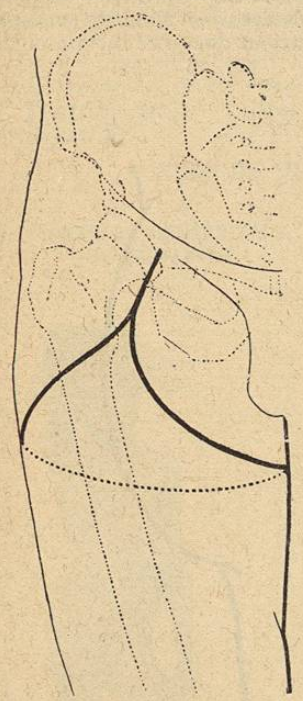

Fig. 202. — Résection de la hanche, méthode à raquette antérieure.

Fig. 203. — Désarticulation de la hanche, méthode à lambeau antérieur.

allant du bord inférieur du trochanter à 8 centimètres au-dessus de son bord supérieur, passant sur le milieu de cette tubérosité. Fendre le grand fessier et en écarter les bords ; porter en avant le moyen fessier, en arrière le pyramidal. Fendre longitudinalement la capsule et le périoste du col. Décoller à la rugine la lèvre antérieure capsulo-périostique et, avec elle, désinsérer les moyen et petit fessiers. Décoller la lèvre postérieure et aussi les muscles obturateurs, pyramidal,

carré crural, tandis que l'aide porte la cuisse en extension. La tête se luxe, si on porte la cuisse en adduction, extension, rotation externe Sectionner le col fémoral et extirper la tête que retient seulement le ligament rond. Attaquer la cavité cotyloïde avec la curette ou la rugine. Drainer et suturer.

Désarticulation de la hanche. — Méthode a raquette antérieure (fig. 202). — Incision rectiligne, longue de quatre travers de doigts à partir du milieu du pli de l'aine. Lier les vaisseaux. Achever la raquette cutanée, qui passe, en dehors à trois travers de doigt sous le trochanter, en dedans à 10 centimètres sous le pli génito-crural. Couper successivement le couturier, le tenseur du fascia lata, le grand fessier, le droit antérieur, le psoas. Fendre la capsule parallèlement au col. Couper la lèvre externe de la fente et désinsérer les muscles pelvi-trochantériens. Couper la lèvre interne. Faire luxer la tête par cette incision ; couper le ligament rond. Détacher au ras de l'os ce qui reste de la capsule. Couper les parties molles, en sortant au ras de la peau. Attirer et couper haut le sciatique. Drainer. Suturer.

Méthode a lambeau antérieur (fig. 203).

II. — MALADIES DE LA RÉGION INGUINO-CRURALE

AFFECTIONS INFLAMMATOIRES

AFFECTIONS AIGUES

Phlébite, phlegmatia alba dolens

Symptômes. — Douleur spontanée le long des vaisseaux et des nerfs du membre inférieur, quelquefois à caractère névralgique. Œdème pâle, qui suit une marche variable : après l'accouchement, il procède de haut en bas ; au cours des plaies du pied ou de la jambe, il va de bas en haut. Peau tendue, blanche, lisse, conservant le **godet**. Bandes bleuâtres, le long du trajet des veines. La fémorale, la saphène, forment un cordon dur, gros, sensible. Procéder à cet examen avec modération, pour éviter le détachement d'un thrombus. Fièvre variable. En dehors de la puerpéralité, rechercher la plaie qui a causé la phlébite. Il existe souvent de la lymphangite et de l'adénite inguinale concomitante.

Traitement de la phlébite chirurgicale. — Déterger, panser la plaie causale ; bains prolongés du pied, de la jambe ; pansement humide.

Si la phlébite est limitée à la saphène, à une tumeur variqueuse, l'extirper chirurgicalement.

Si la phlébite est généralisée, immobiliser tout le membre dans un enveloppement ouaté pendant 60 jours, recomman-