extrême et à angle droit. La cavité cotyloïde se modèle sur la tête.

Réduction sanglante. — Quand la méthode précédente n'a pas réussi ; réfection d'une cavité cotyloïde, sculptée dans l'ilion.

Résection de la hanche (fig. 201). — Incision rectiligne,

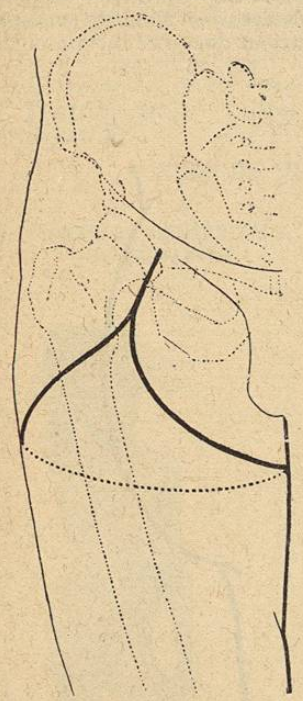

Fig. 202. — Résection de la hanche, méthode à raquette antérieure.

Fig. 203. — Désarticulation de la hanche, méthode à lambeau antérieur.

allant du bord inférieur du trochanter à 8 centimètres au-dessus de son bord supérieur, passant sur le milieu de cette tubérosité. Fendre le grand fessier et en écarter les bords ; porter en avant le moyen fessier, en arrière le pyramidal. Fendre longitudinalement la capsule et le périoste du col. Décoller à la rugine la lèvre antérieure capsulo-périostique et, avec elle, désinsérer les moyen et petit fessiers. Décoller la lèvre postérieure et aussi les muscles obturateurs, pyramidal,

carré crural, tandis que l'aide porte la cuisse en extension. La tête se luxe, si on porte la cuisse en adduction, extension, rotation externe Sectionner le col fémoral et extirper la tête que retient seulement le ligament rond. Attaquer la cavité cotyloïde avec la curette ou la rugine. Drainer et suturer.

Désarticulation de la hanche. — Méthode a raquette antérieure (fig. 202). — Incision rectiligne, longue de quatre travers de doigts à partir du milieu du pli de l'aine. Lier les vaisseaux. Achever la raquette cutanée, qui passe, en dehors à trois travers de doigt sous le trochanter, en dedans à 10 centimètres sous le pli génito-crural. Couper successivement le couturier, le tenseur du fascia lata, le grand fessier, le droit antérieur, le psoas. Fendre la capsule parallèlement au col. Couper la lèvre externe de la fente et désinsérer les muscles pelvi-trochantériens. Couper la lèvre interne. Faire luxer la tête par cette incision ; couper le ligament rond. Détacher au ras de l'os ce qui reste de la capsule. Couper les parties molles, en sortant au ras de la peau. Attirer et couper haut le sciatique. Drainer. Suturer.

Méthode a lambeau antérieur (fig. 203).

II. — MALADIES DE LA RÉGION INGUINO-CRURALE

AFFECTIONS INFLAMMATOIRES

AFFECTIONS AIGUES

Phlébite, phlegmatia alba dolens

Symptômes. — Douleur spontanée le long des vaisseaux et des nerfs du membre inférieur, quelquefois à caractère névralgique. Œdème pâle, qui suit une marche variable : après l'accouchement, il procède de haut en bas ; au cours des plaies du pied ou de la jambe, il va de bas en haut. Peau tendue, blanche, lisse, conservant le **godet**. Bandes bleuâtres, le long du trajet des veines. La fémorale, la saphène, forment un cordon dur, gros, sensible. Procéder à cet examen avec modération, pour éviter le détachement d'un thrombus. Fièvre variable. En dehors de la puerpéralité, rechercher la plaie qui a causé la phlébite. Il existe souvent de la lymphangite et de l'adénite inguinale concomitante.

Traitement de la phlébite chirurgicale. — Déterger, panser la plaie causale ; bains prolongés du pied, de la jambe ; pansement humide.

Si la phlébite est limitée à la saphène, à une tumeur variqueuse, l'extirper chirurgicalement.

Si la phlébite est généralisée, immobiliser tout le membre dans un enveloppement ouaté pendant 60 jours, recomman-

der au malade une immobilité absolue, pour éviter le détachement d'un caillot et la production d'une embolie pulmonaire. S'abstenir de frictions calmantes.

Extrait thébaïque, à l'intérieur.

Adénite aiguë

Symptômes. — 1° **Période d'engorgement.** — Une ou plusieurs tumeurs superficielles, mobiles, douloureuses spontanément et à la pression, sans modification de la couleur de la peau, séparées ou réunies en masse. Siège variable : **à la région crurale**, proviennent d'une plaie, d'une éraillure du pied ou de la jambe ; **à la région inguinale interne**, des organes génitaux ou de l'anus : **à la région inguinale externe**, de la fesse et de l'anus

2° **Période de suppuration.** — La tumeur devient fluctuante, la peau rougit et s'amincit, gêne pendant la marche, dans la position assise et accroupie.

3° **Période d'ouverture.** — Le pus sort par une ou plusieurs ouvertures ; pus de nature variable selon la cause.

Diagnostic. — **De l'adénite.** — Il est facile ;

De la cause. — Explorer le membre inférieur, plaies, durillons, lymphangite ; les organes génitaux (bubons), blennorragie, chancre mou, ulcération simple, herpès ; l'anus, fissures, chancres mous, etc.

Traitement. — Soigner d'abord la lésion causale. Prescrire le repos au lit, dès le début, raser l'aine ; compresses humides et chaudes, contre la douleur ; onguent mercuriel belladoné. Dès qu'il y a fluctuation, inciser au bistouri, lavages antiseptiques, toucher la plaie à l'éther, à la teinture d'iode, au crayon de nitrate d'argent. Pansements aseptiques.

AFFECTIONS CHRONIQUES

Adénites inguinales chroniques.

Adénopathie syphilitique. — *Symptômes.* — Ganglions nombreux, petits, très durs, étroitement groupés (pléiade ganglionnaire), autour d'un ganglion plus gros (*préfet de l'aine*), indolores. Accompagnent le chancre induré. Coexistent avec d'autres ganglions analogues, au cou, à la nuque, à l'aisselle et avec d'autres stigmates de syphilis. Ne suppurent pas, à moins d'infection secondaire.

Traitement. — Celui de la syphilis.

Adénopathie tuberculeuse. — Voir *Adénites du cou.*

Abcès froid. — *Symptômes.* — Tumeurs faisant une saillie variable sous la peau, indolores, fluctuantes ou rénittentes. Sont exceptionnellement d'origine ganglionnaire. Constituent le plus souvent des abcès migrateurs d'origine osseuse.

Abcès coxalgiques. — *Symptômes.* — Généralement peu volumineux, développés au voisinage des vaisseaux fémoraux, ou faisant saillie à la partie interne de la cuisse, remontant rarement dans la fosse iliaque par la gaine du psoas. Les signes de la coxalgie coexistent et aident au diagnostic.

Abcès pottiques. — *Symptômes.* — Deux variétés :

1° *Abcès iliaques.* — Arrêtés au-dessus de l'arcade fémorale et développés au-dessus de l'aponévrose iliaque. Ils sont perçus assez facilement par la palpation profonde de la fosse iliaque, après relâchement des muscles de la paroi ;

2° *Abcès ilio-fémoraux.* — Ils ont suivi le psoas dans la cuisse ; ils sont en bissac avec un renflement iliaque et un renflement crural, séparés par un rétrécissement au-dessous de l'arcade. Fluctuation transmissible de l'un à l'autre ; tumeur crurale réductible dans la fosse iliaque.

Dans les deux cas, rechercher les signes de mal de Pott lombaire ou dorsal inférieur.

Traitement. — Il faut proscrire absolument l'ouverture au bistouri. Il faut vider l'abcès par ponction au trocart, afin qu'il ne s'infecte pas et modifier sa paroi par l'injection, après évacuation d'éther iodoformée. Ponction de l'abcès là où il est le plus facilement accessible ; évacuation de son contenu par pression simple ou à l'aide d'un aspirateur ; lavage de la cavité par un courant d'eau bouillie, injectée avec une seringue, afin de chasser les grumeaux tuberculeux ; injection de 15 à 25 grammes d'éther iodoformé ; attendre le dégagement des vapeurs et les évacuer ensuite, retirer le trocart ; occlure l'orifice avec du collodion.

Si l'abcès se reproduit. — Le reponctionner.

TUMEURS

HERNIES INGUINALES SIMPLES

Variétés (fig. 204). — **Pointe de hernie.** — Tumeur perceptible seulement dans l'effort, petite, à l'orifice inguinal profond.

Bubonocèle. — Saillie légère à l'orifice inguinal superficiel, sonore, avec impulsion à la toux.

Hernie funiculo-scrotale. — N'arrivant pas au contact du testicule.

Hernie scrotale. — Est très volumineuse en général, ou si elle est de faible volume est congénitale.

Hernie chez la femme. — Plus rare que chez l'homme ; elle descend jusque dans la grande lèvre.

Nature du contenu. — **Entérocèle**, sonorité partout, tumeur élastique, réductible avec gargouillement ; **épiplocèle**, matité partout, tumeur pâteuse, irrégulière, réductible sans gar-

gouillement, souvent irréductible en totalité ou en partie; **entéro-épiplocèle**, mélange des deux, très fréquente.

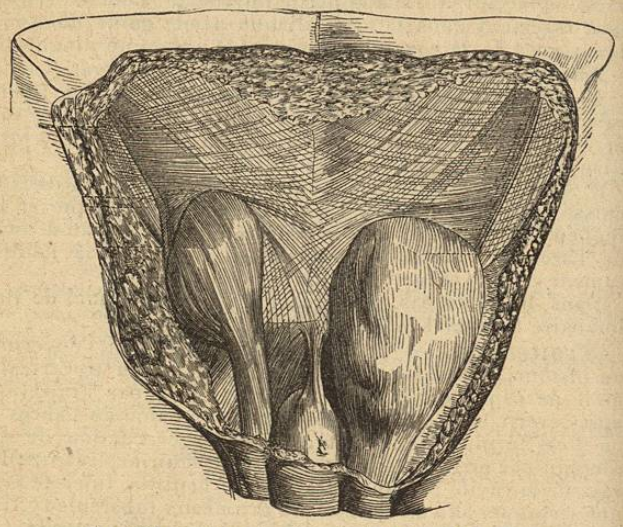

Fig. 204. — Hernies inguinales chez l'homme.

Hernie de la vessie. — Tumeur fluctuante, réductible en provoquant le besoin d'uriner.

Hernie de l'ovaire, de l'appendice, etc. — Plus rares.

Symptômes physiques. — **Inspection.** — Saillie de forme variable selon la grosseur de la tumeur : à peine appréciable dans la pointe de hernie, arrondie dans le bubonocèle, allongée dans la hernie funiculaire, pyriforme à pédicule supérieur dans la hernie scrotale (fig. 205). Téguments non modifiés, sauf le cas d'érythème dû au bandage. La tumeur est régulière ou bien bosselée, mamelonnée. Elle s'accroît en général par la station verticale, la toux, les efforts ; elle diminue généralement dans le décubitus horizontal.

Palpation. — Indolence habituelle, sensation de mollesse due à l'intestin, de granulations dues à l'épiploon. Réductibilité avec gargouillements, soit totale, soit partielle. Le doigt s'engage à la suite de l'intestin dans l'anneau inguinal. La toux reproduit la hernie, de même l'effort. Impulsion par la toux, soit dans toute la tumeur, soit au niveau de son pédicule.

Le testicule affecte des rapports variables avec la tumeur.

Percussion. — Sonorité au niveau des portions d'intestin : matité partout ailleurs.

Troubles fonctionnels. — Sont quelquefois nuls. Tiraillement. Douleurs plus ou moins vives, au niveau de la hernie, dans les reins, dans l'estomac. Gêne et pesanteur

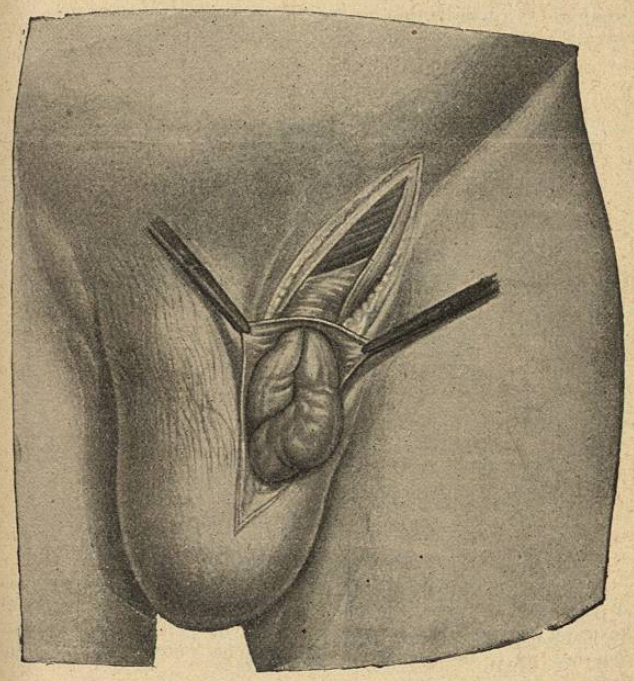

Fig. 205. — Hernie inguinale. Le sac herniaire est ouvert. L'anneau d'étranglement est mis à nu à sa face externe.

dans le ventre. Troubles dyspeptiques et intestinaux divers. Gêne de la marche, quand la hernie est volumineuse.

Diagnostic. — **Ne pas confondre** avec hernie crurale, hydrocèle, adénite, varicocèle, testicule en ectopie.

Traitement. — **Indications.** — Maintenir la hernie réduite par un bandage suffisant, lorsque le sujet est trop jeune pour supporter une opération ou qu'on peut espérer une guérison spontanée ; de même lorsqu'il est trop âgé ou qu'il

a dépassé l'âge moyen de la vie. La hernie est une infirmité dont il faut se débarrasser. Elle peut être une source de gros dangers.

Réduction de la hernie. — Faire coucher le sujet horizontalement, les épaules relevées par un coussin, les cuisses écartées et légèrement fléchies. Saisir le collet de la hernie

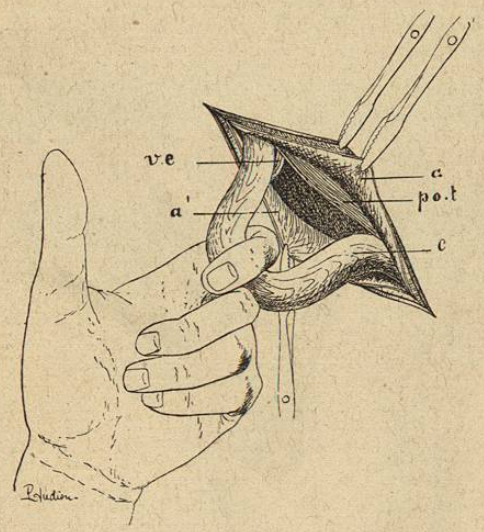

Fig. 206. — Hernie inguinale, d'après A. Broca.

Le cordon *c*, entouré du crémaster, est chargé sur l'index gauche et il est décollé jusqu'à ce que l'on voie dans la paroi postérieure du trajet les vaisseaux épigastriques, *ve; aa'*, aponévrose du grand oblique; *po. t*, bord inférieur des muscles petit oblique et transverse.

de la main gauche, entre le pouce d'une part et l'index avec le médius d'autre part; le globe herniaire est saisi de la main droite. Celle-ci comprime la tumeur, l'exprime en quelque sorte pour en chasser les gaz. Il se produit un gargouillement avec rentrée brusque de la tumeur. En cas contraire, pousser le contenu de la hernie vers l'abdomen, en maintenant bien serré le pédicule de la hernie, pour que l'intestin le suive et ne s'étale pas sur l'aponévrose du grand oblique. La réduction est totale ou partielle.

Maintien de la hernie, par un bandage de volume, de forme, de force variables selon la nature de la hernie.

Cure radicale. — Proposer la **cure radicale** à tout herniéux adolescent ou adulte; à celui qui souffre de sa hernie; à celui qui est exposé aux fatigues, aux efforts répétés.

Manuel opératoire. — Purger le sujet la veille de l'opération; raser le pubis, savonner la région et appliquer un pansement humide.

Au moment d'opérer, sommeil anesthésique. Lavage du pubis, du ventre et du haut des cuisses, au savon, à l'alcool, à l'éther.

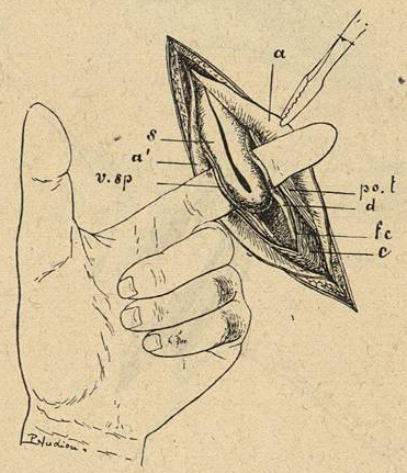

Fig. 207. — Hernie inguinale, d'après A. Broca.

Le crémaster et, sous lui, la tunique fibreuse commune ont été incisés largement ; *s*, sac fendu d'un coup de pointe, mais non jusqu'au fond ; *vsp*, vaisseaux spermatiques ; *d*, canal déférent; *aa*, aponévrose du grand oblique ; *c*, crémaster fendu ; *fc*, fibreuse commune, également incisée; *po. t*, bord inférieur des muscles petit oblique et transverse.

1er *Temps. Incision de la peau*, qui doit être haute, parallèle à l'arcade fémorale et au canal inguinal, descendant de quelques centimètres sur le scrotum. Section du tissu sous-cutané jusqu'à l'aponévrose du grand oblique, qu'on met à nu.

2e *Temps. Ouverture du trajet inguinal*, par incision longitudinale de l'aponévrose du grand oblique, qu'on repère avec deux pinces.

3e *Temps. Dissection du sac* (fig. 206) : le reconnaître à son aspect nacré spécial; le séparer des éléments du cordon, artères, veines, canal déférent, celui-ci reconnaissable par sa

consistance spéciale; poursuivre cette dissection très haut, jusqu'à l'orifice inguinal profond.

4e *Temps. Ouverture du sac.* — Refouler l'intestin dans le ventre; réséquer le plus possible d'épiploon (fig. 207), après ligature par points séparés ou par points enchaînés.

5e *Temps. Ligature du sac herniaire.* — Le plus haut possible, par un fil de catgut n° 2, plutôt que par un fil de soie;

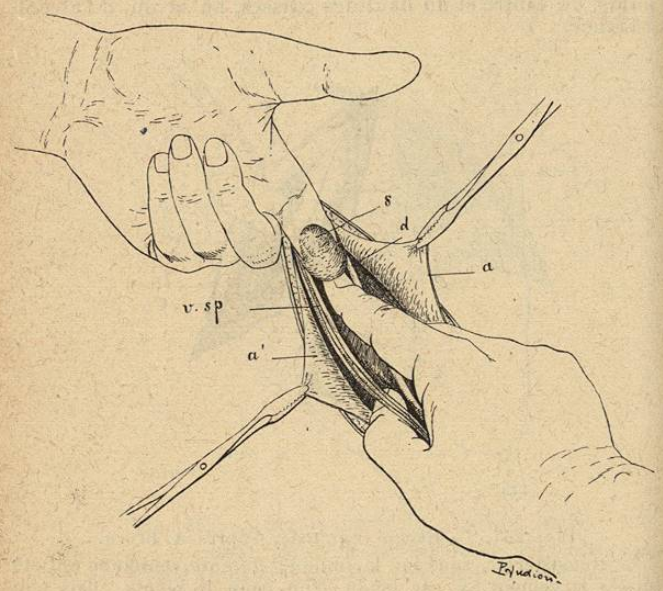

Fig. 208. — Hernie inguinale, d'après A. Broca.
L'index gauche a été introduit dans le sac *s*, dont le fond respecté coiffe la phalangette. Une légère flexion de cette phalangette amorce le décollement du sac. L'index droit est poussé entre le sac et les éléments du cordon, ces derniers étant saisis entre le pouce et le médius de la même main. *vsp*, vaisseaux spermatiques; *d*, canal déférent; *aa'*, aponévrose du grand oblique.

couper le sac au-dessous de la ligature; le moignon disparaît dans le ventre (fig. 208).

6e *temps. Réfection de la paroi* (fig. 209 et 210). — *Paroi postérieure* : repérer avec des pinces le tendon conjoint et le bord profond de l'arcade crurale (Bassini); les réunir par deux ou trois fils de catgut. *Paroi antérieure* : suturer de

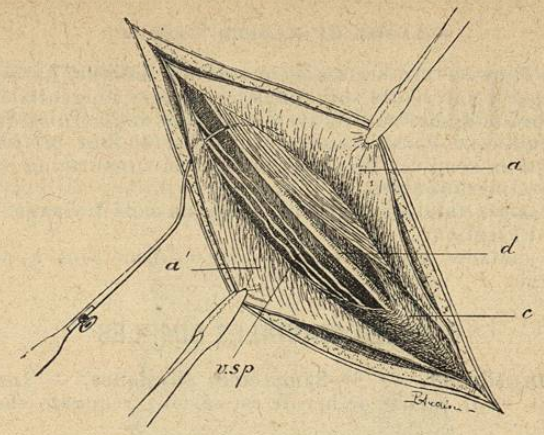

Fig. 209. — Hernie inguinale, d'après A. Broca.
La lèvre externe, *a'*, de l'aponévrose du grand oblique est rabattue en dehors. L'aiguille passe à plat devant le cordon et s'engage sous les muscles petit oblique et transverse.

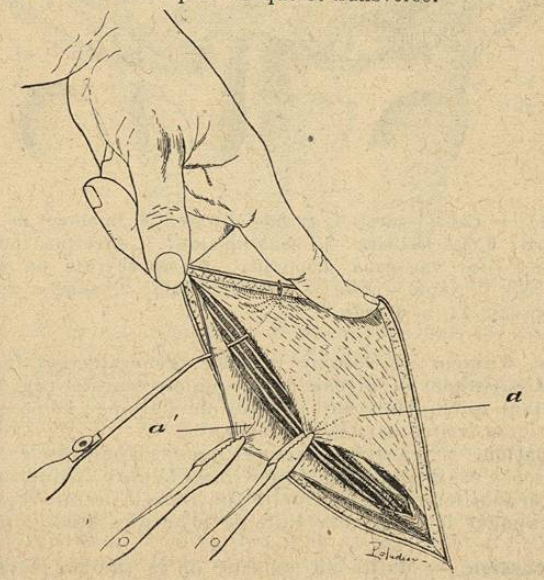

Fig. 210. — Hernie inguinale, d'après A. Broca.
Les deux lèvres de l'aponévrose du grand oblique sont rabattues en dehors; l'aiguille retournée pointe en haut sort aussi loin que possible.

même l'aponévrose sectionnée du grand oblique. La suture de la paroi antérieure suffit dans les hernies congénitales ; le plan profond sera suturé avec soin, dans les hernies dues à une faiblesse considérable des parois. Il faut préférer le catgut à la soie, car il expose moins à la suppuration et aux fistules interminables.

7e temps. Suture de la peau. — Avec ou sans drainage. Pansement aseptique.

Les malades se lèvent le 20e jour et n'ont plus à porter bandage.

HERNIES CRURALES SIMPLES

Symptômes. — 1o **Symptômes physiques.** — **Inspection** — Cette variété de hernie est surtout fréquente chez la

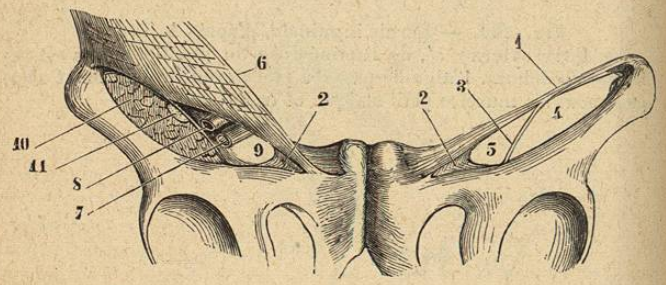

Fig. 211. — Canal crural. 1, arcade crurale ; 2, ligament de Gimbernat ; 3, fascia iliaca ; 4, canal iliaque ; 5, ouverture pour le passage des vaisseaux fémoraux ; 6, aponévrose du grand oblique ; 7, veine crurale ; 8, artère crurale ; 9, anneau crural ; 10, psoas ; 11, nerf crural.

femme. Tumeur de volume variable, généralement faible, arrondie, située au niveau de la région crurale (fig. 211), empiétant quelquefois sur l'arcade de Fallope ; la peau est normale ou irritée par les bandages.

Palpation. — Sensation élastique, en cas d'entérocèle ; granuleuse, en cas d'épiplocèle. Impulsion à la toux. Réductibilité avec gargouillement ou irréductibilité. Dans le premier cas, on peut engager le doigt, à la suite de la hernie, dans l'anneau crural.

Percussion. — Matité ou sonorité de la tumeur, selon le contenu.

2o **Symptômes fonctionnels.** — Douleurs locales, tiraillements, troubles gastro-intestinaux.

Diagnostic. — **Ne pas confondre** la hernie crurale réductible avec un abcès froid, avec la dilatation ampullaire de la saphène ; la hernie crurale irréductible avec des ganglions.

Ne pas confondre la hernie crurale avec la hernie inguinale ; la première est en plus grande partie située au-dessous de la ligne ilio-pubienne ; son pédicule se dirige directement en arrière et en bas ; après réduction, le doigt s'engage dans

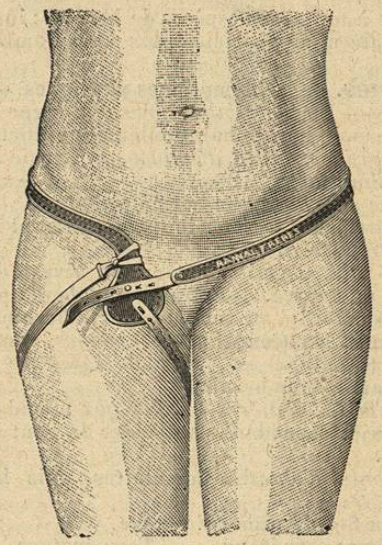

Fig. 212. — Bandage français pour hernie crurale.

le canal crural, non dans le canal inguinal, et il sent en dehors battre l'artère fémorale (Malgaigne).

Traitement. — Il est palliatif (contention par un bandage) (fig. 212) ou curatif (cure radicale).

Réduction — Rien de particulier.

Cure radicale. — Manuel opératoire. — Ressemble beaucoup au procédé dirigé contre la hernie inguinale. L'incision cutanée sera verticale et faite sur la partie la plus saillante de la tumeur, dissociation du tissu cellulaire sous-cutané et du fascia cribriformis. Mise à nu du sac herniaire et dissection, en séparant le corps et le collet des tissus voisins ; redoubler de prudence en dehors où est la veine fémorale. Ouverture du sac ; réduction de l'intestin ; résection la plus étendue possible d'épiploon. Ligature du sac au catgut, le plus haut

possible et ablation du sac. La réfection de la paroi s'obtient par des procédés nombreux, dont le plus simple consiste à rapprocher par quelques fils de catgut l'arcade fémorale et l'aponévrose du pectiné. Suture de la peau.

Indications. — Elles sont les mêmes que dans la hernie inguinale.

ÉTRANGLEMENT HERNIAIRE

Se rapporte à toutes les espèces de hernies : inguinale, crurale, ombilicale et aux variétés plus rares, lombaire, obturatrice, etc.

Symptômes. — **1° Symptômes physiques. — A. Du côté de la hernie.** — *Irréductibilité brusque*, signe valable surtout dans le cas de hernie habituellement réductible :

Ou bien *irréductibilité d'emblée*, la hernie apparaissant pour la première fois ;

Consistance plus dure que normalement ;

Matité, remplaçant la sonorité préalablement notée ;

Augmentation de volume ;

Sensibilité à la palpation, surtout au niveau du collet.

B. **Du côté du ventre.** — Rétraction d'abord ; plus tard ballonnement. Sensibilité au voisinage de la hernie.

2° Symptômes fonctionnels. — *Douleurs*, surtout vives au début (*coliques de miserere*), ayant le caractère de coliques, irradiées à partir de la hernie.

Arrêt absolu des matières et des gaz : pendant quelques heures, le sujet cependant peut vider le bout inférieur du tube digestif.

Vomissements, d'abord alimentaires, puis bilieux, puis fécaloïdes.

Hoquet, à la fin, de pronostic grave.

3° Symptômes généraux. — *Température* normale ou abaissée.

Pouls abdominal, fréquent, dépressible.

Respiration superficielle et précipitée.

Sécrétion urinaire nulle.

Intelligence conservée, quelquefois délire.

Marche. — *Guérison* possible par réduction spontanée, (exceptionnel), par formation d'un anus contre nature.

La mort est la règle, par évolution progressive des accidents, cyanose, refroidissement, algidité du sujet.

Diagnostic. — **Ne pas confondre** avec occlusion intestinale et péritonite infectieuse surtout.

Traitement. — **Indications.** — Si l'on est appelé dans les premières heures, tenter la réduction de la hernie par le *taxis*. En dehors de ce cas, pratiquer toujours le débridement de l'anse étranglée, *la kélotomie* qui donne le maximum de garanties.

Taxis. — Manuel opératoire. — Préparer le malade, pour

lui faire la kélotomie, en cas d'insuccès du taxis. La tentative de taxis doit être faite sous le chloroforme, pour annuler la contracture musculaire ; elle doit être prolongée quelques minutes seulement, rarement plus de cinq, jamais plus de 10 minutes ; elle doit être unique ; elle doit être douce et on doit absolument proscrire les manœuvres du taxis forcé. La réduction se fait comme nous l'avons vu plus haut.

En cas de succès, la tumeur disparaît et le doigt peut s'engager dans le trajet herniaire.

Accidents du taxis. — Ils sont nombreux : *contusion de l'anse étranglée*, lorsqu'il est trop prolongé, trop brutal.

Déchirure de l'anse étranglée, avec réduction et développement d'une péritonite généralisée, — sans réduction et avec production d'un abcès stercoral.

Persistance des symptômes d'étranglement, qui relèvent de la *paralysie intestinale*, de la *réduction en masse* de l'anse qui a entraîné avec elle le collet du sac, de la *fausse réduction* dans un sac propéritonéal.

Quand ces accidents surviennent il faut pratiquer la kélotomie sans retard.

Kélotomie. — Manuel opératoire. — *Incision cutanée* sur le milieu de la tumeur.

Dénudation du sac. *Ouverture* du sac faite avec prudence. Il s'écoule un liquide coloré en noir, odorant, lorsqu'on est dans sa cavité. L'intestin apparaît très tendu. Lavage avec de l'eau bouillie très chaude.

Libérer l'anse étranglée avec un bistouri ordinaire ou avec un bistouri boutonné de Cooper. Ici les règles varient : *hernie inguinale*, débrider directement en haut le collet du sac et si c'est insuffisant, l'anneau inguinal ; *hernie crurale*, débrider soit directement en haut, mais avec prudence, soit de préférence en bas et en dedans, sur le ligament de Gimbernat ; *hernie ombilicale*, débrider directement en haut.

Attirer l'anse et examiner son état, surtout au niveau du sillon d'étranglement. L'arroser d'eau très chaude ; si elle rougit uniformément, il n'y a pas à craindre le sphacèle.

La palper, pour sentir les points amincis qui menacent de se perforer.

La conduite à tenir est variable : *Anse saine*, la rentrer dans le ventre.

Un point de sphacèle limité, l'enfouir par un étage de points de Lembert et rentrer l'anse en drainant par l'orifice herniaire.

Surface notable de vitalité douteuse, fixer l'anse au dehors, après l'avoir débridée largement ; après quelques heures, si elle a rougi, on la rentre et on draine.

Large sphacèle non douteux, pratiquer l'anus contre nature, en fixant l'anse à la paroi et en l'ouvrant ; l'entérectomie avec entérorrhaphie est un procédé plus brillant, mais moins prudent et moins sûr, étant donné l'état grave du patient.

ANÉVRYSME ARTÉRIEL ET ARTÉRIO-VEINEUX

Mêmes symptômes et même traitement que pour les anévrysmes de l'aisselle.

TUMEURS GANGLIONNAIRES

Voir *Région du cou.*

ECTOPIE INGUINALE DU TESTICULE

La plus fréquente de toutes.

Symptômes. — **1° Symptômes physiques.** — A la vue,

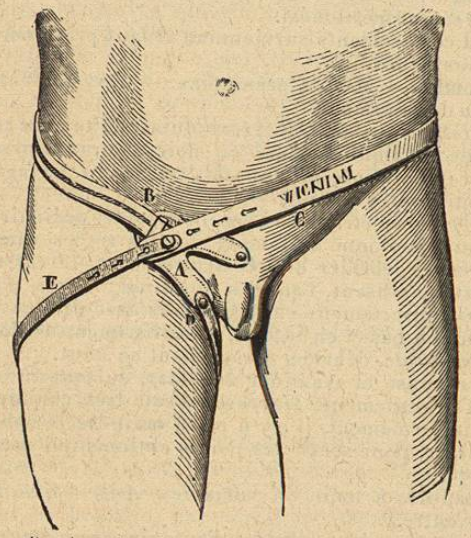

Fig. 213. — Bandage à pelote bifurquée, pour le cas de descente tardive du testicule.

l'une des deux bourses, la droite le plus souvent, est déshabitée; quelquefois les deux; tumeur quelquefois visible dans l'aine. Au palper, on sent le testicule, placé dans l'aine, soit sous la peau, soit dans le canal inguinal, à une hauteur variable, plus ou moins près des orifices profond ou superficiel;

le testicule est plus petit que normalement, sensible au palper. Coexistence fréquente d'une hernie congénitale inguinale, surtout de la variété interstitielle.

2° Symptômes fonctionnels. — Douleurs provoquées par les chocs, les froissements.

3° Symptômes généraux. — Infantilisme et féminisme, en cas d'ectopie double.

Diagnostic. — **Ne pas confondre** l'orchite du testicule ectopique avec la hernie étranglée.

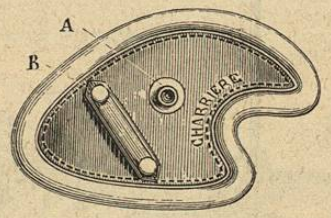

Fig. 214. — Pelote échancrée (hernie congénitale).

Traitement. — **1° Orthopédique.** — A la naissance et dans les premiers mois de la vie : bandages en fourche qui abaissent le testicule (fig. 213 et 214); massage ayant le même but.

2° Chirurgical. — Plus tard. *Orchidopexie*, abaisser le testicule libéré de ses adhérences et le fixer au fond des bourses.

Castration, après insuccès de la précédente, quand l'abaissement est impossible, quand le testicule est dégénéré ou devenu cancéreux.

III. — MALADIES DE LA CUISSE

AFFECTIONS TRAUMATIQUES DE LA CUISSE

FRACTURES DE LA DIAPHYSE FÉMORALE

Symptômes. — Déformation de la cuisse. Raccourcissement. Rotation en dehors, le bord externe du pied reposant sur le plan du lit. Mobilité anormale et inflexion au niveau du point fracturé. Crépitation par les mouvements de rotation. Déplacement des fragments : angle antéro-externe dans la fr. sous-trochantérienne ; fragment supérieur en avant et en dehors dans les fr. du tiers moyen ; fragment supérieur en avant et en dessus dans les fr. du tiers inférieur.

Pas de déformation, dans les fractures incomplètes ou sous-périostées.