Traitement. — Appareils orthopédiques en plâtre ou en cuir moulé, avec crémaillères métalliques, chez les rachitiques et à la période de développement. Plus tard, remettre la jambe en bonne attitude : par une ostéoclasie manuelle ou instrumentale, mais ce procédé est aveugle dans ses moyens ; par une ostéotomie sus-condylienne, linéaire ou cunéiforme. Appliquer ensuite un appareil plâtré jusqu'à la consolidation.

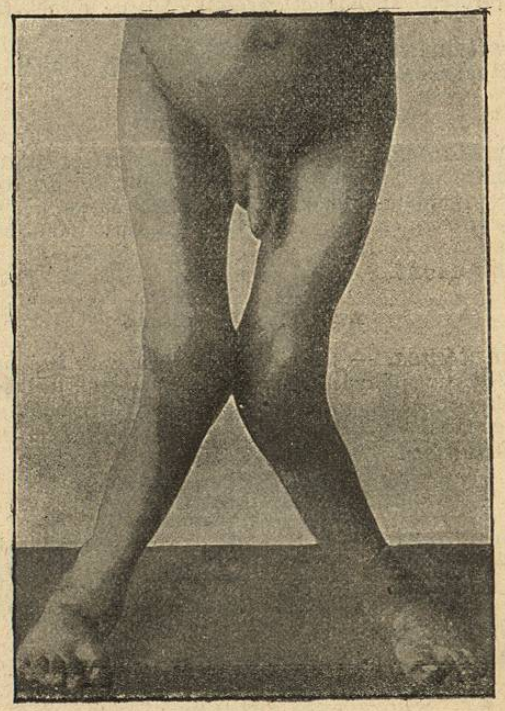

Fig. 230. — Genu valgum.

Ostéo-sarcome de l'extrémité inférieure du fémur.

Symptômes. — Augmentation de volume de l'épiphyse fémorale, de consistance variable, dure avec des points ramollis, siège de battements quelquefois, à crépitation parcheminée. Mouvements passifs du genou conservés. Degré léger d'hydarthrose. Douleurs vives dans la gaine. Amaigrissement.

Plus tard ulcération, bourgeons saignants, cachexie profonde.

Traitement. — Désarticulation de la hanche très précoce.

Arthrite tuberculeuse.

Symptômes. — **Période de début.** — Fatigue rapide, intermittente du sujet ; douleurs spontanées, localisées au genou, dans le cou-de-pied, dans le pied. Douleurs provoquées par la pression sur l'articulation ; contracture musculaire ; atrophie de la cuisse ; adénite poplitée. Claudication légère.

Période d'état. — Les troubles fonctionnels augmentent. Claudication accrue. Tendance de la jambe à se fléchir et à tourner en dehors. Déformation de l'articulation par l'hydarthrose, par l'existence de fongosités, par l'hypertrophie des os, tout cela contrastant avec l'amaigrissement de la cuisse. La guérison peut se faire à cette période par ankylose.

Période de suppuration. — Apparition d'abcès froids, qui sont, d'après leur siège, fémoraux, tibiaux, poplités, latéro-rotuliens. Flexion de la jambe à un degré variable. Luxation incomplète du tibia en arrière avec rotation en dehors. Si les abcès s'ouvrent, ils s'infectent rapidement, la température s'élève, la cachexie s'accroît.

Traitement. — **Début.** — Traitement général antituberculeux, hygiène, alimentation suffisante, aération, repos. Immobiliser le membre dans un appareil plâtré en rectitude.

Période d'état. — Appareil plâtré en rectitude ; pointes de feu superficielles ou profondes, injections de chlorure de zinc au 10e.

Période de suppuration. — Traiter les abcès froids par la ponction au trocart, suivie de l'injection d'éther iodoformé, de naphtol camphré, de thymol camphré. Ne jamais les inciser au bistouri. Immobiliser le membre en bonne attitude, en le réduisant au besoin sous le chloroforme.

S'il y a suppuration, lavages antiseptiques, curettage des portions d'os malade.

Chez l'enfant, pratiquer l'arthrotomie, évider les surfaces osseuses malades, supprimer la synoviale infiltrée.

Chez l'adulte, pratiquer la résection du genou, qui sera suivie d'une ankylose osseuse.

En cas de lésions trop graves des os, on est autorisé à amputer la cuisse.

V. — MALADIES DU CREUX POPLITÉ

ABCÈS CHAUD

Symptômes. — Jambe fléchie. Douleurs spontanées très vives. Œdème du pied par compression veineuse. Fièvre et

mauvais état général. La fluctuation, la rougeur de la peau apparaissent tardivement, à cause de la situation profonde de l'abcès.

Traitement. — Incision précoce. Traiter l'écorchure du pied qui a causé le plus souvent l'adéno-phlegmon du jarret.

ANÉVRYSME ARTÉRIEL CIRCONSCRIT

Symptômes. — Signes types : œdème du membre, dilatation des veines ; parésie musculaire, engourdissement, anesthésie légère ; jambe fléchie, tumeur molle, fluctuante, réductible, siège de battements expansifs et d'un souffle systolique, qui disparaissent par compression de la fémorale ; à la longue, peuvent survenir la gangrène du pied, la rupture de l'anévrysme en dehors ou dans la jointure ; regarder s'il n'y a pas hydarthrose ou luxation du tibia en avant.

Traitement. — Méthodes nombreuses ont été préconisées. Compression générale du membre par la bande d'Esmarch, pendant une heure et demie : résultat incertain, dangers à craindre ; flexion de la jambe sur la cuisse, aléatoire et douloureux ; compression de la fémorale au pli de l'aine ; ligature au dessus ou au dessous.

Le procédé de choix est l'extirpation chirurgicale de l'anévrysme, considéré comme une tumeur maligne (P. Delbet).

ANÉVRYSME DIFFUS ET ANÉVRYSME ARTÉRIO-VEINEUX

(Voir *Aisselle* et *Coude*).

KYSTES POPLITÉS

Symptômes. — Début insidieux et lent ; douleurs et gêne à peu près nulles.

Tumeur ovoïde, lisse, de volume variable ; dure, rénitente ou fluctuante ; placée sous l'aponévrose, donc plus facilement sensible dans la flexion de la jambe ; peu mobile ; tantôt irréductible ; tantôt réductible dans l'articulation du genou, dont l'hydarthrose concomitante devient plus tendue ; quelquefois siège de battements transmis par l'artère, mais sans expansion, sans souffle. Ont une origine différente selon leur siège : en dehors et en haut, ils proviennent de la bourse séreuse poplitée ; en dehors et en bas, de la bourse du biceps ; en dedans et en haut, de celle du jumeau interne et du demi-membraneux ; sur le milieu, ils proviennent d'une hernie de la synoviale du genou.

Traitement. — Ponction simple ; ou mieux, excision au bistouri et énucléation complète.

MÉDECINE OPÉRATOIRE

Ligature de l'artère poplitée. — Opérateur placé en dehors du membre ; le sujet est couché sur le ventre ; un aide tient la jambe étendue pour l'incision, fléchie pour la recherche du vaisseau. Sur le milieu du pli du jarret (fig 231), incision verticale de la peau, haute de 10 centimètres ; ménager la veine saphène externe : inciser l'aponévrose ; reconnaître et écarter en dehors le nerf ; dissocier la gaine du paquet vasculaire ; attirer la veine en dehors ; charger l'artère, qui est profonde, de dehors en dedans (fig. 232).

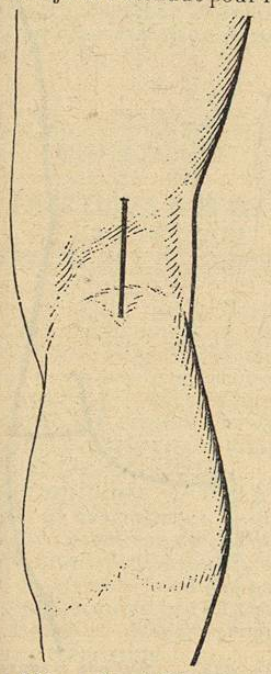

Fig. 231. — Tracé d'incision de la poplitée.

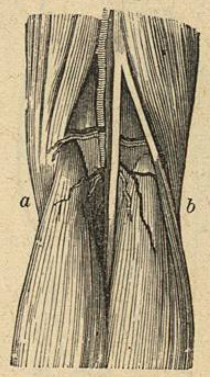

Fig. 232 — Ligature de l'artère poplitée.

Désarticulation du genou. — I. **Méthode elliptique** (fig. 233). — Elle donne une cicatrice postérieure. Incision cutanée, faite en deux temps, formant une ellipse, dont le point infime, en avant, est à cinq travers de doigt sous la rotule, dont le point culminant, en arrière est à trois doigts sous le pli de flexion

poplité. Relever la peau en une manchette jusqu'à la face antérieure de la rotule, et avec elle les tendons de la patte d'oie coupés au ras de l'os.

Désarticuler. — La jambe fléchie, couper le tendon rotulien sous la pointe rotulienne, puis les ailerons de bas en haut jusqu'aux condyles du fémur; sectionner les ligaments latéraux droit et gauche sur le condyle fémoral, pour laisser les

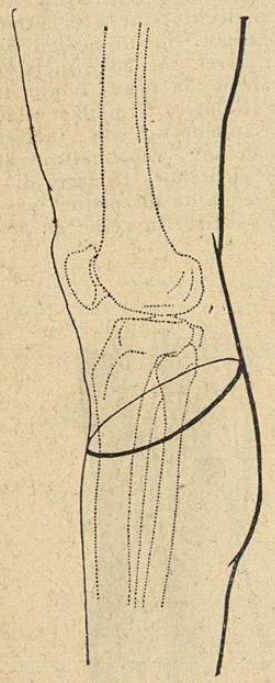

Fig. 233. — Méthode elliptique.

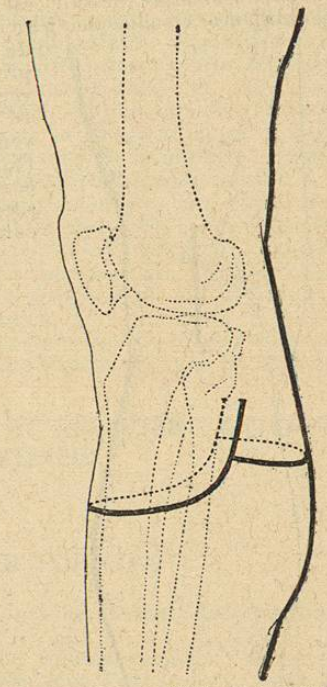

Fig. 234. — Méthode à grand lambeau antérieur.

cartilages semi-lunaires adhérents au tibia; couper les ligaments croisés avec la pointe du couteau; luxer le plateau du tibia en avant, détacher sur lui le ligament postérieur, couper les parties molles à plein tranchant, pour sortir en arrière au ras de la peau (fig. 235).

II. **Méthode à grand lambeau antérieur et petit lambeau postérieur** (fig. 234). — Le grand lambeau a pour longueur le diamètre du genou, pour largeur la demi-circonférence aug-

mentée de deux doigts. Le petit lambeau a pour longueur un demi-diamètre.

Inciser le lambeau antérieur, en commençant à un doigt sous l'interligne, en passant en dehors derrière la tête du péroné, en dedans derrière la tubérosité interne du tibia; inciser le lambeau postérieur; disséquer et relever le lambeau antérieur. Désarticuler (fig. 235).

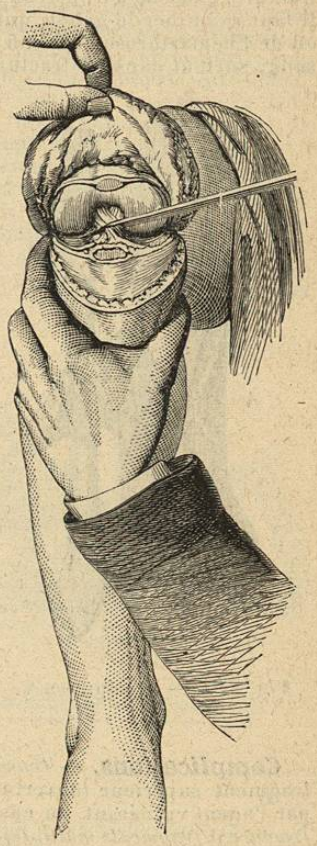

Fig. 235. — Désarticulation du genou.

VI. — MALADIES DE LA JAMBE

FRACTURES DES OS DE LA JAMBE OU FRACTURES DE JAMBE

Sont celles qui occupent les deux tiers moyen et inférieur des os de la jambe; sont comprises entre le trou nourricier des os et une ligne passant à 4 centimètres au-dessus de l'interligne tibio-tarsien (fig. 236 et 237).

Symptômes. — 1° **Il n'y a pas de déplacement.** — Impotence fonctionnelle. Douleurs vives spontanées. Œdème du membre : douleur par la pression au niveau du trait de fracture; mobilité anormale; crépitation.

2° **Il y a déplacement** (cas le plus fréquent). — Symptômes fonctionnels identiques. En plus, **soubresauts tendineux**, se produisant surtout la nuit, réveillant les malades, s'accompagnant de douleurs. Œdème énorme du membre le plus souvent; **phlyctènes**, qui apparaissent rapidement, en nombre et de dimensions variables, surtout à la face antéro-interne : ecchymose. Déformation due à la saillie en avant et en dedans du fragment supérieur, à la translation du fragment inférieur en haut et