poplité. Relever la peau en une manchette jusqu'à la face antérieure de la rotule, et avec elle les tendons de la patte d'oie coupés au ras de l'os.

**Désarticuler.** — La jambe fléchie, couper le tendon rotulien sous la pointe rotulienne, puis les ailerons de bas en haut jusqu'aux condyles du fémur; sectionner les ligaments latéraux droit et gauche sur le condyle fémoral, pour laisser les

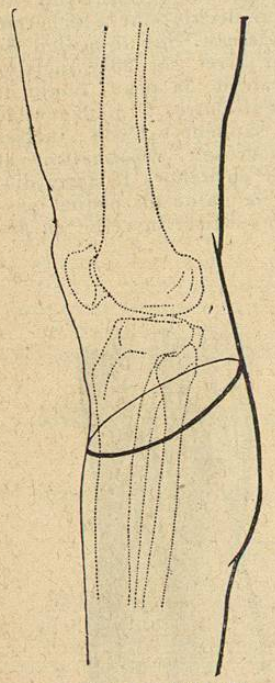

Fig. 233. — Méthode elliptique.

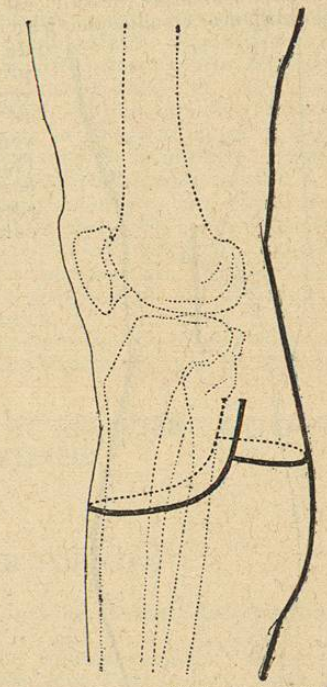

Fig. 234. — Méthode à grand lambeau antérieur.

cartilages semi-lunaires adhérents au tibia; couper les ligaments croisés avec la pointe du couteau; luxer le plateau du tibia en avant, détacher sur lui le ligament postérieur, couper les parties molles à plein tranchant, pour sortir en arrière au ras de la peau (fig. 235).

II. **Méthode à grand lambeau antérieur et petit lambeau postérieur** (fig. 234). — Le grand lambeau a pour longueur le diamètre du genou, pour largeur la demi-circonférence aug-



mentée de deux doigts. Le petit lambeau a pour longueur un demi-diamètre.

Inciser le lambeau antérieur, en commençant à un doigt sous l'interligne, en passant en dehors derrière la tête du péroné, en dedans derrière la tubérosité interne du tibia; inciser le lambeau postérieur; disséquer et relever le lambeau antérieur. Désarticuler (fig. 235).

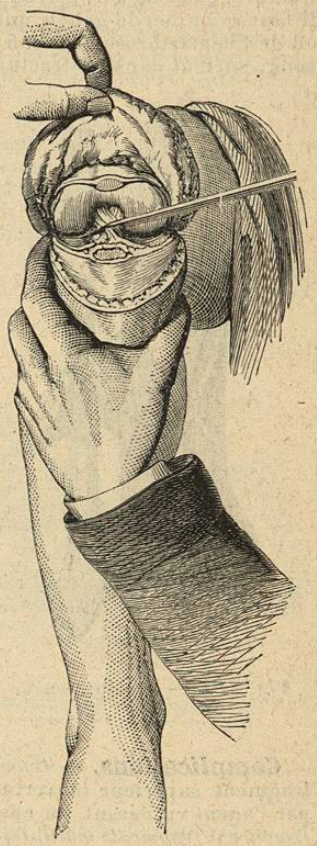

Fig. 235. — Désarticulation du genou.

## VI. — MALADIES DE LA JAMBE

### FRACTURES DES OS DE LA JAMBE OU FRACTURES DE JAMBE

Sont celles qui occupent les deux tiers moyen et inférieur des os de la jambe; sont comprises entre le trou nourricier des os et une ligne passant à 4 centimètres au-dessus de l'interligne tibio-tarsien (fig. 236 et 237).

***Symptômes.*** — 1° **Il n'y a pas de déplacement.** — Impotence fonctionnelle. Douleurs vives spontanées. Œdème du membre : douleur par la pression au niveau du trait de fracture; mobilité anormale; crépitation.

2° **Il y a déplacement** (cas le plus fréquent). — Symptômes fonctionnels identiques. En plus, **soubresauts tendineux**, se produisant surtout la nuit, réveillant les malades, s'accompagnant de douleurs. Œdème énorme du membre le plus souvent; **phlyctènes**, qui apparaissent rapidement, en nombre et de dimensions variables, surtout à la face antéro-interne : ecchymose. Déformation due à la saillie en avant et en dedans du fragment supérieur, à la translation du fragment inférieur en haut et

en dehors. Jambe raccourcie, pied renversé généralement en dehors et en équinisme. Douleur à la pression sur le trait de fracture, encoche à ce niveau ; mobilité anormale, crépitation. Il faut examiner le genou, qui peut présenter de l'hydarthrose ou de l'hémarthrose et le cou de pied, qui est distendu par le sang, surtout dans les fractures hélicoïdales.

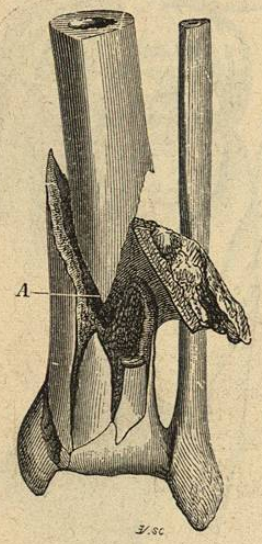


Fig. 236. — Fracture en V.

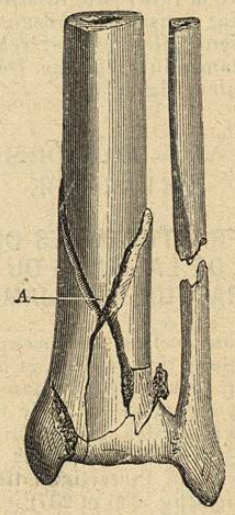


Fig. 237. — Fracture en V, les fragments remis en place.

**Complications.** — *Ouverture de la fracture*, soit par le fragment supérieur (ouverture primitive ou secondaire), soit par l'agent vulnérant, en cas de fracture directe : *ouverture et fracture à fragments multiples ; lésions vasculaires ; thromboses et embolies veineuses; défaut de consolidation.*

**Traitement des fractures simples.** — **Fracture sans déplacement.** — Immobiliser le membre, pendant quelques jours, dans une gouttière ; le masser, mobiliser les articulations du genou et du cou de pied. Permettre la marche le 30e jour.

**Fracture avec déplacement.** — Facilement réductible. Il faut réduire en bonne attitude et immobiliser le membre par un appareil plâtré.



*Pour réduire.* — Un aide pratique la contre-extension sur la cuisse : le chirurgien saisit le pied avec une main embrassant le talon, l'autre embrassant le bord interne. Il pratique une traction lente, sans secousses, progressive. La réduction est faite quand la crête du tibia prolongée tombe sur le premier espace interdigital ; quand l'angle interne est effacé ; quand l'épine iliaque antéro-supérieure, le bord externe de la rotule, le bord interne du gros orteil sont sur la même ligne droite. Le pied doit être mis à **angle droit** sur la jambe.

*Pour immobiliser.* — Un troisième aide applique l'appareil plâtré sur le membre ainsi maintenu. Une attelle postérieure et une attelle en étrier, formées de 12 à 16 épaisseurs de tarlatane, trempées dans la bouillie plâtrée, forment une gouttière postérieure remontant jusqu'au milieu de la cuisse. On les applique par un tour de bandes de toile. **Ne jamais confectionner d'appareil circulaire.**

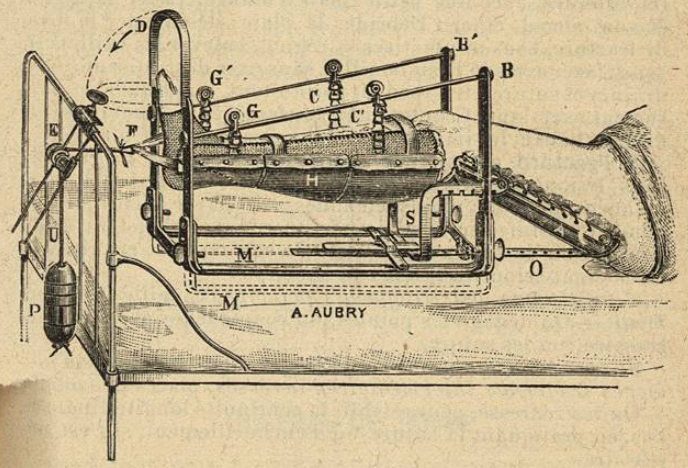


Fig. 238. — Appareil d'Hennequin à extension continue pour la jambe.

*S'il y a des phlyctènes*, laver le membre au savon, à l'alcool ; inciser finement les phlyctènes, chasser leur contenu, respecter la pellicule épidermique ; les couvrir de gaze aseptique ; par dessus appliquer l'appareil plâtré.

La position de la réduction sera conservée jusqu'à dessiccation complète du plâtre.

**Fracture oblique avec raccourcissement notable et difficilement réductible.** — *Pour réduire.* — Un aide fait la contre-

extension sur le périnée ou sur la cuisse fléchie, la jambe étant elle-même fléchie sur la cuisse, ce qui détend les muscles du mollet ; un aide fait l'extension sur le pied mis en bonne attitude ; le chirurgien appuie sur les fragments et s'efforce de les mettre en place. On est autorisé à se servir de l'anesthésie générale, qui supprime la contracture musculaire et facilite la réduction.

*Pour immobiliser.* — On applique l'appareil plâtré.

**Appareil d'Hennequin** (fig. 238). — A extension continue, il est indiqué dans certains cas de fractures irréductibles. Quand la fracture est irréductible ou que le déplacement se reproduit, on doit ouvrir le foyer de fracture et pratiquer soit la suture, soit l'enchevillement des os.

***Traitement des fractures compliquées*** (Lejars).

1° **Fracture compliquée non comminutive**, ou peu comminutive, sans lésions vasculaires, ni attritions musculaires importantes, avec une petite plaie cutanée. Laver la région (savon, alcool, éther). Débrider la plaie ; désinfecter le foyer de fracture, sans traumatiser la région, enlever les caillots de sang, laver avec de l'eau bouillie, sans user des antiseptiques ; drainer et suturer très peu ou pas du tout. Appliquer un pansement aseptique. Coapter enfin les fragments, comme il a été dit plus haut et les immobiliser dans une gouttière plâtrée.

2° **Fracture compliquée comminutive** à gros fragments, sans lésions vasculaires graves, avec lésions musculaires et cutanées plus ou moins étendues. — Laver, débrider largement, désinfecter la plaie par un courant abondant d'eau bouillie ou de sérum de Hayem. On se comporte ensuite différemment selon les lésions du squelette.

*S'il n'y a que deux fragments principaux*, taillés obliquement. — On dégage les pointes, on coapte les os et si c'est nécessaire, on les suture.

*Si avec ces deux fragments principaux on trouve un ou plusieurs fragments intermédiaires inversés*, placés de champ. — On les redresse, pour rétablir la continuité longitudinale de l'os, en pratiquant la suture ou l'enchevillement, si c'est nécessaire.

Les fragments multiples, qu'on peut rapprocher, et enclaver l'un dans l'autre, sont suturés.

Les fragments incapables de vivre sont enlevés et on rapproche ceux qui restent, au risque de raccourcir le membre, en les fixant par la suture, par la ligature ou l'enchevillement.

C'est seulement dans le cas de lésions vasculaires notables, avec attrition grave des parties molles et du squelette, qu'on sera autorisé à pratiquer l'amputation d'emblée, laquelle devra être aussi économique que possible.

***Traitement des pseudarthroses.***



Ouvrir le foyer ; supprimer les tissus fibreux qui unissent et séparent les fragments ; aviver ces derniers, à l'aide de la rugine, des ciseaux et fixer les surfaces avivées en contact par la suture ou l'enchevillement.

## VARICES DU MEMBRE INFÉRIEUR

***Symptômes.*** — **Varices profondes.** — Fatigue par la station verticale prolongée, œdème malléolaire le soir, fatigue rapide à la marche, crampes dans le mollet ; le mollet est douloureux à la pression.

**Varices superficielles.** — Les veines apparaissent dilatées, tortueuses, surtout dans la station verticale, diminuent au lit ; nouures, noyaux calcaires (phlébolites). Tous les signes des varices profondes qui coexistent avec les varices superficielles. Coloration brunâtre des téguments.

***Complications.*** — *Rupture d'une varice superficielle*, hémorragie abondante, sans tendance à l'arrêt spontané, quelquefois mortelle. *Rupture d'une varice profonde*, douleur vive, *coup de fouet*, avec ecchymose du mollet. *Ulcères variqueux. Phlébite variqueuse.*

***Traitement.*** — 1° **Palliatif.** — Repos au lit. Cessation du travail. Suppression des jarretières et de tout lien gênant la circulation en retour. Compression régulière, circulaire, uniforme du membre inférieur, soit à l'aide d'*un bas élastique*, soit à l'aide *des bandes*. Bas ou bandes doivent être mis le matin, avant le lever.

2° **Curatif.** — Résection et ligature des grosses veines superficielles : saphène interne, anastomose intersaphène. De la sorte, le reflux du sang de haut en bas est empêché. Il faut ensuite prescrire la compression par les bas ou les bandes.

L'*hémorragie* est arrêtée par une compression forte, avec repos au lit.

## ULCÈRES DE JAMBE

On désigne ainsi le plus souvent *les ulcères variqueux*.

***Symptômes.*** — Ulcération siégeant généralement à la face interne de la jambe, dans ses 2/3 inférieurs ; survenant après un traumatisme léger, une écorchure, une hémorragie variqueuse ; augmentée par la fatigue ; bilatéralité fréquente. Dimensions variables en largeur et en hauteur. Ulcère en surface ou profondément creusé ; fond bourgeonnant, saignant facilement (ulcère fongueux) ; fond livide, pâle, bords décollés (ulcère atonique). Au voisinage, peau pigmentée, sèche, siège de dermatoses diverses, adhérente à la profondeur, mal nourrie. Varices superficielles et profondes de tout le membre, avec leurs troubles divers.

***Diagnostic.*** — **Ne pas confondre** avec ulcérations syphilitiques, fistules tuberculeuses ou gommes cutanées tuberculeuses, cancroïde, ecthyma simple, etc.

***Traitement.*** — **Ulcère peu étendu, peau saine.** — Eradication de l'ulcère au bistouri, suture des lèvres de la plaie. Traiter les varices par la résection et l'oblitération des veines

**Ulcère étendu, peau malade.** — Repos absolu au lit; si l'ulcère est infecté, à bords lymphangitiques, pansements humides avec antiseptiques faibles. Pansements secs ensuite.

**Ulcère fongueux à fond bourgeonnant.** — Cautériser les bourgeons charnus avec le crayon au nitrate d'argent. Greffes épidermiques.

**Ulcère atonique.** — Circonvallation de l'ulcère; incision circulaire à un centimètre des bords de l'ulcère, pour sectionner les filets nerveux. Elongation du nerf cutané qui commande la région de l'ulcère. Pansements au vin aromatique. Onguent styrax. Bandelettes de diachylon. Pansements à l'alcool.

*Lorsque la guérison est impossible*, que l'ulcère est trop étendu, que les muscles, les os sont infiltrés, que le membre est inutile et douloureux, on est autorisé à pratiquer l'amputation.

## MÉDECINE OPÉRATOIRE

**Ligatures de la tibiale antérieure.** — 1° **Au tiers inférieur de la jambe.** (Fig. 239.) — *La ligne d'incision* va de la dépression antéperonière, située entre la tête du péroné et le tubercule de Gerdy, au milieu de l'espace intermalléolaire antérieur, en dehors du tendon jambier antérieur. Incision sur cette ligne, longue de 6 centimètres, de la peau d'abord, de l'aponévrose ensuite. Sentir avec l'index gauche la crête du tibia, en dehors d'elle, le tendon jambier antérieur; plus en dehors, le tendon de l'extenseur propre. Le paquet vasculo-nerveux est entre ces deux muscles. Lier de dehors en dedans.

2° **Au tiers supérieur.** — Incision cutanée de 8 centimètres sur la ligne d'incision; sous la lèvre interne de la plaie, piquer l'aponévrose, glisser une sonde de dedans en dehors; jusqu'à être arrêté par une cloison résistante; ouvrir l'aponévrose sur la sonde. Ramener celle-ci de dehors en dedans, le premier espace senti est le bon; inciser l'aponévrose de haut en bas sur cet espace; écarter les muscles. L'artère est profonde et elle émet des branches musculaires, qui servent de guide.

**Ligature de la tibiale postérieure** (fig. 240) **au niveau du mollet.** — Le sujet, étendu sur le dos, a la jambe fléchie reposant sur son bord externe. L'opérateur est en dehors. Inciser la peau à un travers de doig derrière le bord interne du tibia, parallèlement à lui, sur une longueur de 10 centi-



mètres, en respectant la veine saphène externe. Couper l'aponévrose le long du bord interne du jumeau et rejeter ce muscle en dehors. Inciser le soléaire perpendiculairement à sa surface avec le bistouri tenu horizontalement, le plus loin

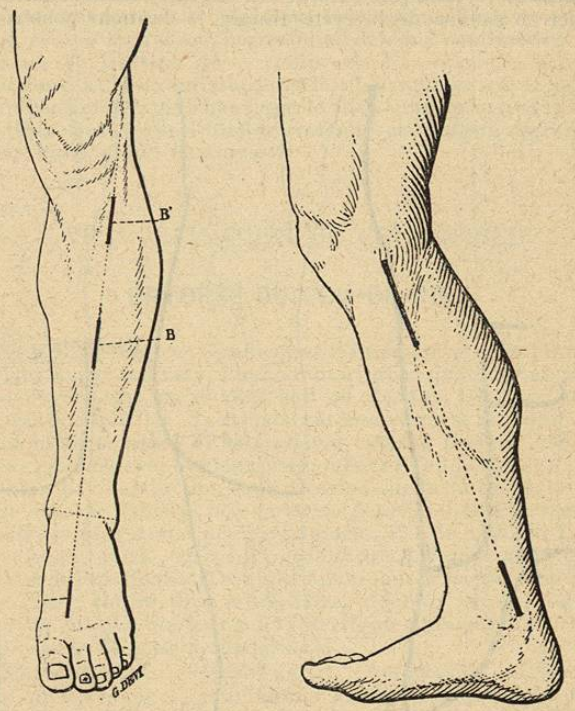


Fig. 239. — Ligne d'opération de la pédieuse, A; et de la tibiale antérieure, BB'.
Fig. 240. — Ligne d'opération de la tibiale postérieure.

possible du bord tibial. Quand on rencontre l'aponévrose intra-musculaire du soléaire, procéder avec attention, car il y a peu de fibres musculaires au-dessous. Au-dessous d'une fibre aponévrose, est l'artère, placée en dedans du nerf tibial postérieur.

**Amputation de la jambe** — **Au lieu d'élection**, c'est-à-dire à cinq travers de doigt au-dessous de l'interligne du genou (fig. 242).

Procédé a lambeau externe (fig. 243). — Marquer le lambeau, qui aura le diamètre de la jambe plus trois centimètres en longueur, et en largeur la demi-circonférence de la jambe.

Inciser le lambeau externe en U, la branche antérieure située en dedans de la crête tibiale, la branche postérieure

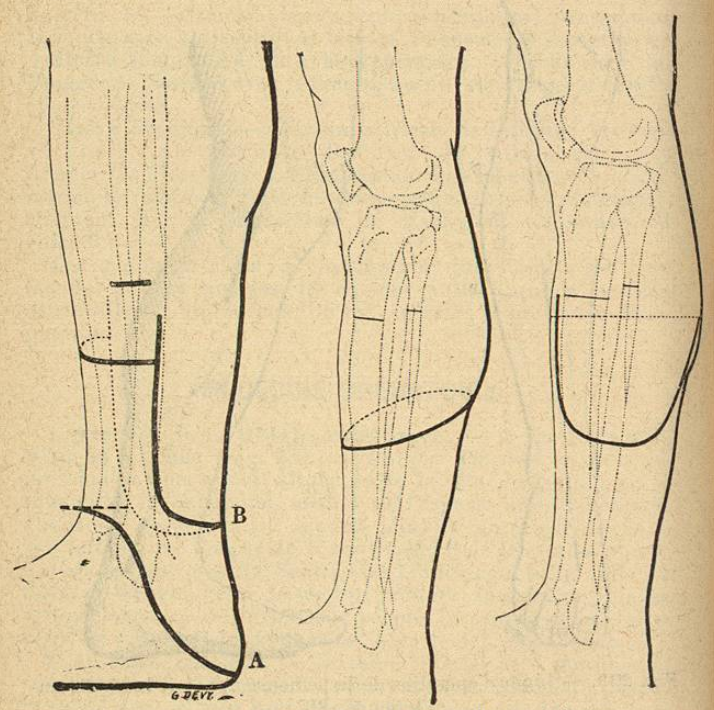


Fig. 241. — A, ellipse ; B, à deux lambeaux inégaux.
Fig. 242. — Méthode circulaire.
Fig. 243. — Méthode à lambeau externe

moins longue de 2 centimètres que l'antérieure. Incision transversale interne, du sommet de la branche postérieure à deux centimètres sous le sommet de la branche antérieure. Mobiliser les téguments, que l'aide rétracte. Couper l'aponévrose le long du bord interne du tibia : couper les muscles antérieurs transversalement, suivant le contour du lambeau. Disséquer les muscles antérieurs, les détacher de l'os et de



l'aponévrose interosseuse en respectant l'artère tibiale antérieure, le relever de bas en haut jusqu'à la base du lambeau. Saisir les chairs postérieures et les couper de bas en haut, en creusant de plus en plus dans la profondeur jusqu'au lieu de section osseuse. Couper les muscles profonds postérieurs transversalement et le ligament interosseux. Relever sur les deux os une manchette périostique de deux centimètres, à la rugine. Application de la compresse à trois chefs. Scier en commençant et en finissant par le tibia, en coupant le péroné à un centimètre plus haut que le tibia et en abattant la crête du tibia. Suturer les mucles profonds au catgut. Suturer la peau. Pansem ent compressif.

## VII. — MALADIES DU COU-DE-PIED

### ENTORSE DU COU-DE-PIED

*Symptômes.* — Gonflement d'intensité et d'étendue variables ayant son maximum à l'interligne ; quelquefois ecchymose légère, soit en dehors, soit en dedans. Douleur vive à la pression sur les ligaments antéro-externes, au bord antérieur et au sommet de la malléole externe (*entorse tibio-tarsienne externe*), avec douleur provoquée par l'adduction du pied, ou bien par l'abduction et la pression sur la pointe de la malléole interne (*entorse tibio-tarsienne interne*). Les mouvements passifs du pied sont à peu près intacts. Pas de mobilité transversale du pied. On peut reconnaître l'arrachement de la pointe des malléoles. Troubles fonctionnels : impossibilité de la marche, contracture musculaire, douleur par le moindre mouvement. La douleur sur l'interligne tibio-péronier révèle le diastasis de cette articulation.

*Traitement.* — Repos au lit. Compression ouatée pendant quelques jours, pour laisser tomber l'irritation et diminuer le gonflement. Massage précoce, mobilisation légère. Bains de pied très chauds.

### FRACTURES MALLÉOLAIRES

*Symptômes.* — **1° Fracture de la malléole externe par arrachement.** — Pas de déplacement ; déformation minime ; gonflement limité à la région malléolaire externe : ecchymose linéaire. Douleur à la pression, localisée à la base de la malléole ; quelquefois on sent une rainure, un peu de mobilité, de la crépitation, en portant le pied dans l'adduction.

**2° Fracture bi-malléolaire par adduction.** — Gonflement