ligament latéral interne; attirer le pied en avant, détacher le tendon d'Achille au ras de l'os et dénuder celui-ci sur toutes ses faces, en le tordant en tous sens et en respectant les organes situés dans la gouttière calcanéenne (fig. 247). Scier les malléoles. Suturer les deux lambeaux.

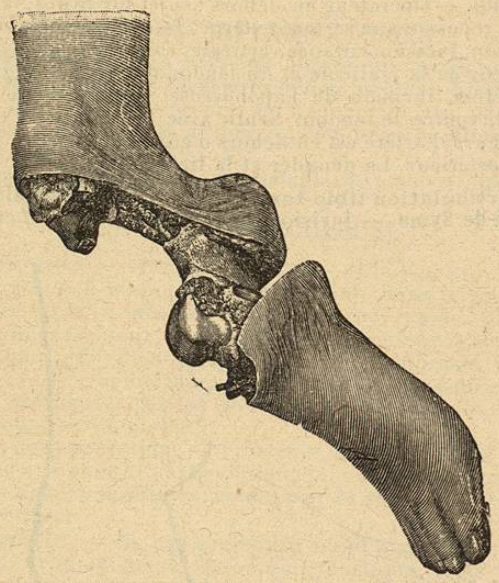

Fig. 247. — Amputation de Syme. Dénudation de la tubérosité calcanéenne.

Résection tibio-tarsienne — La jambe repose sur sa face interne. Incision en T, comprenant une branche verticale, parallèle au bord postérieur du péroné, allant de la pointe malléolaire à 6 centimètres au-dessus et une incision horizontale, passant sous la malléole, longue de 4 centimètres, coupée en son milieu par la précédente. Dénuder le péroné à la rugine et détacher les ligaments externes. Tourner la jambe en dehors et pratiquer une incision verticale, longue de 6 centimètres, sur la face interne du tibia, à partir de la pointe de la malléole. Dénuder à la rugine les surfaces antérieure et postérieure du tibia et détacher le ligament latéral interne. En écartant convenablement les parties molles, on peut scier les extrémités osseuses, le péroné par la fente externe, le tibia par l'interne.

VIII. MALADIES DU PIED

FRACTURES DES MÉTATARSIENS

Symptômes. — Douleur vive, localisée à un point de l'os, provoquée en refoulant d'avant en arrière l'orteil correspondant. Ecchymose tardive, apparaissant dans les espaces interdigitaux voisins du métacarpien fracturé. Mobilité anormale et crépitation inconstantes. Le déplacement du fragment antérieur, quand il existe, se fait tantôt en haut, tantôt en bas.

Traitement. — Réduire le déplacement, quand il existe, par un petit appareil à attelles.

S'il n'existe pas, masser le pied d'emblée, maintenir le pied avec une bande et faire marcher le malade de bonne heure.

FRACTURES ET LUXATIONS DES ORTEILS

Symptômes. — Les mêmes que pour les fractures et luxations des doigts de la main.

TARSALGIE DES ADOLESCENTS

Synonymie — (Crampe du pied, pied plat valgus douloureux, impotence fonctionnelle du long péronier).

Symptômes. — **1re Période. Pied plat simple.** — Chez un sujet généralement jeune, de 12 à 18 ans, se tenant debout par profession, existe une douleur vive dans un pied ou dans les deux pieds, apparaissant vers la fin de la journée; les jambes sont faibles et engourdies; la douleur disparaît au lit et par le repos; elle se localise et on peut la provoquer aux points suivants : articulations astragalo-scaphoïdienne et calcanéo-cuboïdienne, insertion plantaire du long péronier latéral. Le pied s'aplatit, perd sa concavité plantaire par la fatigue et la recouvre par le repos.

2e Période. Pied plat valgus intermittent. — Cette déformation, calmée par le repos, est provoquée par la fatigue. Le pied repose alors sur son bord interne. Le muscle long péronier latéral est affaibli : si l'on presse avec le pouce sur la tête du premier métacarpien, le malade ne peut vaincre cette résistance et ne peut reprendre la cambrure du pied.

3e Période. Pied plat valgus permanent (fig. 248 et 249). — Les contractures musculaires sont devenues permanentes. On sent la saillie des extenseurs du pied et du péronier antérieur. L'électrisation du long péronier ne modifie pas la forme du

pied. La malléole interne et la tête de l'astragale font une

Fig. 248. — Pied plat paralytique.

Fig. 249. — Pied plat paralytique.

saillie appréciable et se rapprochent du sol ; le valgus est très prononcé. Douleurs vives, provoquées par la marche.

Traitement. — *Début.* — Repos absolu ; le malade abandonnera les professions qui exigent la station verticale dans l'immobilité ; il choisira une profession assise ou une profession de marche ; masser les muscles de la jambe ; électriser le long péronier.

2e période. — Immobiliser pendant quelque temps le pied dans un appareil plâtré, en le portant fortement en adduction et en rotation interne, pour combattre la contracture musculaire. Repos au lit.

Quand il a repris sa souplesse, masser et électriser les muscles ; ne permettre la marche qu'avec des semelles spéciales, qui relèvent le bord interne du pied, rétablissent et soutiennent la voûte plantaire.

3e période. — Pratiquer une tarsectomie cunéiforme à base interne, qui corrige le valgus et rétablit la voûte plantaire.

PIEDS BOTS

Les plus fréquents sont le pied bot équin et le bied bot varus équin.

PIED BOT ÉQUIN

Symptômes. — S'observe surtout quand le membre inférieur est raccourci par une coxalgie ou une tuberculose du genou ; encore dans le cas de paralysie infantile, d'arrachement du tendon d'Achille. Le pied repose sur le sol par sa pointe ; la tête de l'astragale est subluxée en avant (fig. 250).

PIED BOT VARUS ÉQUIN

Causes. — Il est généralement congénital, plus rarement il est acquis et dû à la paralysie infantile

Symptômes. — On remarque les déformations suivantes qui existent à des degrés variables : Adduction de l'avant-pied, la pointe du pied étant tournée en dedans et le bord externe regardant en avant ; enroulement du pied sur son bord interne, au niveau de l'interligne médio-tarsien. Il se forme ainsi un angle interne, ouvert en dedans, qui est obtus, droit ou aigu, selon le degré de la déviation. L'équinisme est variable et se caractérise par l'ascension du talon, par la rétraction du triceps, qui forme une corde dure sous la peau. Le pied se renverse sur son bord externe, de telle sorte que l'appui du membre peut arriver à se faire sur le dos du pied. Il existe des durillons et des bourses séreuses au niveau de ces points d'appui.

A la longue l'aponévrose plantaire se rétracte et le pied se recroqueville en boule. L'atrophie des muscles de la jambe existe toujours à un degré variable. Il y a coexistence fréquente de genu valgum.

Il faut distinguer, des cas très variables où la déformation

se réduit facilement par des manœuvres manuelles, ceux

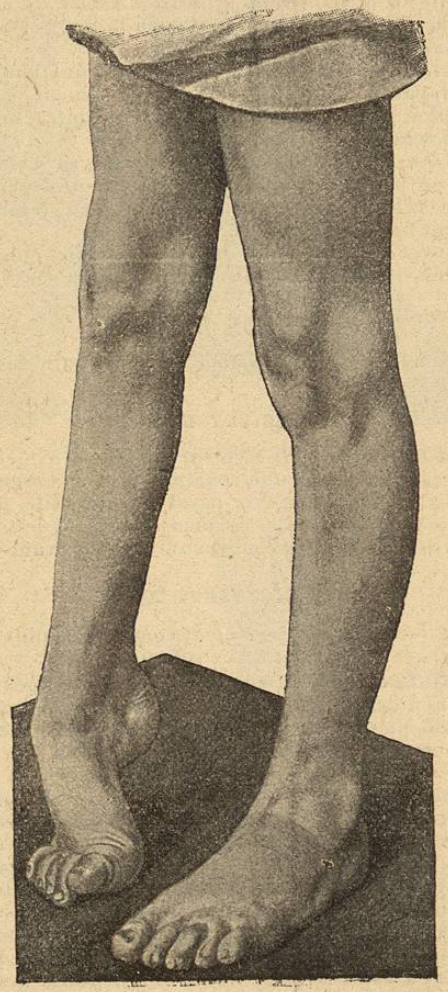

Fig. 250. — Pied équin paralytique.

où elle se réduit difficilement et ceux où elle est irréductible.

Traitement. — 1° **Redressement manuel.** — Dans les cas de déformation réductible. — Corriger l'adduction et l'enroulement du bord interne, supprimer la flexion dorsale du pied et la supination du bord interne, combattre l'équinisme. Contenir le pied par un appareil plâtré pendant longtemps ; électriser les muscles ; soutenir ensuite le pied par des appareils orthopédiques.

2° **Opérations sanglantes sans action sur le squelette.** — Dans le cas de déformations osseuses moyennement accentuées.

Opération de Phelps. — Sectionner sur le bord interne du pied, au niveau du pli d'enroulement, la peau, l'aponévrose plantaire et toutes les parties molles jusqu'au squelette; redressement forcé du pied ; ténotomie du tendon d'Achille, pour corriger l'équinisme ; pansement ; appareil plâtré jusqu'à la guérison complète.

Opération de Kirmisson. — Kirmisson ajoute à la section de Phelps l'ouverture de l'interligne astragalo-scaphoïdien et même calcanéo-cuboïdien, si c'est nécessaire; il bourre la plaie de gaze iodoformée et met un plâtre en bonne attitude.

3° **Opérations sanglantes portant sur le squelette.** — En cas de déformations sérieuses du squelette.

Tarsectomie antérieure cunéiforme. — Elle consiste à enlever un coin osseux à base externe, comprenant le cuboïde, la tête de l'astragale, le scaphoïde, quelquefois les cunéiformes. Les résultats en sont imparfaits.

Tarsectomie postérieure. — Lucas-Championnière, dans le cas de pied bot invétéré, supprime l'astragale, la grande apophyse du calcanéum, le scaphoïde, le cuboïde, les cunéiformes et même une partie du 5e métatarsien. Il pratique la mobilisation précoce après avoir mis en pratique ce principe que « l'œuvre de redressement du pied doit être achevée par l'opération ».

MAL PERFORANT PLANTAIRE

Symptômes. — Le début de l'affection est insidieux, caractérisé par l'apparition d'un durillon à l'un des points par lesquels le pied appuie sur le sol, tête du premier ou du cinquième métatarsien, talon. Puis le durillon tombe, laissant à nu une plaie généralement anfractueuse, à bords indurés, complètement insensibles au toucher et à la piqûre; l'écoulement qui s'y fait est modéré. A la longue, l'os voisin se nécrose, l'articulation est envahie. Pas de tendance à la guérison.

Traitement. — Il faut d'abord s'adresser à la cause, la reconnaître et la traiter convenablement : tabès surtout, diabète, alcoolisme, etc. Repos absolu au lit. Panser aseptiquement. On fera utilement l'évidement de l'ulcération ou l'amputation du métatarsien et de l'orteil.

Quand il y a ostéite et arthrite, il faut savoir que l'ulcération peut persister ou revenir dans la cicatrice. On a proposé (Chipault) l'**élongation** du nerf tibial postérieur, qu'on va chercher derrière la malléole interne ou bien le **hersage** du même nerf : les résultats de ces deux manœuvres sont encore discutés.

ONGLE INCARNÉ (fig. 251).

Symptômes. — Ulcération située généralement dans la rainure onguéale externe du gros orteil, avec production de bourgeons rougeâtres ; douleurs très vives ; complications infectieuses diverses. Elle peut occuper les deux rainures et siéger à d'autres orteils.

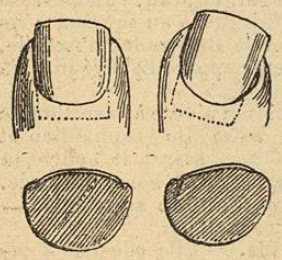

Fig. 251. — Ongle incarné.

Traitement. — **Préventif.** — Couper l'ongle carré et non rond ; propreté extrême ; porter des chaussures carrées. Introduire avec un instrument mousse un lit d'ouate entre les bourgeons charnus et l'ongle, lequel est soulevé et cesse d'être irritant et douloureux.

Curateur. — On peut pratiquer l'anesthésie, soit à l'aide de la cocaïne, soit par la réfrigération avec l'éther ou le chlorure d'éthyle, après constriction préalable de la racine de l'orteil. Plusieurs procédés de cure radicale.

1° *En cas d'onyxis unilatérale*, supprimer un quadrilatère comprenant la moitié externe de l'ongle, les bourgeons charnus et la partie correspondante de la matrice onguéale.

2° *Arracher l'ongle* complètement et lorsqu'il pousse à nouveau, veiller à ce qu'il ne blesse pas.

3° *En cas d'onyxis bilatérale*, appliquer le procédé de Guérin : arracher l'ongle en totalité ; supprimer à l'aide du bistouri toute la matrice, laquelle s'étend de la lunule au voisinage de l'articulation interphalangienne ; suturer tout ce qui reste de peau sur le dos de l'orteil ; la réunion est parfaite, mais l'ongle ne pousse plus.

TALALGIE

Symptômes. — Douleur vive, provoquée par la marche et localisée à la face inférieure du talon ; elle siège dans le tissu cellulo-graisseux ou plutôt dans la bourse séreuse située au niveau des tubérosités calcanéennes. Elle reconnaît souvent pour cause la blennorragie.

Traitement. — Traiter la blennorragie, quand elle existe ; ordonner des chaussures dont le talon sera excavé intérieurement et garni d'ouate.

MÉDECINE OPÉRATOIRE

Désarticulation médio-tarsienne. Amputation de Chopart. — Notions anatomiques. — L'articulation est double, formée en dedans par l'articulation astragalo-scaphoïdienne,

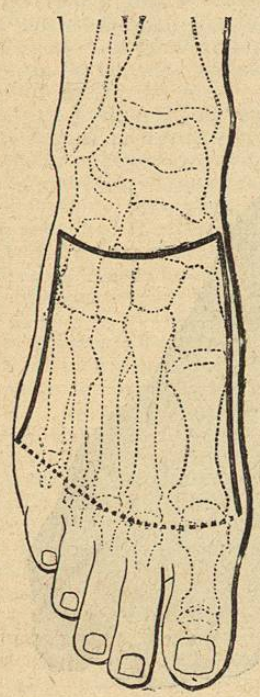

Fig. 252. — Méthode à lambeau plantaire unique.

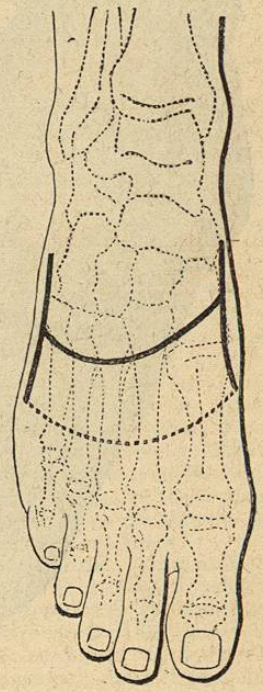

Fig. 253. — Incision dorsale.

en dehors par l'articulation calcanéo-cuboïdienne. Le ligament en Y est commun aux deux articulations ; attaché en arrière à la partie interne de la grande apophyse du calcanéum, il s'attache en avant par un faisceau interne au scaphoïde, par un faisceau externe au cuboïde. Il est la clef de l'articulation de Chopart. Il ne forme pas un simple trait,

mais une vraie cloison verticale, qu'il faut sectionner dans toute sa hauteur. La direction générale de l'interligne est transversale.

Manuel opératoire. — L'opérateur tient le pied avec la main

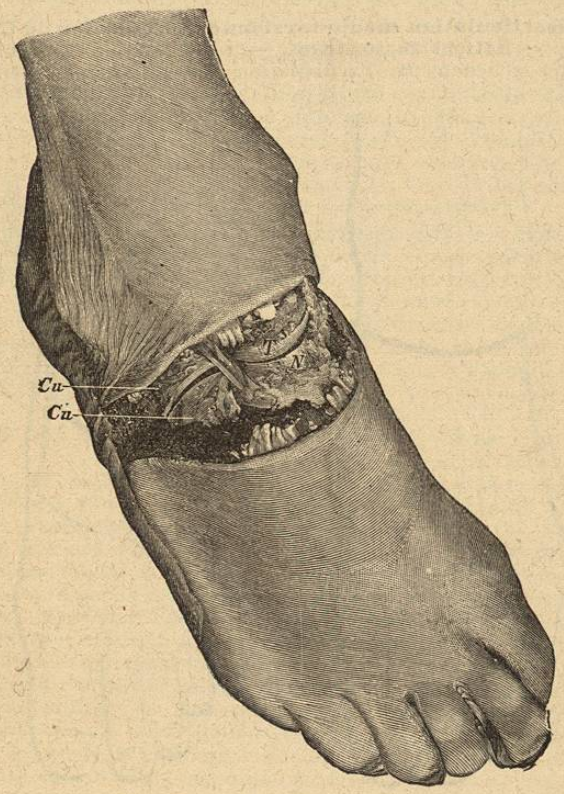

Fig. 254. — Interligne de Chopart.
T, tête de l'astragale. N, scaphoïde. Na, calcaneum. Cu, cuboïde.

gauche, pouce en dessous, doigts en dessus ; un aide fixe la jambe et rétracte la peau. Reconnaître *les points de repère* : en dedans *le tubercule du scaphoïde*, derrière lequel se trouve l'interligne ; il est saillant à 2 centimètres devant la malléole interne ; en dehors, le *tubercule du 5e métatarsien* ; l'interligne est à un travers de doigt derrière lui.

1. Méthode a lambeau plantaire unique. — (Fig. 252). Incision dorsale, tirée de gauche à droite, finissant en dedans sur le tubercule du scaphoïde, en dehors à un doigt derrière le tubercule du 5e métatarsien, convexe en avant, coupant à fond la peau et les tendons jusqu'au squelette. Relever les orteils, pour bien voir la plante.

Incision plantaire : le couteau, mis dans l'extrémité gauche de l'incision dorsale, coupe d'arrière en avant sur le bord du pied, s'arrondit sous les articulations métatarso-phalangiennes, suit le bord droit du pied jusqu'à l'incision dorsale.

Dissection du lambeau plantaire : confier les orteils à l'aide, dénuder la tête des métatarsiens et leur face inférieure sur la moitié de leur longueur.

Désarticulation : l'aide rétractant les téguments, l'opérateur porte le pied en varus, coupe le ligament calcanéo-cuboïdien supérieur et l'astragalo-scaphoïdien ; puis il fléchit le pied, fait bâiller l'interligne et coupe le ligament en Y ; il désinsère les ligaments plantaires, sectionne le jambier postérieur, le long péronier. Il réarticule, engage le couteau à plat sous le pied, tranchant en avant et rase la face inférieure des os jusqu'à ce qu'il sorte là où le lambeau inférieur a été arrêté.

2. Méthode a deux lambeaux inégaux, le plantaire plus long que le dorsal. — (Fig. 253). Inciser le lambeau plantaire, qui va du tubercule du scaphoïde à un doigt derrière le tubercule du 5e métatarsien, longe les bords du pied et est long de 4 à 5 travers de doigt. Couper le lambeau dorsal par une incision suivant les deux bords de l'incision plantaire et limitant un lambeau qui mesure 2 centimètres à ses bords, 4 centimètres au centre. Aller à fond jusqu'au squelette. Entailler en partie les chairs plantaires, comme on vient de le voir. Relever le lambeau dorsal jusqu'à l'interligne. Désarticuler. Réarticuler et achever l'entaille des chairs plantaires. Ligature des vaisseaux. Suture de la peau. Pansement.

Désarticulation tarso-métatarsienne. Opération de Lisfranc. — Notions anatomiques. — (Fig. 255). L'interligne est sinueux. Entre le 1er métatarsien et le 1er cunéiforme, oblique en dehors et en avant ; entre les 4e et 5e métatarsiens et le cuboïde, oblique en dedans et en avant ; entre le 3e métatarsien et le 3e cunéiforme, transversal, entre le 2e métatarsien et le 2e cunéiforme, transversal, mais situé à 5 millimètres derrière le précédent et à 10 millimètres derrière le premier espace cunéo-métatarsien. Les ligaments consistent en des trousseaux fibreux à la face dorsale et à la face plantaire, ceux-ci moins solides ; un ligament interosseux résistant, *clef de l'articulation*, s'étend du 1er cunéiforme au 2e métatarsien.

Manuel opératoire. — L'opérateur tient le pied de la main gauche, pouce en dessus, doigts en dessous, un aide maintient la jambe et rétracte la peau. Reconnaître les *points de repère* : en dehors, le *tubercule du 5e métatarsien* ; en dedans, le *tubercule*,

du 1er *métatarsien*, à 2 millimètres en avant de l'interligne. L'extrémité interne de l'interligne est à 2 centimètres en avant de l'extrémité externe.

Méthode a deux lambeaux inégaux, grand lambeau plantaire,

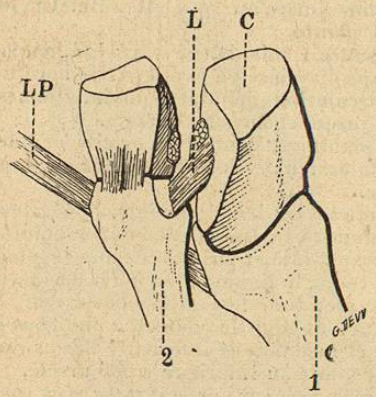

Fig. 255. — Ligament de Lisfranc. L, ligament du 1er cunéiforme. C, au 2e métatarsien. LP, muscle long péronier latéral.

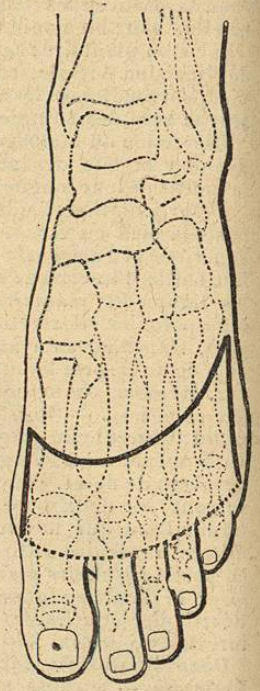

Fig. 256. — Méthode à deux lambeaux inégaux.

petit lambeau dorsal (cicatrice dorsale). — Incision cutanée dorsale tirée transversalement d'un bord à l'autre du pied (fig. 256), convexe en avant ; elle finit en dedans à 2 centimètres en avant du tubercule du 1er métatarsien, en dehors à 1 centimètre devant le tubercule du 5e. Couper les tendons au ras de la peau rétractée jusqu'à l'os. Relever les orteils ; l'incision plantaire unit les deux extrémités de l'incision dorsale, suit les bords du pied, s'arrondit dans le pli digito-plantaire.

L'aide relevant les orteils, disséquer le lambeau au ras de l'os jusqu'au delà des têtes métatarsiennes ; bien libérer les bords latéraux (fig. 257). Le pied étant remis horizontal, relever le lambeau dorsal jusqu'au-dessus de l'interligne. Désarticuler : ouvrir le 1er interligne métatarso-cunéen ; porter l'avant-pied en dedans et ouvrir les interlignes cuboïdo-métatarsiens, puis le 3e espace cunéo-métatarsien ; abaisser l'avant-pied, reconnaître le 2e espace cunéo-métatarsien et l'ouvrir ; enfoncer le couteau horizontalement, entre le 1er et le 2e métatarsien, jusqu'à ce qu'il refuse d'avancer, le tranchant en haut, soulever le manche du couteau, sans laisser glisser la pointe, pendant qu'on presse sur l'avant-pied ; le ligament interosseux de Lisfranc étant sectionné, l'articulation bâille ; désinsérer les ligaments plantaires, raser la face inférieure des os, jusqu'à ce que l'avant-pied soit complètement détaché.

Fig. 257. — L'interligne est mis à nu sur le dos du pied.

Désarticulation du petit orteil. — Procédé a lambeau dorsal et externe. (Fig. 258 et 259). — Incision cutanée, dorsale, commençant à 2 millimètres devant l'interligne, parallèle au tendon extenseur et en dehors de lui, dépassant le pli phalango-phalanginien, se portant à la face plantaire et gagnant, par un trajet oblique, l'extrémité interne du pli digito-plantaire aboutissant enfin au point de départ. Disséquer le lambeau ; couper le tendon fléchisseur et désarticuler.

Désarticulation du gros orteil. — Procédé a lambeau plantaire et interne. — (Fig. 260). Incision cutanée commençant à 2 millimètres en avant de l'interligne, descendant parallèlement au tendon extenseur et en dedans de lui sur une

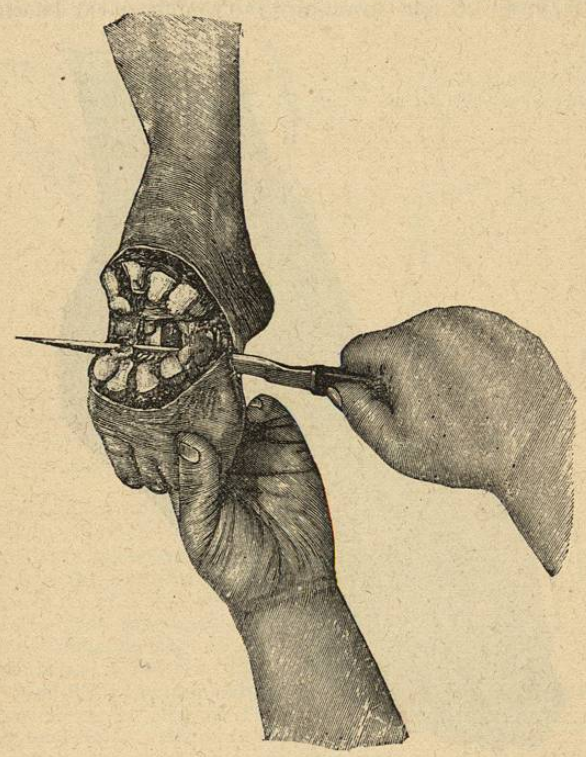

Fig. 258. — Le pied est abaissé dans l'articulation de Lisfranc. On taille le lambeau musculo-cutané plantaire.

longueur de 2 centimètres; suivant le pli phalango-phalangettien, se recourbant vers le pli interdigital et aboutissant au point de départ. Disséquer le lambeau, couper le tendon fléchisseur; tirer sur l'orteil, reconnaître, ouvrir l'interligne, détacher la phalange en laissant les sésamoïdes adhérer au métatarsien.

Désarticulation d'un orteil du milieu. — Méthode ovalaire, modifiée comme pour l'amputation d'un doigt du milieu (voir plus haut).

Désarticulation du premier métatarsien (Fig. 261). — L'interligne est au milieu du bord interne du pied, mesuré

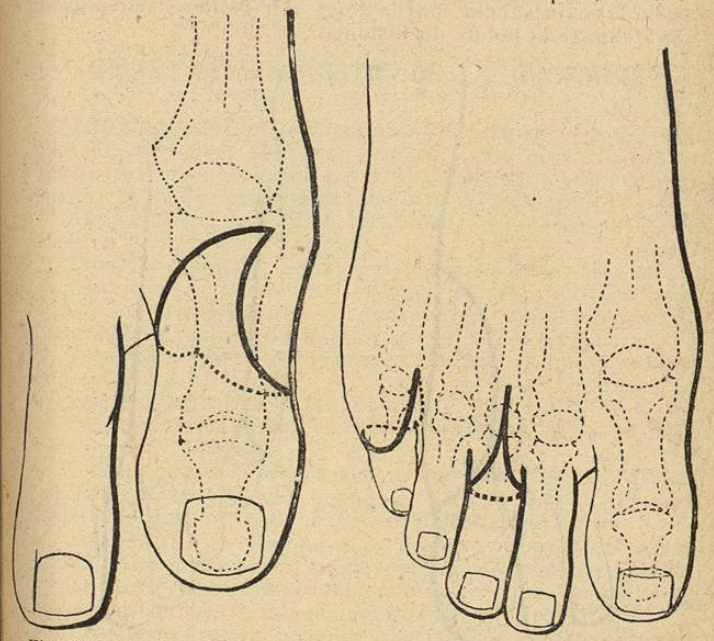

Fig. 259. — Procédé à lambeau plantaire et interne.

Fig. 260. — Procédé à lambeau dorsal externe.

de la pointe du gros orteil au talon. Si on suit le bord interne du pied avec le doigt, on sent, d'avant en arrière, trois saillies: le tubercule du 1er métatarsien, à 2 millimètres devant l'interligne; le tubercule du 1er cunéiforme, à 4 millimètres derrière l'interligne; le tubercule du scaphoïde à 3 centimètres derrière l'interligne.

Procédé en raquette a queue recourbée (cicatrice dorsale externe).— Incision commençant sur le tubercule du 5e métatarsien, montant obliquement sur la face interne de cet os, atteignant son bord dorsal et le suivant sur une longueur d'un centimètre ; descendant à droite vers l'extrémité du pli digito-plantaire, s'y engageant à fond, en coupant les tendons

fléchisseurs, remontant par un chemin analogue vers l'incision dorsale.

Dénuder le métatarsien d'avant en arrière, en rasant l'os de très près et en passant sous les sésamoïdes, pour ne pas ouvrir l'interligne métatarso-phalangien ; désarticuler ; pour cela, la main gauche tord le doigt, fait bâiller l'articulation où s'engage la pointe du bistouri.



Fig. 261. — Procédé en raquette à queue recourbée en dedans.

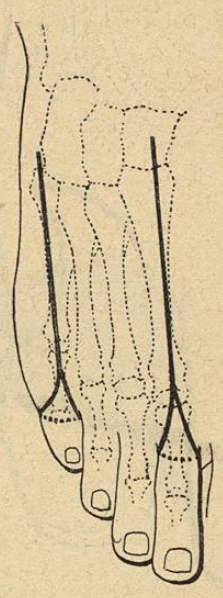

Fig. 262. — Méthode en raquette à queue droite.

Désarticulation du cinquième métatarsien. — Procédé en raquette a queue droite (fig. 262). — L'incision commence à un centimètre au-dessus de l'interligne, suit le bord dorsal du métatarsien jusqu'à l'interligne métatarso-phalangien, se porte à droite vers le pli digito-plantaire, le coupe transversalement et remonte à gauche rejoindre l'incision dorsale; dissection des valves interne et externe de la raquette; puis désarticulation.

Désarticulation d'un métatarsien du milieu. — Méthode en raquette simple à longue queue dorsale, comme pour un métatarsien du milieu (voir plus haut).

XXXVII. ACCOUCHEMENTS

SIGNES ET DIAGNOSTIC DE LA GROSSESSE

Interrogatoire. — **Suppression des règles.** — Signe qui a toute sa valeur chez une femme jeune, bien réglée, ne présentant aucune autre cause d'aménorrhée; cependant il peut y avoir des hémorragies pendant la grossesse.

Augmentation de volume du ventre ; épaississement de la taille.

Troubles digestifs. — Nausées, vomissements survenant le matin, sans malaises concomitants; modifications du goût (*envies*), de l'appétit, qui est diminué au commencement de la grossesse, augmenté à la fin ; constipation en général.

Troubles nerveux. — Névralgies, somnolence, modifications du caractère.

Troubles urinaires. — Pollakiurie.

Troubles vasculaires. — Pléthore, varices des jambes et des organes génitaux.

Perception par la mère des mouvements actifs. — A 4 mois et demi, surtout le soir quand la mère se couche, ils sont quelquefois rythmés, ils manquent dans l'hydramnios.

Inspection. — Masque de la grossesse. Hypertrophie des seins, pigmentation de l'aréole vraie, apparition de l'aréole secondaire, tubercules de Montgomméry, mamelon sensible, *colostrum* sortant spontanément ou par pression.

L'abdomen grossit, la taille s'épaissit ; vergetures rosées ; ligne brune, pigmentation des organes génitaux externes, coloration violacée de la vulve, du vagin et du col. Varices et œdème du membre inférieur.

On n'oubliera pas *l'examen du squelette.*

Palper abdominal. — Hypertrophie de l'utérus, qui est mou, d'une dureté ligneuse, ou présente par moments des contractions indolores.

Perception des mouvements passifs (4e mois), **ballottement abdominal, double choc abdominal.**

Perception des mouvements actifs.

Auscultation. — A l'aide du stéthoscope à large pavillon.

Bruits maternels. — Souffle utérin, souffle placentaire, isochrone au pouls de la mère.

Bruits fœtaux. — Bruits des mouvements actifs du fœtus; *bruits du cœur fœtal*, doubles, semblables au tic-tac d'une