fléchisseurs, remontant par un chemin analogue vers l'incision dorsale.

Dénuder le métatarsien d'avant en arrière, en rasant l'os de très près et en passant sous les sésamoïdes, pour ne pas ouvrir l'interligne métatarso-phalangien ; désarticuler ; pour cela, la main gauche tord le doigt, fait bâiller l'articulation où s'engage la pointe du bistouri.



Fig. 261. — Procédé en raquette à queue recourbée en dedans.

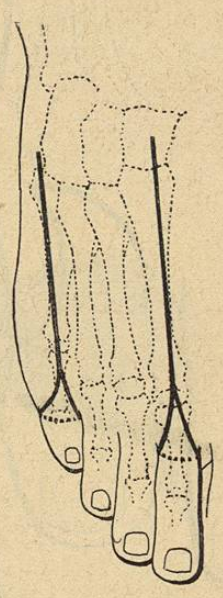

Fig. 262. — Méthode en raquette à queue droite.

**Désarticulation du cinquième métatarsien.** — Procédé en raquette a queue droite (fig. 262). — L'incision commence à un centimètre au-dessus de l'interligne, suit le bord dorsal du métatarsien jusqu'à l'interligne métatarso-phalangien, se porte à droite vers le pli digito-plantaire, le coupe transversalement et remonte à gauche rejoindre l'incision dorsale; dissection des valves interne et externe de la raquette; puis désarticulation.

**Désarticulation d'un métatarsien du milieu.** — Méthode en raquette simple à longue queue dorsale, comme pour un métatarsien du milieu (voir plus haut).



# XXXVII. ACCOUCHEMENTS

## SIGNES ET DIAGNOSTIC DE LA GROSSESSE

***Interrogatoire.*** — **Suppression des règles.** — Signe qui a toute sa valeur chez une femme jeune, bien réglée, ne présentant aucune autre cause d'aménorrhée; cependant il peut y avoir des hémorragies pendant la grossesse.

Augmentation de volume du ventre ; épaississement de la taille.

**Troubles digestifs.** — Nausées, vomissements survenant le matin, sans malaises concomitants; modifications du goût (*envies*), de l'appétit, qui est diminué au commencement de la grossesse, augmenté à la fin ; constipation en général.

**Troubles nerveux.** — Névralgies, somnolence, modifications du caractère.

**Troubles urinaires.** — Pollakiurie.

**Troubles vasculaires.** — Pléthore, varices des jambes et des organes génitaux.

**Perception par la mère des mouvements actifs.** — A 4 mois et demi, surtout le soir quand la mère se couche, ils sont quelquefois rythmés, ils manquent dans l'hydramnios.

***Inspection.*** — Masque de la grossesse. Hypertrophie des seins, pigmentation de l'aréole vraie, apparition de l'aréole secondaire, tubercules de Montgomméry, mamelon sensible, *colostrum* sortant spontanément ou par pression.

L'abdomen grossit, la taille s'épaissit ; vergetures rosées ; ligne brune, pigmentation des organes génitaux externes, coloration violacée de la vulve, du vagin et du col. Varices et œdème du membre inférieur.

On n'oubliera pas *l'examen du squelette.*

***Palper abdominal.*** — Hypertrophie de l'utérus, qui est mou, d'une dureté ligneuse, ou présente par moments des contractions indolores.

**Perception des mouvements passifs** (4e mois), **ballottement abdominal, double choc abdominal.**

**Perception des mouvements actifs.**

***Auscultation.*** — A l'aide du stéthoscope à large pavillon.

**Bruits maternels.** — Souffle utérin, souffle placentaire, isochrone au pouls de la mère.

**Bruits fœtaux.** — Bruits des mouvements actifs du fœtus; *bruits du cœur fœtal*, doubles, semblables au tic-tac d'une

montre, nombre moyen 140 à la minute, perçus à 4 mois et demi, non isochrones au pouls maternel, plus nets en un foyer d'auscultation limité ; ils servent à préciser la vitalité de l'enfant, sa position, la gémellité ; souffle fœtal isochrone au pouls fœtal.

***Toucher vaginal.*** — Combiné au palper, fait aseptiquement.

I. **Ballottement vaginal.** — A double choc (4e mois).

II. **Examen du col.** — Il est modifié selon l'âge de la grossesse et selon l'état primipare ou multipare.

*Fin du 4e mois.* — Col élevé, porté en arrière et à gauche; fermé chez la primipare, élargi chez la multipare.

*Fin du 6e mois.* — Ramolli dans sa moitié inférieure, chez la primipare ; chez la multipare, ramolli entièrement, assez ouvert pour recevoir la pulpe de l'index.

*Fin du 8e mois.* — Chez la primipare, col entièrement ramolli, sauf l'orifice interne qui est fermé ; chez la multipare, l'orifice interne s'entr'ouvre.

*Fin du 9e mois.* — Le col est ramolli entièrement, mais il ne s'efface que pendant le travail.

III. **Toucher intra-utérin.** — Par le col béant on sent les membranes, les parties fœtales, le placenta prævia.

IV. **Toucher mensurateur du pelvis osseux** (Pinard).

### *Valeur séméiologique de ces signes.*

**Signes maternels.** — Ils sont signes de présomption.

**Signes fœtaux.** — Ils sont signes :

1° de probabilité :

Mouvements actifs perçus par la mère ;
Ballottement abdominal } perçus par l'accoucheur.
Ballottement vaginal }

2° de certitude :

Mouvements actifs . . }
Bruits du cœur . . . } perçus par l'accoucheur.
Parties fœtales. . . . }

### *Diagnostic de l'âge de la grossesse.*

1° Par la date du coït fécondant unique.

2° Par la date de la première perception des mouvements actifs du fœtus (4 mois 1/2 en général).

3° Par la hauteur du pôle supérieur de l'utérus : « en général, à 3 mois, le fond de l'utérus déborde de deux travers de doigt le bord supérieur de la symphyse pubienne ; à quatre mois, il est à égale distance de l'ombilic et du pubis; à quatre mois et demi, à deux travers de doigt au dessous de l'ombilic; à cinq mois, au niveau de l'ombilic; à six mois, à deux travers de doigt au-dessus de l'ombilic ; à sept mois, à deux travers



de doigt au-dessous des fausses côtes ; à huit mois, il affleure la base du thorax ; à huit mois et demi, il s'enfonce sous les fausses côtes ; à neuf mois, il s'abaisse au même niveau qu'à huit mois si la présentation est engagée (primipares) ; au cas où il n'y a pas d'engagement, le diaphragme est refoulé de bas en haut » (Bonnaire).

4° Par la date de la dernière menstruation.

### Tables de la grossesse.

| ÉPOQUE de la dernière période. | | JOUR de l'accouchement. | | EPOQUE de la dernière période. | | JOUR de l'accouchement. | | ÉPOQUE de la dernière période. | | JOUR de l'accouchement. | |
|---|---|---|---|---|---|---|---|---|---|---|---|
| Janvier | 1 | Oct. | 8 | Mai | 5 | Février | 9 | Sept. | 5 | Juin | 12 |
| — | 5 | — | 12 | — | 10 | — | 14 | — | 10 | — | 17 |
| — | 10 | — | 17 | — | 15 | — | 19 | — | 15 | — | 22 |
| — | 15 | — | 22 | — | 20 | — | 24 | — | 20 | — | 27 |
| — | 20 | — | 27 | — | 25 | Mars | 1 | — | 25 | Juillet | 2 |
| — | 25 | Nov. | 1 | — | 28 | — | 4 | — | 28 | — | 5 |
| — | 28 | — | 4 | Juin | 1 | — | 8 | Oct. | 1 | — | 8 |
| Février | 1 | — | 8 | — | 5 | — | 12 | — | 5 | — | 12 |
| — | 5 | — | 12 | — | 10 | — | 17 | — | 10 | — | 17 |
| — | 10 | — | 17 | — | 15 | — | 22 | — | 15 | — | 22 |
| — | 15 | — | 22 | — | 20 | — | 27 | — | 20 | — | 27 |
| — | 20 | — | 27 | — | 25 | Avril | 1 | — | 25 | Août | 1 |
| — | 25 | Déc. | 2 | — | 28 | — | 4 | — | 28 | — | 4 |
| Mars | 1 | — | 6 | Juillet | 1 | — | 7 | Nov. | 1 | — | 8 |
| — | 5 | — | 10 | — | 5 | — | 11 | — | 5 | — | 12 |
| — | 10 | — | 15 | — | 10 | — | 16 | — | 10 | — | 17 |
| — | 15 | — | 20 | — | 15 | — | 21 | — | 15 | — | 22 |
| — | 20 | — | 25 | — | 20 | — | 26 | — | 20 | — | 27 |
| — | 25 | — | 30 | — | 25 | Mai | 1 | — | 25 | Sept. | 1 |
| — | 28 | Janvier | 2 | — | 28 | — | 4 | — | 28 | — | 4 |
| Avril | 1 | — | 6 | Août | 1 | — | 8 | Déc. | 1 | — | 7 |
| — | 5 | — | 10 | — | 5 | — | 12 | — | 5 | — | 11 |
| — | 10 | — | 15 | — | 10 | — | 17 | — | 10 | — | 16 |
| — | 15 | — | 20 | — | 15 | — | 22 | — | 15 | — | 21 |
| — | 20 | — | 25 | — | 20 | — | 27 | — | 20 | — | 26 |
| — | 25 | — | 30 | — | 25 | Juin | 1 | — | 25 | Oct. | 1 |
| — | 28 | Février | 2 | — | 28 | — | 4 | — | 28 | — | 4 |
| Mai | 1 | — | 5 | Sept. | 1 | — | 8 | | | | |

**Tableau du développement du produit de la conception**

| ÉPOQUES de la conception. | LONGUEUR du fœtus. | POIDS du fœtus. | POIDS du placenta. | LONGUEUR du cordon. |
|---|---|---|---|---|
| | m. | gr. | gr. | m. |
| à 28 jours | 0,02 | 2,5 | 9 | 0,05 |
| à 56 — | 0,04 | 5 | 18 | 0,1 |
| à 84 — | 0,07 | 11 | 36 | 0,7 |
| à 112 — | 0,10 | 57 | 80 | 1,9 |
| à 140 — | 0,18 | 284 | 178 | 3,1 |
| à 168 — | 0,28 | 634 | 273 | 3,7 |
| à 196 — | 0,35 | 1218 | 374 | 4,2 |
| à 224 — | 0,39 | 1569 | 451 | 4,6 |
| à 252 — | 0,42 | 1971 | 461 | 4,7 |
| à 280 — | 0,46 | 2334 | 481 | 5,2 |
| Nouveau-né | 0,50 | 3250 | 590 | 5,5 |

***Présentations.*** — Reconnaître par le toucher, par le palper et par l'auscultation, si l'enfant *se présente* : 1° par l'occiput; 2° par la face ; 3° par le front; 4° par le siège ; 5° par le tronc (côté droit ou côté gauche).

***Positions.*** — La présentation étant reconnue, chercher les rapports qui existent entre la partie fœtale qui se présente et le bassin de la mère, c'est-à-dire la *position* des enfants.

| | | | |
|---|---|---|---|
| 1° Occiput. | *Occipito-* | iliaque gauche antérieure | 1re position. |
| | | — droite postérieure | 2e — |
| | | — droite antérieure | 3e — |
| | | — gauche postérieure | 4e — |
| 2° Face. | *Mento-* | iliaque gauche antérieure | 1re position. |
| | | — droite postérieure | 2e — |
| | | — droite antérieure | 3e — |
| | | — gauche postérieure | 4e — |
| 3° Front. (Menton) comme pour la face. | | | |
| 4° Siège. | *Sacro-* | iliaque gauche antérieure | 1re position. |
| | | — droite postérieure | 2e — |
| | | — droite antérieure | 3e — |
| | | — gauche postérieure | 4e — |
| 4° Thorax. | Epaule dr. / Epaule g. — Acromio- | iliaq. gauche. *Dos* antérieur | 1re position. |
| | | — droite — postérieur | 2e — |
| | | — droite — antérieur | 3e — |
| | | — gauche — postérieur | 4e — |

Nota. — Les positions *transversales*, très rares d'ailleurs, sont des positions primitivement postérieures en train de se transformer en antérieures ( Joulin).



### *Diagnostic des positions.*

**Présentations du sommet** (fig. 263 et 264). — Envies fréquentes d'uriner; douleurs irradiées dans les membres inférieurs; respiration plus facile; troubles gastriques moindres.

*A la vue.* — Ovoïde utérin vertical, dirigé en bas et à gauche.

*Palper* (*procédé de choix*) (fig. 263).— La tête est ou non engagée dans le bassin, tumeur dure; au fond utérin, extrémité vo-

Fig. 263. — Présentation du sommet. Palper.

Fig. 264. — Position de la tête et engagement en OIGA.

lumineuse irrégulière, moins dure, avec les membres; le dos est contre le plan latéral et du côté opposé est l'encoche du ventre avec des petites parties; l'épaule antérieure confirme la position et sert à reconnaître la marche de l'accouchement.

*Auscultation.* — *Le foyer* est sous-ombilical, après l'engagement; sus-ombilical, avant l'engagement.

*Toucher.* — Il permet de sentir la tête.

**Variétés.**

Occipito-iliaque gauche antérieure.—*Palper.*—Front à droite, en bas, en arrière ; siège à droite et en haut; dos à gauche; encoche à droite (fig. 264).

*Auscultation.* — Bruits du cœur à gauche de la ligne médiane, peu intenses.

*Toucher.* — Lambda à gauche, bregma en haut, à droite, en arrière, difficilement accessible.

Occipito-iliaque droite postérieure. — *Palper.* — Front à

Fig. 265. — Sommet en position antérieure, OIDA, peu engagée.

Fig. 266. — Position antérieure profondément engagée.

Fig. 267. — Sommet en position postérieure, OIGP.

gauche, en avant, très accessible; siège à gauche, ballotant, petites parties accessibles; dos à droite peu accessible.

*Auscultation.* — Bruits à droite de la ligne médiane.



*Toucher.* — Lambda à droite, en arrière; bregma en avant, en haut, à gauche.

Occipito-iliaque droite antérieure. — Symptômes directement inverses (fig. 265 et 266).

Occipito-iliaque gauche postérieure (Fig. 267). — Signes directement inverses.

*Auscultation.* — Double foyer de bruits; *à gauche*, en arrière en haut; *à droite*, loin en arrière.

**Présentations de la face.** — **Avant le travail.** — Y penser, si l'engagement tarde à se faire

**Pendant le travail.** — *Palper.* — Masse lisse d'un côté, l'*occiput;* de l'autre, saillie en fer à cheval, *menton*; en haut, le *siège*, avec parties fœtales nettes; le *dos* est au-dessus de l'occiput (différence avec les présentations du sommet), il s'enfonce dans le ventre d'où difficulté de le suivre; il est séparé de l'occiput par un coup de hache prononcé. Du côté opposé, membres facilement sentis.

*Auscultation.* — Foyer élevé en général, plus net dans les mento-gauches.

*Toucher.* — Tête inaccessible au début; après la rupture des membranes, on sent, d'avant en arrière, la joue antérieure, le sillon des yeux, du nez et de la bouche, la joue postérieure.

**Variétés.** — *Palper.* — Il indique le siège de l'occiput, le menton est à l'opposé et l'attitude du dos sert à reconnaître l'orientation de la tête.

*Toucher.* — *Le nez est le repère clinique.*

Mento-postérieures (Fig. 268 et 270). — Les trous du nez regardent en arrière et à droite ou à gauche, selon la variété de présentation.

Mento-antérieures (Fig. 269). — Ils regardent en avant, à droite ou à gauche. Parfaire le diagnostic en cherchant la bouche.

Mento-iliaque gauche antérieure. — *Palper.* — Menton en rapport avec l'éminence iléo-pectinée gauche; *front en arrière et à droite*; face regardant dans l'excavation (fig. 269); dos tourné à droite.

*Auscultation.* — Bruits du cœur fœtal faibles dans la fosse iliaque droite.

*Toucher.* — Trous du nez regardant en avant et à gauche.

Mento-iliaque droite postérieure. — *Palper.* — Le menton en arrière est en rapport avec la symphyse sacro-iliaque droite; *le front en avant et à gauche,* l'occiput plus ou moins rapproché de la nuque, le dos en avant et à gauche (Fig. 268).

*Auscultation.* — Battements du cœur dans la partie gauche de l'abdomen.

*Toucher.* — Partie fœtale très élevée, poche des eaux volumineuse; *absence de suture, de fontanelles*; si le col est largement ouvert, chercher à reconnaître, avec le doigt, le front ou le nez, ou la bouche, ou le menton. Eviter de confondre avec

les fesses. Les trous du nez regardent en arrière et à droite.

Mento-iliaque droite antérieure. — *Palper*. — Le menton est en avant et à droite ; *front en arrière et à gauche* ; dos en arrière tourné à gauche.

*Auscultation*. — Bruits du cœur faibles dans la fosse iliaque gauche.

Fig. 268. — Mento-iliaque droite postérieure (MIDP).

Fig. 269. — Mento-iliaque gauche antérieure (MIGA).

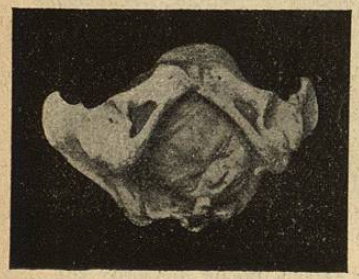

Fig. 270.— Mento-iliaque gauche postérieure (MIGP).

Fig. 271. — Mento-iliaque gauche postérieure (MIGP).



*Toucher*. — Trous du nez regardant en avant et à droite.

Mento-iliaque gauche postérieure. — *Palper*. — Le menton est en arrière et à gauche, le *front en avant et à droite* ; face dans le diamètre oblique droit du bassin ; dos en avant et à droite.

*Auscultation*. — Bruit fœtal dans la fosse iliaque gauche (fig. 271).

*Toucher*. — Trous du nez regardant en arrière et à gauche.

**Présentations du siège** (Fig. 272 à 279). — *Palper*. — Excavation vide ; masse volumineuse, moins dure que la tête,

Fig. 272. — Présentation du siège (SIGA).

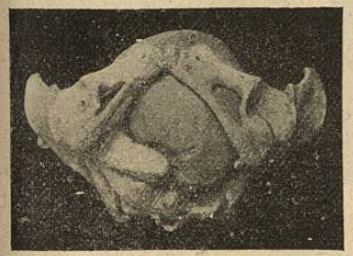

Fig. 273. — SIGA.

Fig. 274. — SIGT. Toucher.

accompagnée des petites parties, empiétant sur une fosse iliaque ; le dos se continue avec elle sans encoche ; au-dessus du

dos encoche profonde, sillon de la nuque; puis tête, dure, régulière, qui *ballotte*.

*Auscultation.* — Le foyer est plus élevé qu'en cas de sommet; il est plus net dans les positions gauches.

*Toucher.* — Rien avant l'engagement; après l'engagement, la poche des eaux est saillante; après sa rupture, on sent bien.

**Variétés.** — *Palper* et *auscultation.*

Sacro-iliaque gauche antérieure (Fig. 272). — Siège dans la

Fig. 275. — Sacro-iliaque droite antérieure.

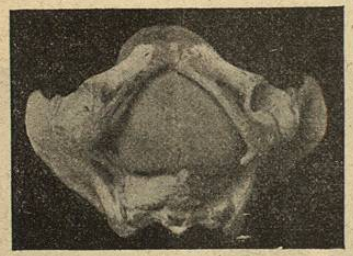

Fig. 276. — SIDA.

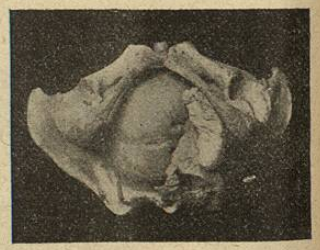

Fig. 277. — SIDT. Toucher.

fosse iliaque gauche; dos à gauche et en avant; sillon de la nuque net; la tête ballotte nettement à droite; l'épaule gauche en avant et à droite de la ligne médiane; foyer d'auscultation au voisinage de l'ombilic très net.

Sacro-iliaque droite postérieure. — Siège à droite et en



arrière; membres à gauche et en avant; sillon de la nuque à droite; tête ballottant à gauche; foyer d'auscultation à gauche, peu net.

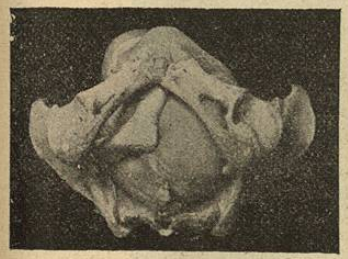

Fig. 278. — SIGP.

Fig. 279. — Sacro-iliaque gauche postérieure.

Sacro-iliaque droite antérieure. — Signes identiquement inverses; foyer d'auscultation en arrière et à droite (fig. 275 et 276).

Sacro-iliaque gauche postérieure (Fig. 278 et 279). — Symptômes identiquement inverses; foyer d'auscultation, à gauche, très net.

*Toucher.*

Siège complet. — On sent d'avant en arrière la fesse antérieure, un sillon présentant l'anus, la vulve ou le testicule, le coccyx, et la fesse postérieure. Pieds accolés aux fesses. Caractères des pieds (différence avec les mains); doigts courts, pouce non écartable, pieds à angle droit sur la jambe, saillie des malléoles et du talon; diamètre longitudinal plus long que le transversal.

Mode des fesses : pas de membres, pas de talon.

Mode des genoux : partie arrondie se continuant en haut avec deux cylindres.

Mode des pieds : facile.

**Présentations de l'épaule** (Fig. 280 à 283). — *A la vue*, diamètre transversal du ventre.

*Palper.* — D'un côté, tête qui ballotte; de l'autre, le siège avec les petites parties; au milieu, soit le dos, soit les parties fœtales; l'excavation est vide.

*Auscultation.* — Foyer au-dessous de l'ombilic.

*Toucher.* — Avant la rupture des membranes, on peut sentir un membre; après la rupture, on trouve une main, ou on ne la trouve pas.

I. **Variété brachiale.** — Le bras a été abaissé. Suivre le

Fig 280.— Présentation de l'épaule droite en acromio-iliaque droite.

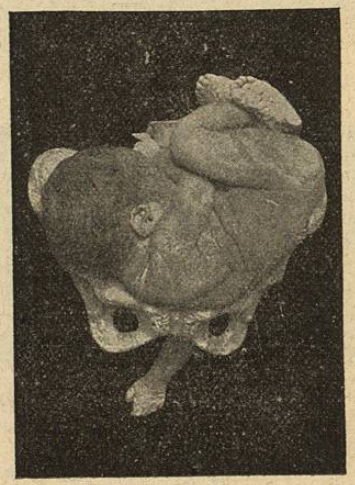

Fig. 281. — Présentation de l'épaule gauche en AID.

bras, rechercher le gril costal; reconnaître la main qui se pré-



sente, la retourner la paume en l'air ; *si le pouce regarde à*

Fig. 282. — Présentation de l'épaule droite en AIG.

Fig. 283. — Présentation de l'épaule gauche en AIG.

*gauche de la mère, c'est l'épaule gauche qui est engagée, et inver-*

BIBLIOTECA

*sement.* — Rechercher le creux axillaire en suivant le bras, l'acromion est au bout du sinus formé par le bras et le tronc. On sait quelle épaule est engagée, de quel côté elle est, on se figure aisément la situation de l'enfant.

II. **Variété acromiale et cubitale.** — Le bras restant accolé au tronc. — Glisser un doigt entre le bras et le tronc jusqu'à l'aisselle, on connaît la situation de l'épaule.

*Palper.* — Chercher le dos, on se figure ainsi la position.

## MÉCANISME DE L'ACCOUCHEMENT SPONTANÉ

*I. Par le sommet* (6 temps). — 1° Amoindrissement, par flexion exagérée de la tête et par tassement des os.

2° Engagement ou descente.

3° Rotation interne de la tête, mettant l'occiput sous la symphyse pubienne.

4° Dégagement de la tête.

5° Rotation externe de la tête et rotation interne des épaules.

6° Dégagement du tronc.

*II. Par la face.*

1° Déflexion.

2° Engagement.

3° Rotation interne, mettant le menton sous la symphyse.

4° Dégagement de la tête.

5° Rotation externe et rotation interne des épaules.

6° Dégagement des épaules.

*III. Par le siège.* — 1° Amoindrissement.

2° Engagement.

3° Rotation interne, qui met une hanche sous le pubis, l'autre devant le sacrum.

2° Dégagement du siège et du tronc.

5° Rotation externe du corps ; rotation interne de la tête, qui se met en occipito-pubienne.

6° Dégagement de la tête.

## ACCOUCHEMENT PROPREMENT DIT

### *ROLE DU MÉDECIN*

#### I. SOMMET OU FACE

Le médecin appelé auprès d'une femme enceinte doit s'occuper de voir :

1° Si elle est réellement enceinte ;

2° Quelle est la présentation ;

3° Si les urines ne contiennent pas d'albumine.



Appelé auprès d'une femme qui se dit en couches, il doit voir :

1° Si la grossesse est à terme ;

2° S'il y a des phénomènes de travail (douleurs, écoulement de glaires, efffacement du col, commencement de dilatation.

Pendant le travail. — *Pratiquer le toucher le moins possible*, ou le pratiquer *très proprement ;* ausculter le cœur fœtal de temps en temps. *Ne pas toucher aux membranes.*

La malade est couchée sur un lit ordinaire, garni d'un drap plié, fixé sous le siège ; ce drap est recouvert d'une toile cirée de même dimension, de papier goudronné plié en double ou d'une série de journaux superposés; par dessus est attaché un second drap dont les chefs libres sont dirigés du côté des pieds.

Veiller à ce que la vessie et le rectum soient libres, prescrire un lavement laxatif et au besoin faire le cathétérisme.

Faire préparer les accessoires dont on pourra avoir besoin : une grosse éponge bouillie pour les soins vulvaires ou de vieux linges bouillis ; plusieurs cuvettes ; le bandage de corps ; la compresse ombilicale ; un fil convenable pour la ligature du cordon ; des ciseaux qu'on passera à la flamme d'une lampe à alcool, au moment de s'en servir ; une baignoire de siège ou un grand seau ou une grande terrine ; au besoin, vérifier si les premiers vêtements de l'enfant sont complets.

Si c'est nécessaire, la femme prendra un grand bain de propreté, elle savonnera vigoureusement les organes génitaux.

Au début du travail, on pratiquera un lavage antiseptique de la vulve et du vagin : savonnage de la vulve et de la face interne des cuisses ; lavage de la vulve avec la solution de sublimé à 1 p. 1000 ; injection vaginale, à pression faible, avec une solution chaude de sublimé. La canule doit être bouillie tous les jours et conservée dans le sublimé pendant l'intervalle des lavages. La femme est allongée, son siège reposant sur un bidet.

Période de dilatation. — On laissera la femme entièrement libre de ses mouvements, elle ne sera astreinte à aucune position spéciale, à moins d'indications particulières.

Lorsque le col de l'utérus sera dirigé très haut et en arrière, la femme restera couchée le siège élevé, au moyen d'un oreiller, jusqu'à ce que l'orifice utérin ait repris sa direction normale.

Quand la dilatation est lente malgré d'énergiques contractions, le bain de siège est un très bon moyen de la favoriser. C'est surtout pendant cette période que les douleurs de reins se manifestent : on en diminue l'intensité en soulevant la région lombaire de la malade ou en lui faisant prendre la station sur les genoux, le corps étant penché en avant.

Les crampes seront combattues par des frictions sèches sur le trajet de la douleur.