A l'examen, la tumeur fœtale persiste et présente des caractères variables, selon que le fœtus se momifie, se calcifie, se résorbe ou que l'œuf s'infecte.

3° **De la rupture du kyste fœtal.** — (Voir *Hématocèle*).

Traitement. — *Pendant la première partie de la grossesse* extra-utérine. — On doit la considérer comme une tumeur maligne et l'extirper par laparatomie sus-pubienne.

A une période avancée de la grossesse. — Si le fœtus est vivant, attendre son développement, mais se tenir prêt à intervenir, le cas échéant. L'extirper plus ou moins près du terme par laparotomie.

Savoir que cette intervention tardive est grave.

Si le fœtus meurt, l'extirper immédiatement de même manière. Intervenir dès qu'il y a rupture du kyste fœtal (voir *Hématocèle*).

HÉMATOCÈLE RÉTRO-UTÉRINE

Causes. — Elle est due à la rupture d'une grossesse extra-utérine, le plus souvent d'une grossesse tubaire.

Symptômes. — 1° **Forme foudroyante.** — Hémorragie intra-abdominale abondante ; tous les symptômes des hémorragies internes, mort rapide, à moins qu'on n'intervienne hâtivement.

2° **Forme grave, commune.** — Chez une femme qui se croyait enceinte de quelques semaines à 2 mois, subitement, douleur poignante dans le ventre, chute ou obligation de s'aliter ; pâleur rapide, sensation de chaleur dans le ventre ; tous les signes des hémorragies intenses : pâleur de la face et des muqueuses, pouls rapide, petit, dépressible, hypothermie ; lypothymies, syncopes, bourdonnements d'oreille ; vomissements, nausées, métrorragies. Le ventre est ballonné, matité sus-pubienne ; le palper, combiné au toucher, fait sentir un col mou, déhiscent : sang épanché dans le petit bassin, faisant bomber le cul-de-sac postérieur, repoussant l'utérus en avant. L'hémorragie continue et devient mortelle ou elle s'arrête et s'enkyste.

3° **Forme lente.** — Hémorragies par petites poussées, qui arrivent à constituer une collection rétro-utérine, repoussant l'utérus contre le pubis, bombant le cul-de-sac postérieur. Symptômes d'hémorragie moins graves.

La collection enkystée se résorbe lentement ou elle s'infecte, donnant lieu à des poussées fébriles, à des frissons ; ouverture secondaire dans le vagin, dans le rectum, péritonite.

Traitement. — 1° **Préventif.** — Extirper la grossesse extra-utérine dès qu'elle est reconnue.

2° **Curatif.** — *a*) Forme foudroyante. — Laparatomie immédiate ; extirper le kyste fœtal et la trompe déchirée ; lier le pédicule utéro-ovarien qui saigne ; évacuer le sang épanché entre les anses intestinales ; tamponner les adhérences qui saignent ; drainer ; injections abondantes de sérum artificiel.

b) Forme commune. — Traitement identique.

c) Forme lente. — Il est préférable d'opérer dès que le diagnostic est posé.

Si on n'est pas outillé, prescrire l'immobilité absolue, les douches vaginales très chaudes, la glace sur le ventre, les lavements laudanisés ; les injections peu abondantes (250 à 500 gr.) de sérum artificiel.

Lorsque la collection est enkystée dans le Douglas, l'évacuer par une large incision transversale du cul-de-sac postérieur.

Même conduite, lorsque la collection est suppurée.

RÉTRÉCISSEMENTS DU BASSIN

1° ***Diagnostic.*** — **Pelvimétrie.** — 1° **Digitale** (fig. 315). — Mesurer par le *toucher mensurateur le diamètre promonto-sous-pubien,* du promontoire au bord inférieur de la symphyse pubienne ; diminuer d'un centimètre et demi environ, on a le *diamètre promonto-pubien minimum.*

Fig. 315. — Pelvimensuration digitale.



Fig. 316. — Variations du diamètre promonto sous-pubien par rapport au diamètre promonto-pubien minimum, suivant l'inclinaison de la symphyse pubienne.

Si le promontoire est très bas ou si la symphyse est très inclinée, le diamètre promonto-pubien minimum est presque égal au diamètre promonto-sous-pubien (fig. 316, 317, 318).

2° **Instrumentale**. — A l'aide de la sonde, équerre de Farabeuf, pelvimètre de Budin (fig. 319).



Fig. 317et 318. — Variations du diamètre promonto-sous-pubien par rapport au diamètre promonto-pubien minimum, suivant la hauteur de la symphyse. La différence DSP est plus grande avec une symphyse basse.

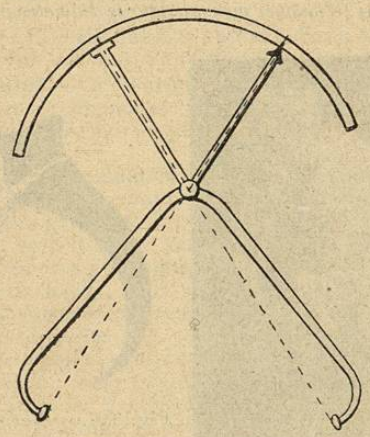

Fig. 319. — Pelvimètre de Budin.

Dans l'un et l'autre cas, il est facile de mesurer le diamètre *sous-sacro-pubien*, du bord inférieur de la symphyse à l'articulation sacro-coccygienne.

2° Conduite à tenir dans les bassins rétrécis. — *a*) **Femme enceinte** (Auvard). — 1° **Femme et enfant bien portants**. — *Bassin au-dessous de 5.* — Provoquer l'avortement à moins que la femme ne réclame l'opération césarienne à terme.

Bassins de 5 à 9 centimètres. — La conduite à tenir est la suivante :

Bassin de 5 centimètres. — Accouchement provoqué à 7 mois et symphyséotomie.

Bassin de 6 centimètres. — Accouchement provoqué à 8 mois et symphyséotomie.

Bassin de 7 centimètres. — Accouchement provoqué à 7 mois sans symphyséotomie probable ou à 8 mois avec symphyséotomie probable.

Bassin de 8 centimètres. — Accouchement provoqué à 8 mois sans symphyséotomie probable, ou laisser la grossesse aller à terme, avec symphyséotomie probablement nécessaire.

Nota. — Nous adoptons la terminologie suivante : un bassin de 5, 7 centimètres, etc., est un bassin dont le *plus petit diamètre* mesure 5, 7 centimètres, etc.

2° **Femme bien portante, enfant mort.** — Attendre l'apparition spontanée du travail.

3° **Femme malade, enfant bien portant.** — Si l'affection de la mère est mortelle (tuberculose, cancer), laisser la grossesse arriver à terme et pratiquer l'opération césarienne.

b) **Femme en travail.** — Selon l'âge de la grossesse et l'étroitesse du bassin, on pratiquera le *forceps*, la *version*, la *symphyséotomie*, l'*hystérotomie*; l'*embryotomie* ne convient que si l'enfant est mort.

OPÉRATIONS OBSTÉTRICALES

ACCOUCHEMENT PRÉMATURÉ ARTIFICIEL

Indications. — Rétrécissements du bassin très serrés. Rétrécissements par fibrome, kyste, tumeur pelvienne, etc. Vomissements incoercibles, anémie gravidique grave,

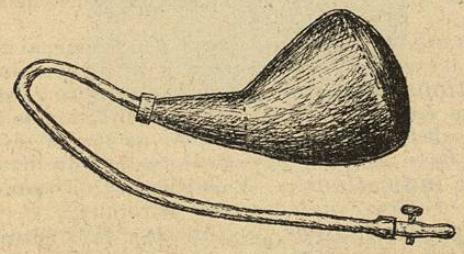

Fig. 320. — Ballon de Champetier.

éclampsie, hydramnios, hémorragies graves, mort habituelle du fœtus à un âge fixe.

Contre-indications. — Mort du fœtus ; Rétrécissement trop étroit du bassin ; état trop grave de la mère.

Méthodes opératoires. — 1° Sonde de Krause. — Sonde molle en caoutchouc rouge, n° 16 de la filière Charrière, sté-

rilisée, qu'on insinue par l'orifice du col entre les parois de l'œuf et l'utérus. Le tout fait aseptiquement.

2° Ballon de Champetier de Ribes (Fig. 320, 321). — Introduit avec une pince spéciale jusqu'au delà de l'orifice in-

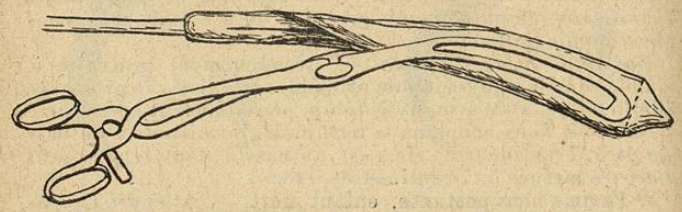

Fig. 321. — Ballon de Champetier roulé et placé dans les mors de la pince porte-ballon pour l'introduction.

terne. On le distend par du liquide. Le ballon est d'abord expulsé, il dilate le col et le vagin et facilite la sortie de l'enfant. Il agit très vite et provoque l'accouchement en 10 à 48 heures. On l'emploiera quand il y a intérêt à aller vite.

3° Perforation des membranes. — A l'aide d'un perce-membranes.

VERSION PODALIQUE

Indications. — *Présentation de l'épaule surtout,* lorsqu'on n'a pu faire la version céphalique pendant le travail, quand un bras est engagé.

Survenue d'un accident, hémorragie, rupture, défaut d'engagement.

Présentation de la face, qu'on ne peut ni fléchir, ni défléchir.

Bassin asymétrique. Bassin rétréci avec fœtus avant terme.

Conditions nécessaires. — *Col dilaté ou dilatable.* — Fœtus peu engagé, mobilisable; non rétraction de l'utérus. Quantité suffisante de liquide amniotique pour les évolutions du fœtus. Bassin assez large pour le passage du fœtus.

Contre-indications. — Engagement trop avancé. Contracture de l'utérus; craindre alors la rupture.

Soins préliminaires. — Antisepsie de la vulve, du vagin, des mains. Diagnostic exact de la variété de présentation.

Femme en position obstétricale.

Chloroforme, surtout chez les primipares.

Préparer le nécessaire pour ranimer l'enfant.

Manuel opératoire. — **1er Temps : Introduction de la main.** — Main à introduire:

Dans les présentations de l'épaule, main de même nom que l'épaule qui se présente dans les dorso-antérieures;

Dans les dorso-postérieures, main de nom contraire;

Dans les présentations du sommet, main de même nom que le côté de la femme vers lequel est dirigé l'occiput.

Les doigts sont réunis en cône, oints de vaseline aseptique. La main libre appuie sur le fond de l'utérus, pour l'empêcher d'être refoulé en haut.

Rompre les membranes dans l'intervalle de deux contractions et introduire rapidement la main dans la brèche, pour empêcher l'issue trop brusque de liquide.

Aller à la recherche du pied dans l'intervalle de deux contractions.

2e Temps : Saisie des pieds (Fig. 322). — Dans les dorso-

Fig. 322. — Épaule en position dorso-antérieure droite (épaule gauche). Introduire la main la plus commode, ici c'est la main gauche. Saisir le pied inférieur, le gauche. Bonne prise.

antérieures saisir le pied de même nom que l'épaule qui se présente et que la main introduite; dans les dorso-postérieures, saisir le pied de nom contraire (fig. 325).

3e Temps : Extraction du fœtus (Fig. 323, 324).

Faire évoluer le fœtus, **dans l'intervalle des contractions.** Attirer le pied hors de la vulve (fig. 323), saisir le membre inférieur de plus en plus haut, à mesure qu'il descend. Tirer d'abord le pied en bas et en arrière; porter ensuite le mollet en haut et en avant; dégager le membre opposé; tirer sur les

Fig. 323. — Le siège s'engage et se présente en S I G A.

Fig. 324. — Le siège se met en S I G T et est extrait en S I G P.

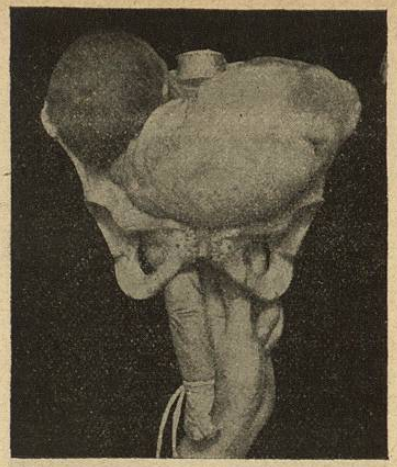

Fig. 325. — Si on a saisi le mauvais pied, le pied supérieur, le pied droit, la fesse gauche heurte le pubis et empêche l'engagement. Mauvaise prise. Cela n'est vrai, d'ailleurs, qu'avec les gros enfants. Il faut alors faire la grande évolution et transformer le pied postérieur en pied antérieur en faisant une grande évolution.

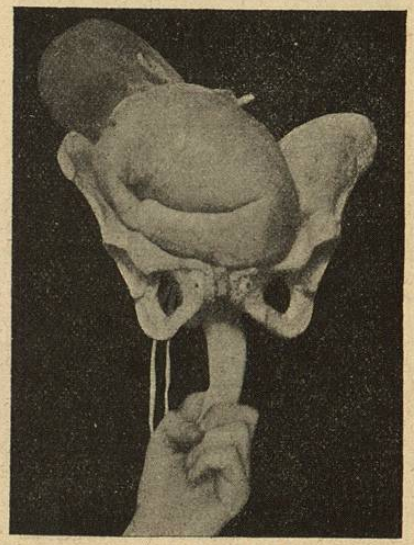

Fig. 326. — Le siège se met en S I G T, et les épaules commencent à se relever. On voit que la hanche gauche doit gêner la descente.

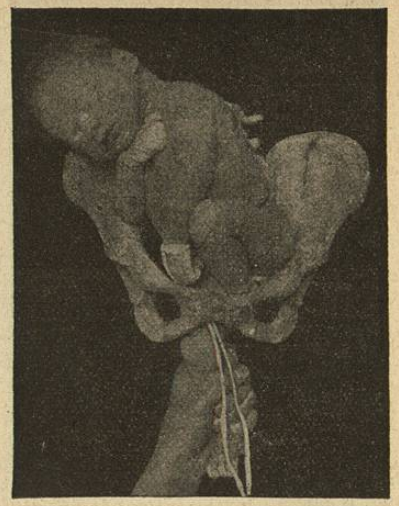

Fig. 327. — L'évolution a lieu, le fœtus est en sacro-sacrée. La hanche gauche du fœtus balaie le bassin maternel de gauche à droite.

Fig. 328. — L'évolution se continue ; le fœtus est en S I D P.

deux membres ; attirer le cordon en anse hors de la vulve ; dégager successivement chaque bras, en commençant par le postérieur ; enfin dégager la tête par la **manœuvre de Mauriceau**.

Fig. 329. — L'évolution est terminée ; le fœtus est en S I D P et se dégage.

Manœuvre de Champetier de Ribes. — Elle est indiquée lorsque la tête s'arrête au niveau du détroit supérieur rétréci. L'accoucheur introduit la main, qui par sa face palmaire regarde le visage du fœtus et il introduit l'index et le médius dans la bouche ; avec l'autre main, il saisit les épaules en enfourchant le cou ; un aide tire sur les deux membres inférieurs, un second aide à genoux sur le lit presse, à travers la paroi abdominale, sur la tête et l'enfonce dans le bassin ; les efforts sont synergiques ; l'accoucheur doit chercher à fléchir fortement la tête et à engager d'abord la bosse pariétale postérieure.

Difficultés de la version. — **Au 1er Temps.** — Étroitesse ou œdème de la vulve ; sténose du col, on le dilate avec le ballon ; fibrome, cancer, etc. ; placenta prævia, le décoller et procéder rapidement.

Au 2e Temps. — Rétraction de l'utérus, procéder lentement, pour éviter une déchirure ; fœtus immobilisé ou trop mobile ;

on ne reconnaît pas le bon pied, tirer sur les deux. Si on s'est trompé de pied : ou bien prendre la cuisse du fœtus, l'amener en sacro-sacrée et transformer le mauvais pied en pied antérieur, en faisant la grande évolution (326 à 329) ; ou bien aller chercher le bon pied, après avoir mis un lacs sur le mauvais pied.

Au 3e temps. — Le fœtus est à cheval sur le cordon, le dégager ; la tête est retenue, on peut, selon la situation de la tête, faire la manœuvre de Mauriceau, celle de Champetier, ou bien appliquer un forceps sur la tête dernière.

L'enfant peut présenter des fractures des membres supérieurs, de la clavicule, des paralysies du plexus brachial, des lésions crâniennes, etc.

FORCEPS

Les seuls employés sont le forceps de Levret et le forceps de Tarnier. Ce dernier se compose d'un *appareil de préhension* et d'un *appareil de traction*.

Indications. — 1°) Travail dynamique normal, contractions utérines normales, mais :

Du côté de la mère, éclampsie, rupture utérine, hémorragie prolongée, asystolie aiguë.

Du côté du fœtus, souffrance caractérisée pas l'expulsion de méconium, par le ralentissement, l'accélération ou l'assourdissement des bruits du cœur.

2° Anomalies dans le mécanisme de l'accouchement.

Du côté du fœtus : excès de volume.

Procidence d'un membre, procidence du cordon.

Du côté de la filière pelvi-génitale : tumeurs, viciations osseuses ; obstacle musculaire à la rétropulsion du coccyx ; chez les primipares âgées, résistance du périnée ; si le détroit supérieur est trop étroit, le forceps est dangereux, il faut lui associer la symphyséotomie.

Du côté de l'utérus : *inertie utérine.*

Il faut appliquer le forceps, quand la tête, à nu dans l'excavation, reste pendant deux heures au même point sans progresser.

Contre-indications. — Rétrécissements du bassin osseux. Mort du fœtus ; préférer la basiotripsie.

Conditions. — *Col dilaté ou dilatable.* — Rupture de la poche des eaux. Bassin normal ou peu rétréci. A 7 centimètres, résultat douteux, sauf symphyséotomie préalable.

Le forceps convient aux présentations du sommet fléchi ou défléchi ; rarement au siège ; jamais à l'épaule.

Soins préliminaires. **Opérateur.** — Asepsie parfaite — des mains ; connaissance exacte de la présentation.

Instruments. — Asepsie ; graisser la face externe ; les chauffer légèrement.

Fig. 330. — La main guide est introduite en arrière et latéralement.

Fig. 331. — Introduction de la cuiller sur la main guide par abaissement du manche.

Fig. 332. — La cuiller est amenée latéralement à sa place définitive par un mouvement de spire.

Parturiente. — Asepsie des organes génitaux; position obstétricale; chloroforme, si c'est nécessaire.

Règles communes à toutes les présentations. — **Premier temps : Introduction et placement des branches.** — Introduire la **main guide** (fig. 330) de nom contraire à la branche qui doit être introduite la première ; sentir et dépasser l'oreille. L'autre main introduit (fig. 331, 332, 333) la branche homonyme du côté homonyme : **commencer toujours par la branche qui sera postérieure.** Introduire la deuxième branche, ce qui sera quelquefois plus difficile, sur la main de nom contraire préalablement introduite, mais non jusqu'à l'oreille, ce qui serait parfois impossible. Il faut éviter avec soin de saisir le col utérin ; la pénétration des branches doit toujours se faire facilement, sans effort. La concavité du forceps doit regarder du côté de la tête fœtale qui viendra sous le pubis.

Deuxième temps : Articulation. — En introduisant la deuxième branche, on amène son articulation au voisinage de celle de la première branche ; on articule le pivot avec la mortaise.

Difficultés. — Les branches sont à hauteur inégale, sur un plan inégal, mal croisées ; si on ne peut les articuler, il vaut mieux tout retirer et recommencer une seconde application que user de violence.

Vérifier la prise ; ne pas encadrer les oreilles qui doivent être en avant des cuillers (fig. 334, 335, 336, 337, 338, 339, 340); enfin serrer fortement la vis à ailettes.

Troisième temps : Extraction. — Exercer les tractions pendant les contractions utérines et en recommandant à la femme de pousser. Il faut aller lentement.

Avec le forceps Levret, il faut serrer les manches, pour maintenir la tête, tirer et faire tourner les manches et avec elles la tête fœtale.

Avec le forceps Tarnier, la tête est maintenue grâce à la vis à ailettes ; il faut tirer sur le tracteur, non sur les manches. Les branches du tracteur ne doivent pas être à plus d'un centimètre des manches du forceps ; la rotation de la tête se fait spontanément. Ne tirer qu'avec une main ; l'autre main sert à modérer la progression de la tête et à empêcher les déchirures du périnée (fig. 341, 342).

Règles particulières. — **Présentations du sommet.** — Occipito-Pubienne. — Branche gauche, introduite la première, à gauche, tenue par la main gauche, guidée par la main droite, l'oreille au devant de la fenêtre. De même pour la branche droite. Les manches du forceps se relèvent au fur et à mesure de l'extraction et sont finalement dans la verticale.

Occipito-sacrée. — Branche gauche, la première, introduite à gauche, par la main gauche, guidée par la main droite ; l'oreille en arrière de la fenêtre.



Fig. 333. — Comment on enlève les branches du forceps l'une après l'autre pour faire une autre prise.

Fig. 334. — Forceps sur le sommet fléchi. Prise idéale suivant le méridien céphalique.

Fig. 335. — Forceps sur le sommet insuffisamment fléchi. Prise bi-auriculaire instable. Sous les tractions, la tête se fléchit ou se défléchit. Il faut alors réappliquer le forceps, soit sur le sommet fléchi, soit sur la face.

De même pour la branche droite.

Les branches s'abaissent et finalement regardent en bas à mesure que la tête se défléchit autour de la fourchette.

Occipito-transversales. — Introduire d'abord la branche postérieure; la concavité de la cuiller tournée vers l'occiput; faire la rotation interne par le plus court chemin; amener la tête en occipito-pubienne et achever le dégagement comme ci-devant.

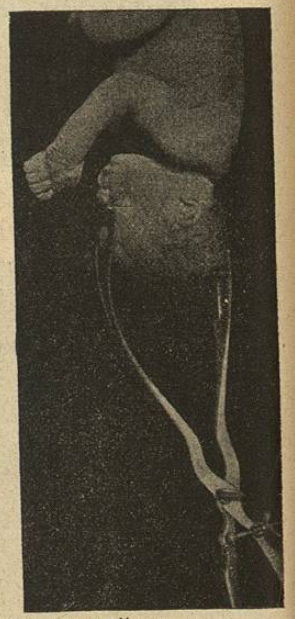

Fig. 336. — Prise oblique fronto-mastoïdienne.
Fig. 337. — Prise occipito-faciale au détroit supérieur (Auvard).

Occipito-obliques. — 1) *Antérieures.* — Branche postérieure introduite la première; la concavité des cuillers vers l'occiput; amener la tête en occipito-pubienne, etc.

2) *Postérieures.* — Amener la tête en position transversale par une pression manuelle exercée sur elle. Appliquer ensuite le forceps comme ci-devant.

Présentations de la face. — Les règles sont les mêmes que pour les présentations du sommet. Le menton remplace l'occiput et doit être ramené sous le pubis. Le forceps doit être appliqué de telle façon qu'il augmente la déflexion de la tête fig. 338).

Complications et difficultés du forceps. — 1° **La position est inconnue.** — Faire une application directe (si la rotation de la tête n'était pas effectuée, il arrive parfois qu'elle s'exécute après l'introduction d'une branche, ou entre les deux branches, ou encore la tête tourne et le forceps avec elle). Si le mouvement de rotation ne se produit pas, l'application directe sera irrégulière, mais, en général, le dégagement se fera même dans ce cas.

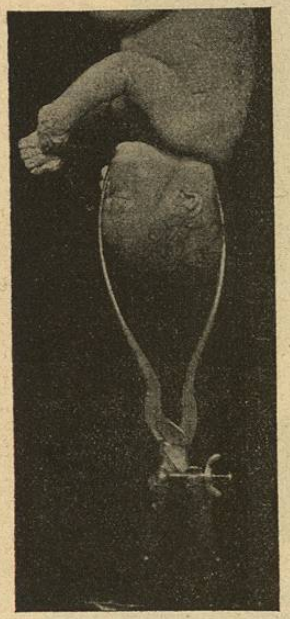



Fig. 338 et 339. — Prises mauvaises, inefficaces et dangereuses.

2° **On ne peut pas placer la seconde branche.** — Retirer la première et commencer par l'autre (fig. 342). Dans les applications obliques, il y a toujours une branche plus difficile à placer : c'est l'antérieure (la droite dans les 1re et 2e positions; la gauche dans les 3e et 4e). On commence par celle-là; mais pour articuler (la mortaise se trouvant sous le pivot, dans les 1re et 2e positions, puisque la seconde branche s'applique toujours par dessus la première), on est, dans ces deux positions, forcé de faire le décroisement des branches.

Fig. 340. — Forceps sur la face.

Fig. 341. — Comment on tire sur le tracteur.

3° **L'extrémité d'une cuiller heurte contre un obstacle.** — Retirer un peu la branche et la mieux diriger, mais ne jamais forcer une résistance.

Nota. — Ce temps ne souffre jamais l'emploi de la force : la branche doit pour ainsi dire s'introduire par son propre poids, la main la guide seulement; elle est bien placée, quand, en la poussant avec douceur, on sent qu'elle pénétrerait plus profondément avec facilité.

4° **On ne peut articuler.** — *A. Parce que le pivot et la mortaise ne sont pas sur le même plan.* — Tordre doucement les branches de manière à les amener (pivot et mortaise) en présence ; tâtonner.



Fig. 342. — Comment on dégage en relevant le forceps saisi à pleine main près de l'articulation.

B. Parce qu'une branche est plus enfoncée que l'autre. — Retirer la plus enfoncée; faire pénétrer l'autre un peu plus, tâtonner.

C. Parce que les branches sont trop écartées l'une de l'autre et qu'on ne peut les rapprocher. — La tête est probablement alors saisie irrégulièrement ou bien par l'extrémité des cuillers. Il faut introduire les deux branches plus profondément avec de grandes précautions *et selon les axes.* Quand la tête est élevée, l'articulation du forceps doit parfois être portée jusqu'à l'entrée du vagin, le pivot et la mortaise se rapprochent alors facilement.

5° **La tête reste immobile, malgré des tractions suffisantes.** — Cela ne s'observe guère que dans des bassins viciés ou avec des têtes très volumineuses. Renoncer au forceps.

6° **Le forceps lâche prise.** — Se garder de tirer avec le corps : l'instrument sortirait brusquement, on déchirerait les parties et on tomberait en arrière avec le forceps.

7° **On n'était pas sûr de la position.** — Chercher à la reconnaître, quand la tête arrive à la vulve. Si le doute persiste, redoubler de lenteur pour le dégagement. S'il y a des con-

Fig. 343. — Comment la tête est prise par le forceps sur la tête dernière.

tractions, on pourrait retirer le forceps dans quelques cas. Si l'on s'apercevait que l'application est très irrégulière, la conduite serait la même.

8° **Le périnée menace de se rompre malgré la lenteur et les précautions.** — Ralentir la sortie de la tête.

9° **L'extrémité des cuillers est encore dans la vulve, la tête**

dégagée. — Désarticuler et repousser les branches l'une après l'autre suivant les axes.

10° **La tête dégagée, il n'y a plus de contraction, l'enfant souffre.** — Engager la femme à pousser, aller chercher les aisselles, dégager les bras, exécuter la rotation des épaules et extraire le tronc en tirant en bas avec lenteur (Pajot).

On peut appliquer le forceps sur *la tête dernière* (fig. 343



Fig. 344. — Forceps sur la tête dernière.

et 344); mais il est plus simple et préférable d'employer la manœuvre de Mauriceau.

SYMPHYSÉOTOMIE

Indications. — Enfant vivant. Rétrécissement irréductible du bassin, dans les conditions indiquées plus haut.

Opération. — Incision des téguments sur la ligne médiane, au niveau de la symphyse.