qu'on laisse les tampons pendant vingt-quatre à quarante-huit heures, quelquefois davantage (*tamponnement de Mickulicz*, par exemple, dans les cavités hémorragiques et suppurantes du petit bassin chez la femme).

Ainsi est close la liste des divers moyens mécaniques qui sont propres à l'hémostase directe définitive dans les opérations sanglantes à pleine circulation.

La forcipressure et la ligature pour les vaisseaux importants, la compression directe momentanée pour les petits vaisseaux et pour les hémorragies dites parenchymateuses, tels sont les moyens les plus simples, les plus rapides, les plus sûrs ; ils sont aussi d'application le plus générale.

B. — HÉMOSTASE PRÉLIMINAIRE PARTIELLE ET HÉMOSTASE DIRECTE SECONDAIRE

(DANS LES OPÉRATIONS A CIRCULATION RÉDUITE)

a. Hémostase préliminaire. — Au lieu d'opérer d'emblée sur une région, sur un organe, sur un membre dont tous les vaisseaux sont en état de circulation pleine, il est souvent avantageux d'y diminuer *d'avance* la quantité du sang en interrompant le cours de ce dernier dans l'*artère ou dans les artères principales*, quelquefois aussi dans les grosses veines satellites. Cette réduction s'obtient soit *par la compression digitale*, soit *par la ligature temporaire*, soit *par la ligature d'emblée définitive*.

Compression digitale de l'artère principale. — Deux conditions anatomiques sont indispensables pour le succès de la compression digitale : 1° la possibilité d'aplatir l'artère contre un plan résistant osseux ; 2° la superficialité ou plutôt l'accessibilité suffisante de l'artère. Toutes les artères principales ne présentent pas ces conditions.

Les points d'élection sont :

Pour l'*artère temporale superficielle*, la *base du tragus ;* le bout d'un index comprime le vaisseau en avant du tragus contre la racine de l'arcade zygomatique.

Pour l'*artère faciale, l'angle antéro-inférieur du masséter ;* le bout d'un index comprime l'artère au-devant du muscle contre la branche horizontale du maxillaire inférieur.

Pour la *carotide commune*, le *bord antérieur du sterno-mastoïdien*, à la *hauteur de l'apophyse transverse* de la *sixième vertèbre cervicale*, laquelle apophyse porte une saillie, le *tubercule carotidien de Chassaignac ;* la carotide bat immédiatement en dedans de ce tubercule. Pour le comprimer, le cou étant penché du même côté, on passe les trois doigts du milieu d'une main, profondément, *en avant* du sterno-mastoïdien, le pouce prenant appui plus ou moins loin derrière ce même muscle ; on recherche le tubercule et l'on comprime avec les bouts verticalement étagés des trois doigts. Les battements de l'artère temporale, par exemple, servent au contrôle.

Cette compression préliminaire est vite très fatigante et n'est pas toujours fort efficace. Aussi, quand l'opération projetée en amont de l'artère doit être longue, laborieuse, et que le chirurgien a besoin de toute sa liberté d'action sur une tête mobile à volonté, nous sommes d'avis que la *ligature temporaire* de la carotide commune, qui sera bientôt décrite (p. 37), est de beaucoup préférable.

Pour la *sous-clavière*, le *creux sus-claviculaire*, derrière la partie moyenne de la clavicule, à deux pouces en dehors de son extrémité interne. L'épaule étant fortement abaissée et portant à faux, on engage profondément le pouce, pulpe en bas, derrière et jusque sous la clavicule, en dehors du scalène antérieur, tout en prenant appui en arrière sur le côté du cou avec les quatre autres doigts étendus (fig. 54), et l'on comprime l'artère sous-clavière contre la première côte.

On contrôle l'efficacité de la compression aux battements des artères du bras.

Le pouce peut être remplacé par un cachet à cire ou un objet analogue convenablement matelassé. Mais, digitale ou instrumentale, la compression de la sous-clavière exige, pour être efficace, un effort énergique ; pendant les manœuvres opératoires, elle est très difficile à maintenir d'une façon régulière et ne donne pas toujours un arrêt complet de la circulation ; elle ne convient guère, d'autre part, aux cous gros et courts. Aussi, lorsque l'opération est réellement importante et que l'hémostase préliminaire doit y joindre tous ses avantages, nous estimons que la *ligature temporaire* ou la *ligature d'emblée définitive* de la sous-clavière est infiniment préférable à la simple compression percutanée.

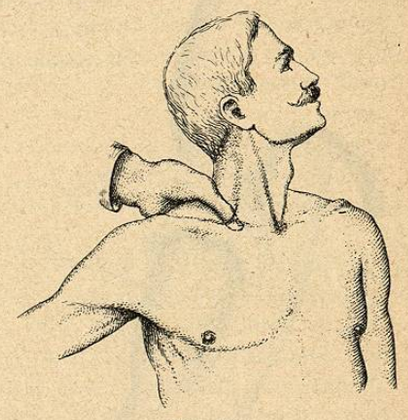

Fig. 54.
Compression digitale de la sous-clavicule.

Pour l'*axillaire*, le *creux de l'aisselle*, immédiatement au-dessous du muscle coraco-brachial ; le bras étant en abduction et rotation externe, on comprime l'artère contre la tête de l'humérus avec les bouts des quatre derniers doigts d'une main, le pouce passant par-dessus le grand pectoral et prenant appui au-devant de l'apophyse coracoïde ou à l'extrémité externe de la clavicule.

Pour la *brachiale*, le *bord interne du biceps*, à la partie supérieure ou au milieu du bras. On comprime l'artère contre la face interne de l'humérus avec les quatre derniers doigts, le pouce prenant appui en arrière et en dehors du bras (fig. 55).

La compression digitale des artères plus inférieures du bras n'a aucune importance pratique ; elle est même remplacée avec avantage par celle de l'humérale ou de l'axillaire.

Pour l'*aorte abdominale*, voy. *Désarticulation de la cuisse, compression de l'artère, notamment avec le procédé manuel de Mac Ewen.*

Pour l'*artère iliaque primitive*, voy. de même *Désarticulation de la cuisse, compression digitale par la voie iliaque sous-péritonéale de Chalot, ou par la voie abdominale transpéritonéale de Mc Burney.*

Pour l'*artère fémorale, un point situé un peu en dedans du milieu de l'arcade crurale.* La compression de l'artère se fait, suivant son trajet, *contre la branche horizontale du pubis*, avec l'index et le médius de la main droite pour le côté droit, de la main gauche pour le côté gauche. Ces doigts agissent ensemble ou alternativement; les deux derniers doigts sont simplement étendus au-dessus des précédents, au-devant de la base du triangle de Scarpa, le pouce prend appui en arrière et en dehors au-

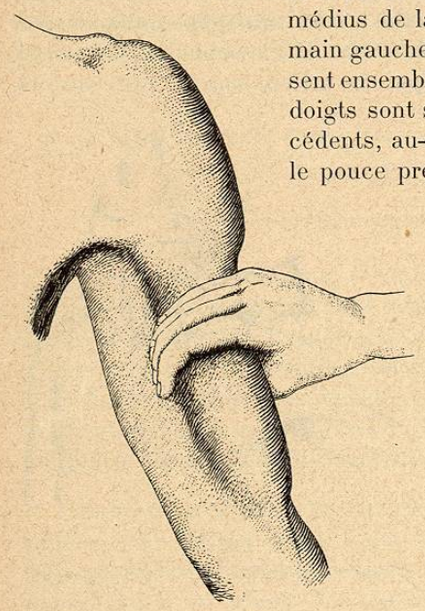

Fig. 55.
Compression digitale de l'artère humérale à la partie moyenne du bras.

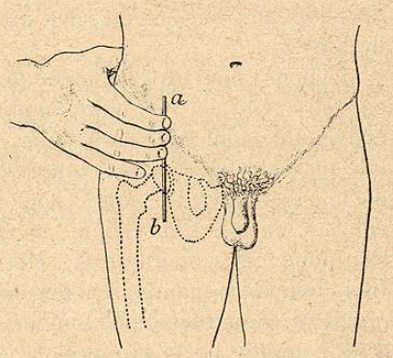

Fig. 56.
Compression digitale de l'artère fémorale sur le pubis.
Procédé Chalot. — *ab*, ligne indicatrice de l'artère.

dessous de l'épine iliaque antéro-supérieure (fig. 56). Quand la main est fatiguée, on la remplace rapidement par l'autre dont le médius et l'index sont d'abord superposés, mais en sens inverse, aux doigts homologues qui ont déjà servi; ceux-ci sont retirés, pendant que ceux-là prennent leur place et continuent à comprimer l'artère contre le pubis. Ces échanges de doigts compresseurs doivent avoir lieu le moins souvent possible, mais toutes les fois que la fatigue et diverses attitudes du corps de l'opéré le commandent.

La compression digitale de l'artère fémorale sur le pubis suffit pour toutes les opérations qui concernent la partie sous-jacente du membre inférieur; c'est même la seule possible dans les conditions requises, la seule qui puisse interrompre convenablement la circulation principale. Aussi n'est-il point utile de s'occuper des autres artères.

Elle a repris aujourd'hui une haute importance pratique, comme du reste toutes les autres compressions digitales des artères des membres, depuis que l'on tend à restreindre de plus en plus la compression circulaire élastique (celle d'Esmarch ou toute autre), à cause surtout des pertes de sang parfois considérables qui suivent son emploi et que l'on n'a jamais avec une compression digitale bien faite et une opération bien conduite.

Ligature temporaire de l'artère principale. — Lastaria[1] (de Pérouse) a récemment constaté sur la carotide et la fémorale de chiens et de lapins que la ligature temporaire de ces artères, comme, du reste, la compression digitale de l'artère iliaque primitive, s'accompagne toujours de lésions histologiques et de caillots, ceux-ci, pourtant, d'ordinaire pariétaux; et il en a conclu que la ligature temporaire n'est pas une opération tout à fait inoffensive. Nous admettons volontiers l'exactitude des faits observés; mais, pour nous comme sans doute pour d'autres chirurgiens, ils ne sauraient, en clinique, comporter la même réserve pronostique : témoins les nombreux succès que la ligature temporaire ont donnés entre les mains de Treves[2], de Postempski[3], de Schonborn[4], de Ruggi[5], et les nôtres[6].

Nous avons en cette ligature un moyen régulier d'hémostase préliminaire, qui est aussi précieux et qui n'est pas plus dangereux que la compression digitale et communément employée de tout temps. Elle nous permet d'opérer relativement à sec et au clair dans des régions spécialement vasculaires, comme le cou, la face et le crâne, pour laquelle la compression digitale d'une carotide commune est difficile, aléatoire, gênante, et où la ligature d'emblée définitive d'une carotide commune est *souvent* plus ou moins funeste au cerveau et à ses fonctions; où, enfin, la ligature préliminaire définitive d'une ou des deux carotides externes, quoique mille fois préférable à la précédente ligature, est réellement une opération délicate un peu longue. *Pour toutes ces régions, quand elle est possible, la ligature temporaire de la carotide commune a, selon nous, une valeur inestimable; elle est le moyen de choix.* Il est regrettable qu'on ne puisse pas, *au besoin*, la faire des deux côtés à la fois, sans exposer, croyons-nous, le patient à une mort subite ou quasi foudroyante.

La ligature temporaire peut être, dans certains cas, également préférable à la compression percutanée pour l'artère sous-clavière. Elle ne paraît guère utile pour d'autres artères, où la compression digitale, beaucoup plus simple, nous donne tout le nécessaire. Cependant, lorsqu'on n'a pas sous

[1] Lastaria. *Sull'allaciatura e s. compressione temporanea delle arteric*, 4 juillet 1897.

[2] Treves (*Soc. de méd. de Londres*, 9 janv. 1888).

[3] Postempski (*Bull. d. Sc. accad.*, Rome, 1893 et 1894, et lettre à M. le Dr Lastaria).

[4] Schönborn (*Riese.*, D. M. Woch, no 5, 1896).

[5] Ruggi (*Soc. ital. di chir.*, 28 oct. 1896).

[6] Chalot. Ligature provisoire de la carotide primitive (*Cong. fr. de chir.*, p. 463, 1893). Faure a eu également recours à la ligature temporaire de l'aorte abdominale pour l'ablation un énorme sarcome du bassin (*Rev. de Gynéc.*, p. 73, n. 4, 1899).

la main un aide-compresseur suffisamment expérimenté, lorsque, d'autre part, on ne peut recourir à la bande d'Esmarch ni à la ligature d'emblée définitive, elle trouverait son application logique et utile pour l'artère fémorale à la racine du membre.

En tout cas, voici notre *modus faciendi*[1], depuis 1892, *pour lier provisoirement la carotide primitive* lorsqu'il nous est impossible d'aborder *directement* la carotide externe et d'en faire *directement* la ligature définitive (région sus-hyoïdienne latérale masquée ou envahie par la tumeur elle-même, engorgement des ganglions sous-maxillaires, cellulite suppurée ou non).

« Nous faisons une incision parallèle au bord antérieur du sterno-mastoïdien, comme pour la ligature typique de la carotide primitive, soit au tiers inférieur, soit au tiers moyen, suivant l'étendue du gonflement des parties situées au-dessus ; nous mettons à nu cette artère, et l'étreignons doucement, de façon à oblitérer sa lumière sans endommager les tuniques, par divers moyens : petite lanière de caoutchouc arrêtée contre le vaisseau par une pince à forcipressure ; fil élastique serré sur un petit demi-cylindre de bois

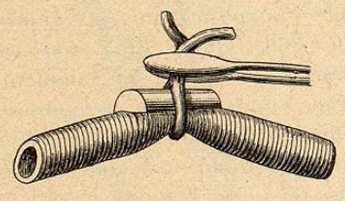

Fig. 57.
Ligature temporaire d'une carotide primitive, par exemple, avec un lien élastique dont les chefs sont maintenus sur un demi-cylindre par une pince à forcipressure ordinaire.

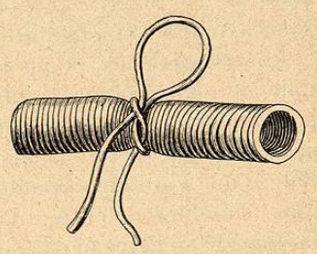

Fig. 58.
Ligature temporaire d'une carotide primitive par une simple rosette de forte soie.

(fig. 57) ; petite pince dont les anses ont été chacune gantées d'une gaine de caoutchouc ; gros fil de soie appliqué en simple rosette, comme le lien classique qui sert à retenir le sang avant la saignée du bras (fig. 58). Puis, dès que nous avons reconnu l'efficacité de cette hémostase préventive à la cessation des battements temporaux, nous cherchons à disséquer la carotide primitive de bas en haut et à parvenir ainsi sur la carotide externe, que nous lions définitivement le plus haut possible ; nous enlevons la tumeur qui a nécessité l'opération, et nous supprimons la compression provisoire de la carotide primitive. »

« S'il est bien démontré, au contraire, après divers essais de dissection, que la carotide externe est inaccessible, nous transformons en ligature définitive la compression provisoire de la carotide primitive avant ou après

[1] Chalot (*Congrès fr. de chirurgie*, p. 464, 1893).

l'exérèse de la tumeur. On conçoit que nous ne nous arrêtions à ce dernier parti que dans les cas de nécessité absolue. »

Nous avons eu plusieurs fois l'occasion d'appliquer la ligature temporaire à la carotide primitive ; nous n'avons constaté à la suite aucun accident, bien que nous l'eussions faite complète et qu'elle eût été maintenue, parfois, au moins une heure durant.

Ligature d'emblée définitive de l'artère principale. — Cette ligature préliminaire est parfois d'une très grande utilité : elle s'applique à *une ou aux deux carotide externes*[1] pour l'ablation radicale des tumeurs malignes des régions correspondantes ; *à une ou aux deux linguales* pour l'amputation unilatérale ou totale de la langue ; *à l'artère et à la veine sous-clavières*, à l'exemple de A. Desprès, pour l'amputation inter-scapulo-thoracique du membre supérieur ; *à l'artère et à la veine fémorales*, sous l'arcade, pour la désarticulation de la cuisse par le procédé en raquette de Verneuil-Farabeuf ; enfin, aux *deux artères hypogastriques*[2] pour l'exérèse sanglante de certains cancers de l'utérus (W. Polk, Chalot), du rectum (Quénu), etc.

Quant au manuel opératoire, il ne diffère essentiellement pas de celui usité pour la ligature typique des mêmes artères, sauf la carotide externe, lorsqu'on est obligé d'arriver à elle en disséquant la *carotide primitive de bas en haut*, comme nous l'avons indiqué dans le paragraphe précédent.

b. Hémostase directe secondaire. — La mise en œuvre de ces divers moyens d'hémostase préliminaire nous garantit contre les dangers et les inconvénients de la circulation principale ; mais, *pendant* que l'opération proprement dite est ensuite faite et même *après* son exécution, du sang n'en continue pas moins à être fourni, — quoique en proportion très réduite, — par des vaisseaux d'ordre plus ou moins inférieur. L'hémostase définitive de ces vaisseaux se pratique, alors, exactement de la même manière que dans les opérations à pleine circulation.

C. — HÉMOSTASE PRÉLIMINAIRE TOTALE OU ÉLASTIQUE, ET HÉMOSTASE DIRECTE SECONDAIRE

(DANS LES OPÉRATIONS A BLANC)

a. Hémostase préliminaire élastique. — Cette méthode, que l'on doit à Esmarch (1874), du moins en sa forme originelle, — n'est applicable qu'aux

[1] Chalot. La ligature préalable de l'artère carotide externe. Son emploi systématique et sa valeur pratique, d'après 16 observations et 20 opérations personnelles (*Congrès fr. de chir.*, p. 455, 1893).

[2] Chalot. *Indépendance médicale*, Paris, n° 38, 1896, et 3e édition de ce traité, p. 953, 1898. C'est nous qui avons, le premier, pratiqué la ligature intentionnelle des deux *troncs* hypogastriques le 21 octobre 1892 ; nous l'avons faite plus tard avec d'excellents résultats hémostatiques, dans six autres panhystérectomies abdominales pour cancer.

membres, et consiste : d'abord à exsanguifier ceux-ci par expression centripète ou par simple élévation verticale (*anémie artificielle*), puis à arrêter le sang plus ou moins près de leur racine par un lien élastique (*ischémie*). Telles sont les deux phases essentielles de la méthode.

Tant que le membre reste soumis à l'action inhibitrice du lien élastique, il est blanc pâle, décoloré, exsangue, autant et même plus que celui d'un cadavre ; on a beau multiplier les incisions et les faire aussi longues, aussi profondes que l'on veut ; ces incisions demeurent absolument sèches ; aucun tissu, aucune artère, aucune veine ne donne. Il en résulte que le chirurgien a toute latitude pour bien reconnaître les divers organes, les divers plans anatomiques, pour les intéresser ou les respecter isolément, pour dépister ou retrouver des corps étrangers, pour vérifier la nature et l'étendue des lésions traumatiques ou pathologiques, enfin, pour leur appliquer le traitement nécessaire ; et pendant toutes ces recherches, pendant toutes ces manœuvres, le blessé ou le malade ne perd pas une goutte de sang ! *Epargne du sang* et *action précise* sont donc les deux grands avantages de la méthode d'Esmarch, ceux qui la rendent extrêmement utile, indispensable même en bien des circonstances.

Mais la méthode, *si l'on n'y prend garde*, fait perdre une bonne part ou même la totalité du premier avantage, lorsque l'opération, en tant que diérèse ou exérèse, est terminée et qu'on vient de réunir ou qu'on va réunir directement la plaie : celle-ci, dès la suppression pure et simple du lien élastique d'arrêt, — malgré toutes les ligatures qui ont pu être posées auparavant sur les coupes visibles des vaisseaux — fournit toujours un suintement sanguin plus ou moins considérable, quelquefois une hémorragie supérieure à la quantité de sang économisée, et cela par suite de la paralysie mécanique des nerfs vaso-moteurs ; de blanc pâle qu'il était, le membre devient immédiatement rouge vif au-dessous de l'empreinte du lien élastique ; cette rougeur, tout en s'atténuant peu à peu, ne disparaît guère qu'au bout de cinq à dix minutes, et le suintement sanguin peut durer bien davantage.

Nous indiquerons tout à l'heure quelles sont, à notre avis, les meilleures précautions supplémentaires pour prévenir ou réduire au minimum l'hémorragie post-opératoire ou inhérente à la méthode d'Esmarch. Exposons d'abord les principaux procédés d'*hémostase préliminaire proprement dite*.

Ces procédés sont au nombre de trois : *celui d'Esmarch*, naguère quelque peu modifié par le même chirurgien [1] ; *celui de Lister ; celui de J. Wyeth* (de New-York).

Procédé d'Esmarch. — Plus de tube de caoutchouc, mais deux bandes l'une d'expression, l'autre d'arrêt, celle-ci naturellement très courte ; la bande d'arrêt produit une paralysie vaso-motrice moins intense et moins durable que le tube.

[1] V. Esmarch (*Congrès all. de chirurgie*, 1896).

Soit, par exemple, une opération à faire sur la main, sur l'avant-bras ou sur le coude ; la bande d'arrêt doit être appliquée à la partie moyenne ou supérieure du bras.

1° *Anémie.* — Le bras étant élevé verticalement depuis quelques minutes, appliquer le chef initial de la longue bande près de l'extrémité des quatre derniers doigts, puis rouler la bande en spirale, sans renversés, jusqu'au point d'arrêt, après avoir laissé libre le chef initial ; on doit, à chaque tour, tendre fortement la bande, et aviser à ce que cette tension soit partout uni-

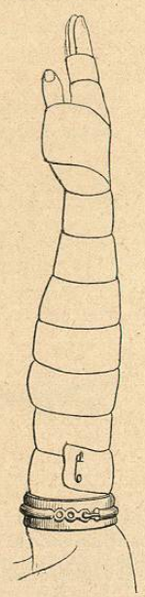

Fig. 59.
Anémie artificielle du bras.
(Procédé d'Esmarch.)

Fig. 60.
Ischémie du bras.
(Procédé d'Esmarch.)

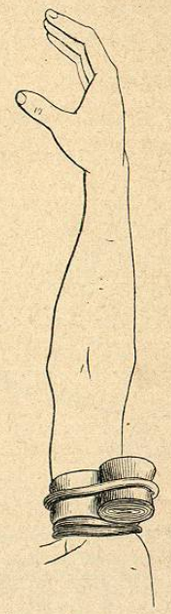

Fig. 61.
Anémie artificielle et ischémie du bras, avec une seule bande de caoutchouc.

forme et régulière. On doit ainsi ne couvrir que d'un quart au plus les tours de bande (fig. 59).

2° *Ischémie.* — Lorsque la bande a atteint le point d'arrêt, fixer son chef terminal avec une épingle de sûreté ou tout autre moyen ou bien le confier à un aide, s'il est très long. Immédiatement au-dessus du roulé spiral, appliquer la bande d'arrêt en plusieurs circulaires superposés et fixer sur elle-même son chef terminal (fig. 59).

Saisir le chef initial de la longue bande, le dégager, puis dérouler tout le bandage jusqu'au point d'arrêt. Il ne reste alors que la bande courte et le membre, au-dessous d'elle, est absolument libre et exsangue (fig. 60).