que le lambeau de restauration a deux pédicules au lieu d'un seul. La nutrition du lambeau est, par conséquent, mieux assurée.

Cette méthode n'est utilisable que pour l'autoplastie des membres et celle de la verge. Lorsqu'il s'agit d'un membre, on emprunte le lambeau au membre homologue ou à un autre du même côté opposé ; on peut aussi l'emprunter au tronc.

Procédé. — Soit une perte de substance à réparer sur le dos du poignet gauche ou de l'avant-bras droit. Supposons-la consécutive à l'excision d'une cicatrice vicieuse.

1° *Découpure et dissection du lambeau.* — On le prend, par exemple, à la partie antérieure et latérale de la poitrine, ou sur la cuisse (fig. 145). On y fait deux incisions verticales et parallèles, de telle sorte que le lambeau délimité soit aussi large que la perte de substance et qu'il égale en hauteur la largeur maximum de la main. Puis on les dissèque à plat, et on le soulève en forme de pont.

2° *Suture du lambeau.* — La main est passée sous le pont cutané, et le lambeau appliqué sur la perte de substance du poignet, à laquelle on le suture à droite et à gauche par une double série de points entrecoupés (crin ou catgut).

3° *Pansement humide,* pour éviter la dessiccation du lambeau ; application d'un bandage ou appareil de maintien.

f. *Méthode à lambeau libre unique de L. Le Fort*[1]. — Le lambeau est emprunté à distance et appliqué sur une perte de substance fraîche ou préalablement avivée, comme dans les deux méthodes précédentes ; mais il ne conserve aucune attache avec la région d'origine ; il est d'emblée totalement transplanté.

Procédé. — Après avoir déterminé la région où il convient de prendre le lambeau (on choisit de préférence une peau fine, mince, glabre ou peu velue, comme à la face interne du bras, à la face antérieure et à la face postérieure de l'avant-bras), porter sur cette région le patron de la perte de substance, et dessiner un lambeau qui excède toutes les dimensions d'un tiers. Découper nettement le lambeau avec le bistouri, le disséquer, puis le dépouiller avec soin *de tout le tissu cellulo-graisseux* sous-cutané jusqu'à la face profonde blanche du derme. L'appliquer à la perte de substance, et l'y maintenir bien étalé par quelques points de suture et un pansement légèrement compressif. Enfin, fermer la plaie d'emprunt.

La méthode de Le Fort a surtout réussi dans les restaurations de la face, notamment dans la blépharoplastie ; ailleurs elle compte de nombreux échecs, soit immédiats, soit ultérieurs. Souvent il arrive, après un semblant de prise, que le lambeau

[1] Hahn (In. d. Kiel, 1888 ; 18 cas d'Esmarch). — Amorin (th. P. 1890). F. Krause, Ueber, Transplantation grosser ungestielten Hautlappen (*Lang. Arch.* Bd XLVI, p. 175, 1893).

se rétracte, s'atrophie et disparaît entièrement (P. Berger, Panas, Le Dentu, Lucas-Championnière, Kœnig, etc.). Il faut cependant reconnaître que les résultats obtenus par Krause sont plus encourageants.

g. *Méthode à lambeaux libres multiples d'Ollier*[1]. — Le maître lyonnais emploie cette méthode avec succès depuis 1872, non pour créer des centres d'épidermisation, à l'exemple de Reverdin, mais pour remplacer le tissu de cicatrice par un tégument souple et non rétractile. Il transplante sur les plaies granuleuses ou cruentées des lambeaux qui comprennent toute l'épaisseur de la peau et qui mesurent jusqu'à 6, 8 et 10 centimètres carrés.

Quant à la technique, elle est trop facile à concevoir pour que nous entrions dans les détails.

2° *Autoplasties incomplètes.* — Elles sont représentées dans la pratique courante par deux méthodes : *celle à petites greffes épidermiques de J.-L. Reverdin* (1869), et *celle à grandes greffes dermo-épidermiques de Thiersch* (1885).

a. *Petites greffes épidermiques de Reverdin.* — Cette méthode consiste essentiellement à transplanter sur une surface bourgeonnante une série de lambeaux libres qui comprennent seulement l'épiderme et la couche la plus superficielle du derme, et qui ne mesurent pas plus de 4 à 5 millimètres en tous sens.

Elle est indiquée, notamment chez les gens pusillanimes, pour hâter la cicatrisation des plaies et des ulcères. Les greffes elles-mêmes sont caduques, elles n'agissent qu'en provoquant et stimulant l'épidermisation des cellules embryonnaires superficielles des bourgeons charnus. Elles ne constituent donc pas une autoplastie véritable ; et il n'est pas démontré, contrairement à l'opinion de Reverdin et de Johnston, qu'elles préviennent la rétractilité des cicatrices nouvelles ; peut-être la diminuent-elles, du moins dans certaines limites. En tout cas, et c'est là une condition de succès fort importante, il ne faut appliquer les greffes épidermiques que sur des bourgeons de bon aloi, que sur des surfaces qui sécrètent simplement une lymphe plastique peu abondante ; ce qui suppose une préparation préalable par l'emploi convenable de la curette tranchante, de la méthode antiseptique, des tropiques excitants (camphre, etc.).

Procédé. — Les greffes peuvent être empruntées à une région quelconque de la peau ; Reverdin préfère la face interne de la jambe. Après avoir bien tendu la peau entre le pouce et l'index gauches, engager la pointe d'une lancette à grain d'orge dans une profondeur de un demi-millimètre environ, en la couchant presque parallèlement à la surface cutanée. La pousser en travers, et la faire sortir à 3, 4 et 5 millimètres de la ligne d'entrée. Achever de détacher le petit lambeau en continuant à faire sortir la pointe et en coupant légèrement les extrémités du lambeau l'une après l'autre. — Une petite

[1] Ollier (*Bull. Acad. méd.*, 1872 ; et *Congr. fr. de chirurgie*, 1889 et 1894, p. 885). — Perret (th. Lyon, 1895-1896).

rosée sanguine couvre aussitôt la plaie. — Porter le lambeau avec la lancette ou une pince fine sur la perte de substance à cicatriser, près de son bord, et l'y étaler avec un stylet mousse par toute la face vive. Faire la même opération une série de fois jusqu'à ce que tout le pourtour ou parfois même tout le plan de la perte de substance soit recouvert par les greffes, celles-ci distantes entre elles de 2 à 3 millimètres. Appliquer sur la partie greffée un pansement antiseptique : soit une lame de gaze iodoformée, puis une feuille de gutta-percha, une bonne couche de coton hydrophile. Enfin, panser les petites plaies d'emprunt, qui se cicatrisent très rapidement.

Le pansement n'est levé qu'au bout de six ou huit jours ; on trouve alors autour de chaque greffe un halo cicatriciel gris ou bleuâtre, pâle, quand l'opération a réussi.

Pour la taille des petits lambeaux Heineke se sert d'une pince fine à dents de souris et de petits ciseaux courbes sur plat ; Pollock, de ciseaux particuliers ; Ollier, d'un couteau à cataracte. La lancette, recommandée par Reverdin lui-même, nous a toujours paru l'instrument le plus commode. Lorsque la perte de substance à combler est considérable, on procède par séances successives et plus ou moins espacées.

b. *Grandes greffes dermo-épidermiques de Thiersch*[1]. — Au premier abord, il y aurait une analogie complète entre les greffes de Thiersch et celles d'Ollier ; mais il importe de remarquer que les premières comprennent seulement une partie minime du derme, et surtout qu'elles ont été uniquement prônées pour les pertes de substance fraîches ou avivées, et non pour les plaies granuleuses.

Procédé. — Soit une plaie vive bien étanche. S'il s'agit d'une plaie granuleuse ou d'un ulcère, on abrase tout d'abord les bourgeons avec une curette tranchante jusqu'au tissu *ferme* immédiatement sous-jacent aux bourgeons, et l'on fait une hémostase complète en comprimant la surface saignante, pendant cinq à dix minutes, avec un gâteau de coton qu'on a trempé dans de l'eau bouillie salée à 6 p. 1000 (Thiersch).

On emprunte les lambeaux de préférence sur la face antérieure de la cuisse, du bras, de l'avant-bras ; ils doivent comprendre l'épiderme, la couche papillaire et la couche lisse immédiatement sous-jacente du stroma dermique.

La peau ayant été largement désinfectée suivant les règles ordinaires, la faire tendre, s'il s'agit de la cuisse, par les mains d'un aide, étendues de chaque côté et effacées autant que possible, et la tendre soi-même de la main gauche en embrassant la demi-circonférence postérieure du membre. Prendre de la main droite un rasoir long, large, à face plane, à tranchant rectiligne comme celui qui sert de microtome histologique à main levée (fig. 146) ; tracer avec lui deux lignes parallèles suivant le grand axe du membre, comme nous le faisons habituellement nous-même à l'exemple de

[1] Cons. Plessing (*Langenbeck's Arch.*, Bd XXXVII, p. 53, 1888) ; A. Heydenreich (*Semaine méd.*, p. 229, 1888) ; Chevillot (th. Paris, n. 105, 1889) ; Manceaux (th. Nancy, 1890) ; Nogué (th. P., 1891). Urban (*D. Z. für Ch.*, XXXIV, 1892). Médeiros (th. Paris, 1896).

Mac-Burney, lignes distantes entre elles de 1 à 2 centimètres et qui délimitent nettement chaque lanière ; puis faire mordre le rasoir dans la peau, sur la ligne interne, *presque à plat* suivant la longueur du membre, de dehors en dedans, et tailler la lanière par un mouvement de va-et-vient sur la plus



Fig. 146. — Rasoir à histologie.

grande longueur possible jusqu'à ce qu'on ait atteint ou à peu près la ligne interne de délimitation. La conserver momentanément dans un plateau rempli d'eau salée 6 p. 100. Tailler de même dans le voisinage d'autres lanières, et les immerger dans le susdit bain provisoire. Lorsqu'on croit avoir un nombre suffisant de lanières, les retirer l'une après l'autre du bain, les transporter sur la plaie à couvrir et les y étaler avec soin au moyen d'instruments mousses (stylet, sonde cannelée), en imbriquant leurs bords. Au besoin, tailler d'autres lanières de la même façon, et les transporter sur la plaie. Pansement humide de la plaie ainsi greffée et bien immobilisée par un bandage compressif. Pansement sec des plaies d'emprunt.

La taille des lambeaux peut se faire d'autres manières. Ainsi, pour Heydenreich, le procédé le plus commode, c'est d'appuyer le plat du rasoir sur la peau préalablement tendue et d'imprimer à l'instrument le mouvement de scie, sans que son plat abandonne le contact de la peau. « Il est vrai qu'il trouve préférables des lambeaux plus



Fig. 147. — Râteau de Mac Burney pour bien tendre la peau aux deux extrémités de la bande à enlever.

minces que ceux de Thiersch, ne comprenant autant que possible que l'épiderme et le corps muqueux de Malpighi. On taille facilement ainsi des lanières ayant une longueur de 10 centimètres et davantage encore et une longueur de 1 à 2 centimètres ».

Mac Burney, après avoir tendu ou fait tendre la peau au moyen de râteaux spéciaux (fig. 147 et 148), et après avoir délimité la largeur de la lanière, comme nous l'avons dit plus haut, par deux légères estafilades parallèles, la taille de bas en haut comme en *pelant* la peau.

Forgue (de Montpellier), qui a vu opérer à la clinique de Thiersch, taille, au contraire, les lanières de haut en bas, sur la face antérieure et externe de la cuisse,

« par un rapide et régulier mouvement de va-et-vient, *en archet* », de la lame maintenue constamment à plat ». Si la greffe est bien taillée, un ruban ayant partout la même longueur — un travers de doigt environ — finement dentelé, non opaque, blanc rosé, se ramasse par plis réguliers sur la lame ; au fur et à mesure la main

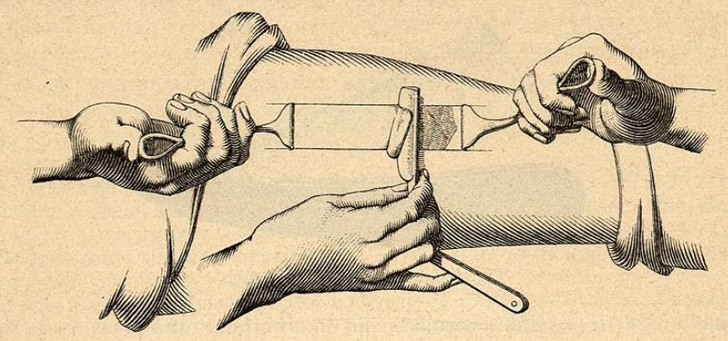

Fig. 148. — Procédé de Mac Burney ponr la taille de lambeaux dermo-épidermiques de Thiersch avec le rasoir. L'opération est faite ici sur la face externe de la cuisse droite (Dennis).

gauche qui tend la peau (du côté de la rotule) se recule pour maintenir une tension égale, devant la marche du rasoir ; on arrête le lambeau à la longueur convenable, en relevant d'un coup net le tranchant appuyé sur le pouce. On peut arriver à tailler des lanières, d'une belle régularité, de 15 à 25 centimètres.

Thiersch n'emploie comme antiseptique que de l'eau bouillie, salée 6 p. 1000, afin de ne pas compromettre la vitalité des greffes ; Tillmanns agit de même, et couvre la plaie, non avec des bandelettes de protective, comme Thiersch, mais avec un papier d'étain trempé dans l'huile d'olive et préalablement désinfecté dans le sublimé. D'autres chirurgiens, au contraire (Socin, Monod, Delagénière, Eiselsberg, etc.), ont fait usage sans inconvénient des antiseptiques ordinaires. La question du pansement semble donc indifférente, pourvu que la plaie soit suffisamment immobilisée et maintenue aseptique.

Les résultats obtenus par Thiersch lui-même jusqu'en 1888 (Mém. de Plessing) étaient les suivants : sur 78 greffages, 58 succès immédiatement à peu près complets, 12 succès partiels, 8 insuccès qui ont nécessité une nouvelle opération. Aujourd'hui, la méthode a fait partout ses preuves et est considérée comme une précieuse ressource.

Il est pourtant juste d'ajouter que Socin et Ch. Monod sont arrivés à d'aussi beaux résultats, en employant de larges greffes purement épidermiques. Nous en conclurions avec Heydenreich « que le point capital de l'opération de Thiersch consiste, non dans la nature du lambeau, mais dans l'ablation totale des bourgeons charnus et dans l'application de la greffe sur une surface saignante et unie ».

B. — HÉTÉROPLASTIE

Quelques lignes seulement seront consacrées à l'hétéroplastie, ne fût-ce que pour donner une idée générale du cadre de l'anaplastie tégumentaire.

Pour la pratiquer, tantôt on emprunte l'étoffe réparatrice à un autre homme,

vivant ou récemment mort (Prudhomme, Girdner, Ollier), au membre frais d'un amputé (B. Anger, Esmarch, etc.), c'est l'*hétéroplastie inter-humaine*, la meilleure de toutes ; tantôt on utilise la peau de certains animaux, l'hétéroplastie peut être alors qualifiée d'*interzoo-humaine*. C'est ainsi que Petersen, Baratoux et Dubousquet-Laborderie, Tédenat, Grange, ont obtenu d'heureux résultats avec la peau de grenouille ; que d'autres ont employé la peau de lapin, de chien, de cobaye ; que Thomas Raven a essayé celle d'un jeune porc ; que Redard a expérimenté et recommandé la peau fine qui est au-dessous de l'aile du poulet. Mais, malgré leur intérêt incontestable, il ne semble pas que ces tentatives de greffe animale aient rencontré encore beaucoup d'imitateurs dans la pratique chirurgicale. Elles peuvent, pourtant, rendre quelques services.

Dans tous les cas, l'hétéroplastie n'a pas de technique propre, ou plutôt elle consiste simplement en la transplantation de lambeaux libres, plus ou moins nombreux, plus ou moins étendus, et qui comprennent soit toute l'épaisseur de la peau, soit seulement ses couches superficielles.

Section III. — CICATRICES VICIEUSES

Ces cicatrices sont presque toujours consécutives à des traumatismes accidentels, et le plus souvent, alors, à des brûlures. Elles sont vicieuses : 1° par leur forme (*cicatrices déprimées*), *cicatrices saillantes*) ; 2° par leurs connexions (*cicatrices adhérentes*) ; 3° par les difformités qu'elles ont entraînées (*difformités cicatricielles*). Ces difformités comprennent, à leur tour, un grand nombre de lésions qu'on pourrait d'abord classer ainsi qu'il suit : 1° *déviations* d'organes ou d'orifices naturels : pieds-bots, mains-botes, torticolis, ectropion palpébral, ectropion labial, fente palpébrale, bouche, etc. ; 2° *sténoses ou atrésies* des orifices naturels : constriction des mâchoires, blépharophimosis, ankyloblépharon, microstomie, etc. ; 3° *soudures* membraniformes ou complètes, telles que celles des doigts entre eux, ou des doigts avec la paume ou même le dos de la main ; celle du bras avec le tronc ; de l'avant-bras avec le bras ; du menton avec le sternum, etc. Mais, à un point de vue général, il nous paraît préférable de distinguer simplement : les *difformités par bride ou palmature cicatricielle* et les *difformités par rétrécissement cicatriciel*.

Cicatrices déprimées. — On les trouve sur tous les points du corps, généralement à la suite de pertes de substance traumatiques ou inflammatoires. Mais c'est uniquement sur les points découverts (mains, cou, face) qu'elles peuvent devenir un sujet d'intervention opératoire quand elles sont trop disgracieuses, c'est-à-dire trop apparentes.