de son pourtour ne donne qu'un agrandissement temporaire; la dilatation mécanique qu'on emploie pour maintenir cet agrandissement devient elle-même, bientôt, absolument impuissante. Ces faits ont été bien connus de tout temps; mais, ce qu'on n'a guère connu jusque vers le milieu de ce siècle, « c'est la méthode opératoire qui permet d'obtenir une ouverture plus large et *permanente*. On la doit à Werneck.

« Ce chirurgien, nous dit J. Rochard[1], fut appelé à traiter un homme de trente-cinq ans chez lequel l'ouverture buccale avait été convertie en un *trou calleux* par des adhérences cicatricielles résultant d'ulcères syphilitiques. Tous les efforts tentés pour dilater cette ouverture avaient été inutiles. Werneck la débrida des deux côtés pour introduire le doigt et abaisser la mâchoire ; il coupa ensuite la peau à droite et à gauche en forme d'ellipse, enleva la portion circonscrite, en ménageant avec soin la muqueuse qu'il disséqua ensuite et qu'il rabattit sur les bords de la division où il la fixa par des points de suture ; la réunion se fit très bien, et la guérison fut parfaite au bout de dix jours. »

L'idée qui a dirigé ce procédé de *stomatoplastie par ourlage* a été appliquée maintes fois, depuis lors, soit encore à la bouche, soit à l'ouverture palpébrale, aux narines, au méat urinaire, à l'anus, à la vulve, au col utérin. On a même imaginé des anaplasties où l'ouverture est maintenue béante aussi large que possible, par un ou par deux lambeaux qui sont intercalés dans une ou dans les deux commissures de cette ouverture. C'est ainsi que nous avons recommandé nous-même la taille d'un lambeau commissural pour la canthoplastie Des opérations analogues ont été faites par S. Pozzi, par nous-même et par d'autres chirurgiens, en gynécologie. Nous n'insistons pas davantage, le principe du traitement opératoire des sténoses cicatricielles étant suffisamment posé dans les lignes précédentes.

[1] J. Rochard. *Histoire de la chirurgie française au* XIXe *siècle*, p. 231, 1875.

CHAPITRE II

OPÉRATIONS : 1° SUR LES TENDONS, LES MUSCLES
LES APONÉVROSES
2° SUR LES SYNOVIALES TENDINEUSES ET LES BOURSES SÉREUSES

ARTICLE PREMIER

TÉNOTOMIE, MYOTOMIE ET APONÉVROTOMIE

Ces opérations consistent chacune dans la simple section d'un tendon, d'un muscle, d'une aponévrose : section qui se fait soit à *ciel ouvert*, soit *par un trajet sous-cutané*, toujours avec la méthode antiseptique.

Elles ont toutes, en général, un but orthomorphique, c'est-à-dire permettent de restaurer la forme, la direction et les rapports anatomiques d'un organe, d'un membre ou d'un segment de membre (strabisme, torticolis, mains botes, pieds bots, etc.) ; mais elles n'ont leur plein effet que par le complément du redressement manuel, mécanique ou prothétique, et par le maintien assez prolongé de ce redressement.

La section sous-cutanée, dont le principe est bien dû à Delpech (1816), mais que Stromeyer a incontestablement le mérite d'avoir fécondée et su ériger en méthode, a régné seule jusqu'à ces vingt dernières années. Aujourd'hui, où l'on connaît mieux les causes de l'infection chirurgicale, en même temps que les moyens de l'éviter, ou du moins d'en restreindre la fréquence dans une très large mesure, on a moins à craindre de faire une plaie exposée.

La section à ciel ouvert a reparu, grâce à Lister, avec tous les avantages que lui donnent sa précision et sa sécurité absolues : elle convient spécialement dans les cas où la section sous-cutanée expose à l'ouverture d'une séreuse importante, à la blessure d'un nerf, d'une artère ou d'une veine. Elle convient aussi dans les cas où la section sous-cutanée ne peut porter facilement et sûrement sur un tendon donné ou sur un tel tendon plutôt que sur tel autre. Elle est seule possible dans l'opération du strabisme (voy. *Op. spéciales*). La section sous-cutanée, quoique fondée sur un principe inexact (prévenir l'infection de la plaie profonde par l'entrée de l'air), n'en reste pas moins comme méthode usuelle, à cause de la simplicité de son

manuel opératoire, et surtout parce qu'elle laisse des traces de cicatrice insignifiantes.

L'appareil instrumental comprend :

1. Pour la section sous-cutanée :

Une série de bistouris à lame courte, étroite, fixe ou mobile sur manche ; on les nomme *ténotomes* (fig. 156) :

Tén. pointu, droit ;

Tén. mousse, droit ;

Tén. mousse à tranchant légèrement concave ;

2. Pour la section à ciel ouvert :

Tén. mousse à tranchant légèrement convexe ;

Bistouri droit ordinaire ;

Ciseaux mousses, courbés sur le plat ;

Sonde cannelée ;

Deux écarteurs ;

Un crochet mousse, dit à *strabotomie ;*

Pinces à forcipressure ;

Aiguilles ;

Fils à ligature et à suture.

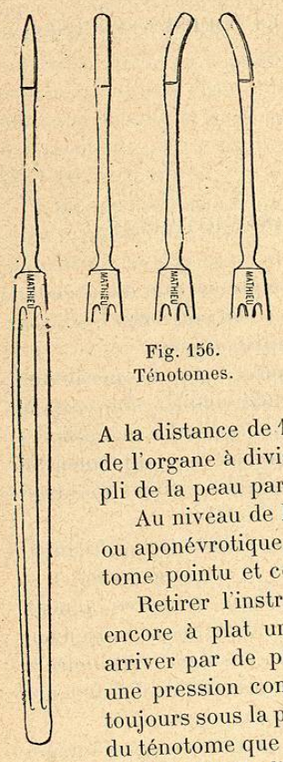

Fig. 156.
Ténotomes.

MANUEL OPÉRATOIRE EN GÉNÉRAL

Section sous-cutanée. *Procédé de J. Guérin.* — A la distance de 1 centimètre et demi ou 2 centimètres, sur un côté de l'organe à diviser, faire avec le pouce et l'index gauches un petit pli de la peau parallèle à ce côté, quand cela est possible.

Au niveau de la ligne projetée de diérèse tendineuse, musculaire ou aponévrotique, à la base du pli cutané, engager à plat le ténotome pointu et conduire la pointe près de l'organe à diviser.

Retirer l'instrument sans lâcher le pli de la peau ; introduire encore à plat un ténotome mousse dans le trajet créé ; le faire arriver par de petits mouvements verticaux de va-et-vient et par une pression continue, transversalement devant l'organe à diviser, toujours sous la peau ; lâcher le pli cutané et ne cesser la pénétration du ténotome que lorsque son extrémité a dépassé de quelques millimètres l'autre côté de l'organe à diviser, côté délimité avec l'index gauche devenu libre.

Retourner sur place la lame du ténotome et présenter son tranchant à l'organe. Le tranchant est du côté opposé à un petit point noir ou autre indice que porte le dos du manche.

Pendant qu'un aide étend l'organe au maximum, le diviser, de la surface vers la profondeur, par des mouvements de scie. On perçoit alors d'ordinaire une série de craquements qui révèlent la section progressive des tissus, s'il s'agit d'un tendon ou d'une lame fibreuse ; la section est, au contraire,

muette, s'il s'agit d'un muscle (partie charnue). Continuer les mouvements de scie jusqu'à ce qu'on ait la sensation finale de résistance vaincue ou de *corde coupée.*

Retirer le ténotome à demi pour s'assurer par le toucher, à travers la peau, si la section est complète. Si elle l'est, retirer tout à fait l'instrument, toujours à plat. Si elle ne l'est point, diviser encore les brides ou restes de gaine tendineuse ; puis, retirer l'instrument, pendant qu'on exprime la petite plaie avec l'index gauche.

La section faite de la profondeur vers la surface (V. Duval) est préférée par quelques chirurgiens. Mais, à notre avis du moins, le passage de la lame derrière l'organe exige beaucoup de précaution et n'offre pas toujours la sécurité voulue.

Section a ciel ouvert. — *Procédé.* — Après avoir déterminé le lieu de la section tendineuse, musculaire ou aponévrotique, les téguments étant convenablement tendus entre le pouce et l'index gauches, faire avec le bistouri une incision cutanée transversale ou longitudinale par rapport au grand axe de l'organe à diviser, et qui mette à nu toute la largeur de cet organe, et parfois aussi les organes voisins (faisceaux de tendons), ce qui permet de diriger à bon escient l'action chirurgicale.

Diviser entre deux ligatures perdues les veines qui se rencontrent, ou simplement forcipresser celles qui se trouvent ouvertes.

Diviser le tissu cellulaire sous-cutané seulement, si c'est une aponévrose qui est le but opératoire ; on ouvre l'aponévrose générale, puis l'aponévrose propre ou la gaine tendineuse, si c'est un muscle ou un tendon qu'on se propose de sectionner.

Diviser enfin, soit à petits coups de bistouri, d'avant en arrière, soit sur la sonde, l'aponévrose ou le muscle qu'on a en vue. S'il s'agit d'un tendon, après avoir reconnu son identité, le soulever sur la sonde ou le crochet mousse, et le diviser soit d'arrière en avant avec le bistouri, soit d'avant en arrière, encore avec le bistouri ou d'un coup de ciseaux, suivant que l'un ou l'autre de ces modes ou sens de section paraît plus propre à éviter les lésions de voisinage et à rendre l'exécution plus facile.

OPÉRATIONS EN PARTICULIER

Masséter. Massétérotomie sous-cutanée. — Indiquée dans la constriction permanente des mâchoires, lorsqu'elle est due uniquement, ce qui est très rare, à la myosite interstitielle et, par suite, à la rétraction d'un masséter, exceptionnellement des deux masséters.

Procédé. — Après avoir fait un pli de la peau parallèlement au bord postérieur de la branche montante de la mâchoire, enfoncer le ténotome pointu droit à la base de ce pli, à 1 centimètre et demi au-dessus de l'angle de la mâchoire, et le pousser jusqu'à la surface externe du masséter.

Le remplacer par un ténotome mousse, faire avancer ce dernier à plat, horizontalement, jusqu'au bord antérieur du masséter, tourner son tranchant vers le muscle et le diviser jusqu'à l'os.

La massétérotomie sous-cutanée est plus sûre, plus facile et plus régulière que la massétérotomie intra-buccale.

Celle-ci, cependant, doit être pratiquée de préférence lorsque la face profonde du muscle est doublée de bandes ou masses cicatricielles qui sont plus ou moins appréciables du côté de la bouche. On sait que Dieulafoy (de Toulouse), puis Buck, Matter, Schmidt, Fergusson, Carnochan, Rizzoli, J. Guérin, etc., y ont eu successivement recours. En tout cas, que le muscle soit divisé par l'extérieur ou par l'intérieur, il est nécessaire de maintenir et même d'amplifier régulièrement le résultat immédiat avec les divers moyens de la dilatation mécanique.

Désinsertion du masséter (opération de Le Dentu[1]). — Faire une incision le long du bord de la mâchoire inférieure depuis l'angle jusqu'au bord antérieur du masséter, sans couper ni l'artère ni la veine faciales. Détacher le muscle aussi haut que possible au moyen d'une rugine droite.

Dans un deuxième temps, il y a des adhérences de la muqueuse buccale avec le bord antérieur de la branche montante, les détacher à leur tour en contournant de très près le rebord osseux afin de libérer entièrement la muqueuse.

Écarter les mâchoires en prenant appui d'abord sur les incisives, puis sur les molaires, et maintenir l'écartement pendant plusieurs jours avec un bâillon unilatéral de Mathieu, afin de permettre au masséter de contracter de nouvelles adhérences avec le maxillaire inférieur dans un point correspondant au milieu de la face externe de sa branche montante.

Enfin, compléter l'opération en désinsérant le ptérygoïdien interne jusqu'à 2 centimètres environ de l'angle de la mâchoire.

Ce procédé a donné à Le Dentu un bon résultat.

STERNO-CLÉIDO-MASTOÏDIEN. — 1. *Ténotomie sous-cutanée du faisceau sternal.* — Indiquée dans le torticolis où la déviation tient spécialement à la rétraction de ce faisceau.

Procédé. — Soit un torticolis du côté droit. Le malade étant endormi, un coussin placé sous les épaules, pendant qu'un aide exagère la saillie du faisceau sternal, en renversant la tête de la main gauche, — ponctionner la peau avec un ténotome pointu, à 1 centimètre et demi au-dessus de l'extrémité interne de la clavicule, sur le côté externe du tendon (fig. 157 *a*).

Remplacer le ténotome pointu par un ténotome droit mousse, et engager ce dernier à plat devant le tendon, puis le retourner et couper le tendon à petits traits, de la surface vers la profondeur.

Après le petit pansement au collodion iodoformé, on achève le redressement par les mouvements forcés de la tête et l'on met provisoirement une

[1] Le Dentu (*Soc. chir.*, p. 64, 1891.

minerve plâtrée ou un bandage extensif latéral ; plus tard, et pendant longtemps, on fait porter un appareil à contention.

La lésion de la veine jugulaire antérieure, qui se réfléchit ordinairement à 1 centimètre de la fourchette sternale derrière le faisceau sternal, n'a aucune suite fâcheuse, lorsqu'on suit les règles de la méthode antiseptique. L'artère carotide primitive et la veine jugulaire interne ne sont nullement à craindre, étant situées profondément et protégées par les muscles cléido-hyoïdien et sterno-thyroïdien.

2. *Ténotomie sous-cutanée du faisceau claviculaire.* — Indiquée dans le torticolis où la déviation tient spécialement à la rétraction de ce faisceau.

Procédé. — Le sujet étant disposé comme dans le procédé précédent, seulement la tête fortement inclinée par l'aide du côté gauche, faire l'ou-

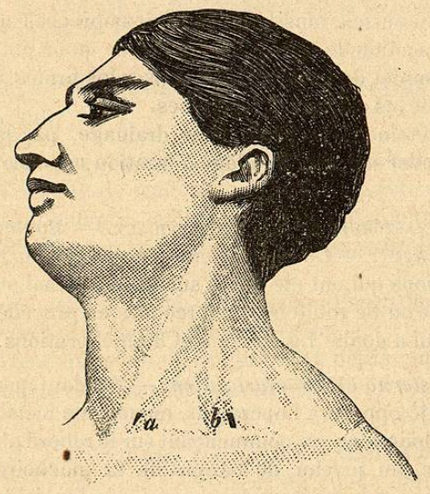

Fig. 157. — Ténotomie sous-cutanée du sterno-cléido-mastoïdien.
a, de son faisceau sternal. — *b*, de son faisceau claviculaire.

verture de la peau immédiatement au-dessus de la clavicule, sur le bord postérieur du faisceau claviculaire. Puis, diviser ce faisceau de dehors en dedans avec le ténotome mousse.

La section isolée du faisceau sternal est plus commune que celle du faisceau claviculaire.

3. *Myotomie à ciel ouvert du sterno-cléido-mastoïdien.* — Indiquée spécialement dans le torticolis invétéré de l'adolescent ou de l'adulte, dans le torticolis récidivé après ténotomie simple ou double. Volkmann, Lorenz, Hoffa, Lannelongue, Phocas, Vincent, Kirmisson, et beaucoup d'autres chirurgiens, soit à l'étranger, soit en France, la pratiquent même de préférence

dans tous les cas de torticolis ; elle permet de diviser avec précision et sans danger, non seulement les faisceaux musculaires, mais encore les brides fibreuses et aponévrotiques, plus ou moins épaisses et profondes, qu'on trouve habituellement au-dessous de ces faisceaux, et dont l'intégrité nous explique, en partie du moins, de nombreux insuccès de la ténotomie sous-cutanée. Quant à la cicatrice qui résulte de l'opération, elle est négligeable, en tout cas facile à dissimuler.

Procédé de l'auteur. — Le muscle étant bien tendu par un aide, faire une incision cutanée verticale, longue de 2 à 2 centimètres et demi sur le bord postérieur du muscle ; cette incision commence ou finit à 2 ou 3 centimètres au-dessus de la clavicule.

Les lèvres de la plaie étant écartées, avec un ténotome ou bistouri droit mousse couper à petits traits successifs, en travers, de dehors en dedans, le corps charnu du muscle ainsi que les brides fibreuses sous-jacentes.

Poursuivre la section de ces brides jusqu'à ce qu'on obtienne le redressement facile et complet de la tête. Pour diviser les brides, divers chirurgiens préfèrent employer les ciseaux et les pinces.

Réunir complètement la peau, sans drainage, par quelques crins de Florence, pansement sec, etc. Bandage à traction opposée de Lorenz.

Sterno-cléido-mastoïdien et muscles cervicaux. — *Myotomies multiples ou opération de Kocher*[1]. — Ce chirurgien, ayant reconnu l'inefficacité habituelle des opérations qui ont été faites sur le nerf spinal pour guérir le torticolis spasmodique ou tic rotatoire, a eu recours au procédé suivant, procédé qui, sur 12 cas, lui a donné 7 guérisons et 3 améliorations.

1° *Section du sterno-cléido-mastoïdien.* — Pendant que la tête du malade est tournée du côté opposé à l'opérateur, mener une incision cutanée de 5 à 6 centimètres de longueur, en commençant sur le rebord antérieur du muscle sterno-mastoïdien, au niveau de l'angle de la mâchoire inférieure et en remontant légèrement en arrière, de manière que l'incision se trouve à 3 ou 4 centimètres au-dessous de l'apophyse mastoïde et qu'elle suive les plis naturels de la peau. Puis, diviser le muscle peaucier, en ménageant, si possible, la veine jugulaire externe et les nerfs cutanés de cette région, et inciser l'aponévrose superficielle du sterno-mastoïdien sur le bord antérieur du muscle. Introduire alors une sonde cannelée sous le muscle, qu'on divise couche par couche. Après hémostase, fermer la plaie par un surjet. Quelquefois Kocher a réséqué 2 à 3 centimètres du muscle au lieu de s'en tenir à la simple section.

2° *Section des muscles cervicaux.* — La tête étant encore tournée du côté opposé à l'opérateur, faire une incision transversale qui aille du sommet de l'apophyse mastoïde jusqu'au milieu de la nuque. Diviser l'aponévrose superficielle, la portion occipitale du trapèze, puis le splénius, le grand et le petit complexus, en ménageant le grand nerf occipital qui traverse à ce niveau le grand complexus et le trapèze. Enfin, dans l'espace qui existe entre l'atlas et l'axis, diviser l'oblique inférieur, facilement reconnaissable à sa direction très oblique, presque parallèle à la plaie. Hémostase et fermeture de la plaie.

[1] Voy. de Quervain (*Sem. méd.*, 14 oct. 1896).

Ces deux opérations sont combinées suivant la forme particulière du torticolis spasmodique. S'il s'agit d'un tic typique, on sectionne le sterno-mastoïdien dans une séance, et quinze jours après on divise les muscles cervicaux de l'autre côté. Si l'inclinaison latérale de la tête prédomine, on fait les deux opérations sur le même côté, dans la même séance, en prolongeant l'incision transversale de la nuque jusqu'au bord antérieur du sterno-cléido-mastoïdien. S'il s'agit, enfin, du *retrocollis spasm* (rotation de la tête avec forte extension en arrière), on sectionne les muscles cervicaux des deux côtés en menant une incision transversale du sommet d'une apophyse mastoïde au sommet de l'autre. Même après cette section bilatérale, le maintien de la tête continue à être parfait.

Biceps brachial. — *Ténotomie à ciel ouvert.* — Indiquée dans certaines rétractions du biceps.

Procédé. — Pendant qu'un aide étend fortement le bras, reconnaître par le toucher le bord externe du tendon du muscle et la tête du radius.

Faire une incision cutanée de 5 centimètres, qui commence à la hauteur de la tête du radius et se prolonge sur l'avant-bras entre le biceps et le long supinateur.

Récliner la veine médiane céphalique, puis diviser sur la sonde le tissu cellulaire sous-cutané et l'aponévrose antibrachiale.

Mettre à nu le tendon bicipital et le diviser à petits coups, de dehors en dedans, à 1 centimètre au-dessus de son insertion.

Triceps brachial. — *Ténotomie sous-cutanée au-dessus de l'olécrâne.* — Indiquée dans la fausse ankylose rectiligne du coude due à la rétraction du triceps, dans certaines fractures de l'olécrâne et dans quelques luxations irréductibles ou incoercibles du coude.

Procédé. — Le membre étant en extension forcée, faire un pli cutané vertical sur le bord postéro-externe du bras, de telle sorte que le milieu du pli corresponde à 1 centimètre et demi au-dessus de l'olécrâne.

Engager le ténotome pointu, le remplacer par le ténotome mousse, et diviser l'épais tendon du triceps, d'arrière en avant, dans toute la largeur de l'olécrâne.

Fléchisseurs communs des doigts. — *Ténotomie unique ou multiple à ciel ouvert au-dessus du poignet.* — Indiquée dans la flexion permanente des doigts à la suite d'une synovite palmaire suppurée ou de quelque autre affection qui intéresse les muscles ou leurs annexes.

Procédé. — Sur le milieu de la face antérieure de l'avant-bras, la main étant en extension, faire une incision cutanée longitudinale de 5 centimètres qui s'arrête à 1 centimètre au-dessus de la ligne inférieure du poignet.

Diviser sur la sonde le tissu conjonctif sous-cutané et l'aponévrose antibrachiale.

Pendant qu'un aide écarte en dehors le tendon du petit palmaire, reconnaître les tendons du fléchisseur superficiel, en diviser un ou plusieurs, ou tous, suivant les cas, sur un crochet mousse, d'après les règles indiquées.

Reconnaître ensuite les tendons du fléchisseur profond ; en ménageant le nerf médian placé entre eux et le fléchisseur propre du pouce, les diviser, mais en faisant la section tendineuse au niveau de la partie moyenne de l'incision cutanée. Plus bas, on risquerait d'ouvrir le cul-de-sac supérieur des gaines synoviales carpo-phalangiennes, surtout celui de la gaine interne. A la vérité, cet accident n'a aucune importance avec l'asepsie.

Biceps fémoral. — *Ténotomie sous-cutanée au-dessus de la tête du péroné.* — Indiquée comme celle du droit interne, du demi-tendineux et quelquefois aussi du demi-membraneux, lorsqu'on veut redresser certains genoux affectés d'ostéoarthrite tuberculeuse, rhumatismale ou syphilitique.

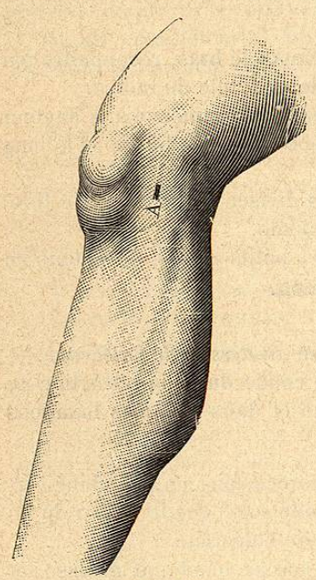

Fig. 158.
Ténotomie sous-cutanée du biceps fémoral.

Procédé. — Le membre étant attiré hors de la table, puis placé en rotation interne et en extension incomplète, faire au-devant de la face externe du tendon bicipital un pli cutané vertical, dont le milieu soit presque au niveau du bord inférieur de la rotule (fig. 157).

Engager le ténotome pointu au milieu du pli ; le remplacer par le ténotome mousse, et diviser le tendon de dehors en dedans, par petits mouvements de scie, et s'arrêter dès que l'on a la sensation de résistance vaincue, pour ne pas léser le nerf sciatique poplité externe qui longe, comme on sait, la face interne du tendon.

Muscles de la patte d'oie. — *Ténotomie sous-cutanée contre la tubérosité interne du tibia.*

Procédé. — Le membre étant attiré hors de la table, puis placé en rotation externe et en extension complète, faire au bord interne et postérieur de la tubérosité interne du tibia un pli vertical de la peau.

Engager le ténotome pointu à la base du milieu du pli ; le remplacer par

le ténotome mousse ; faire passer son extrémité sous la peau jusqu'au côté externe de la corde tendineuse du demi-membraneux, qui est la plus externe, et diviser d'arrière en avant, de dehors en dedans, le demi-membraneux, le demi-tendineux, enfin le couturier, qui est immédiatement en avant du précédent contre l'os.

Tendon d'Achille. — *Ténotomie sous-cutanée.* — Indiquée ordinairement dans le pied bot équin et l'équin varus congénitaux, quelquefois dans l'équin varus paralytique, dans l'amputation de Pirogoff, après l'amputation de Chopart, dans certaines fractures irréductibles de la jambe, etc.

Procédé. — Soit un pied bot équin congénital (fig. 159) du côté gauche, par exemple.

Le sujet étant couché sur le dos et endormi, les pieds attirés hors de la table, la jambe malade reposant sur sa face externe, déterminer le point au

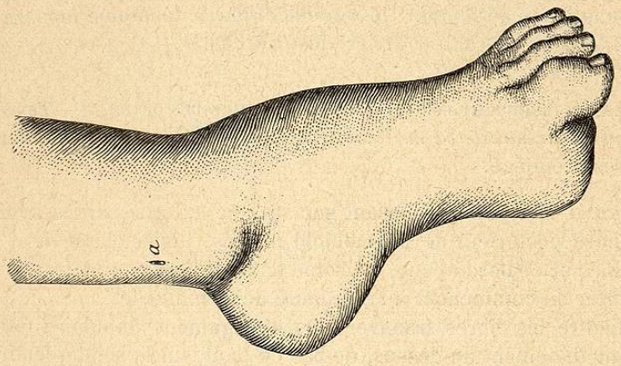

Fig. 159. — Achillotomie dans le pied-bot équin congénital.
a, lieu de la ponction.

niveau duquel doit se faire la section du tendon ; ce point correspond à la moitié de la hauteur de la malléole externe (A. Dubreuil).

Le pied malade étant maintenu par un aide en abduction, en rotation externe et en flexion forcée, ponctionner la peau sur le bord interne du tendon à la hauteur voulue, avec la pointe d'un ténotome (fig. 159) mousse.

Introduire à sa place un ténotome concave, le faire passer à plat derrière le tendon, d'un bord à l'autre, pendant une légère pause de relâchement du pied, et le retourner tranchant en avant.

Pendant que l'aide fléchit de nouveau fortement le pied et qu'on arrête avec la pulpe de l'index gauche l'extrémité du ténotome, diviser le tendon par mouvements de va-et-vient. A un moment donné, quand la section devient complète, on éprouve ladite sensation de corde coupée avec un bruit caractéristique, et entre les bouts du tendon s'accentue aussitôt une dépression cutanée plus ou moins profonde qui est due à la pression atmosphérique.