Le pied se fléchit à angle droit, s'il n'existe pas d'autres obstacles au redressement. Pansement et bottine plâtrée.

Quand on reste maître de l'instrument et qu'on procède avec la lenteur voulue, la lésion d'aucun organe sous-tendineux n'est à craindre, pas plus celle des vaisseaux et nerfs tibiaux postérieurs que celle de l'artère péronière postérieure même dans les cas de varus équin ou de valgus équin. La veine saphène externe est également hors de toute atteinte.

Jambier antérieur. — *Ténotomie sous-cutanée.* — Indiquée dans le varus et le varus équin congénitaux.

*Procédé.* — Le pied reposant sur le talon et la plante tournée en dehors et en haut, après avoir reconnu la corde formée par le tendon du jambier antérieur, faire un pli de la peau, parallèle au bord externe du tendon, et dont le milieu corresponde au milieu du scaphoïde. Engager le ténotome pointu sous la peau jusqu'au tendon ; le remplacer par le ténotome mousse droit et diviser le tendon, d'avant en arrière jusqu'à l'os.

Jambier postérieur et long fléchisseur commun des orteils. — *Ténotomie à ciel ouvert au-dessus de la malléole interne.* — Indiquée dans le varus congénital très prononcé.

*Procédé.* — La jambe reposant sur sa face externe, après avoir déterminé le bord postérieur de la malléole interne, diviser la peau et le tissu sous-cutané sur ce bord même, dans une hauteur de 3 centimètres. L'incision doit s'arrêter ou commencer à l'extrémité de la malléole.

Reconnaître les fibres transversales du ligament annulaire interne du tarse. Immédiatement au-dessus, de bas en haut, sur la sonde, fendre l'aponévrose jambière.

Avec un crochet mousse attirer et soulever le tendon du fléchisseur commun, qui est en arrière et plus superficiel, le diviser d'un coup de ciseaux, au-dessus de sa coulisse propre. En faire autant pour le tendon du jambier.

Les vaisseaux et nerf tibial postérieurs ne risquent pas d'être lésés, si on isole bien les tendons avant de les sectionner.

Court péronier latéral. — *Ténotomie sous-cutanée.* — Indiquée dans le valgus congénital très prononcé.

*Procédé.* — Le pied étant mis mis en adduction forcée et la plante tournée en dedans, après s'être placé en dehors du pied, sans faire de pli, engager le ténotome pointu sur le bord externe du pied, à 1 centimètre en arrière du tubercule du cinquième métatarsien (fig. 160, x).

Le remplacer par le ténotome mousse, qu'on glisse de bas en haut entre la peau et le tendon du péronier, et diviser le tendon vers le cuboïde.



Long péronier latéral. — *Ténotomie à ciel ouvert au-dessus de la malléole externe.* — Indiquée dans le pied creux valgus congénital ou accidentel.

*Procédé.* — La jambe étant couchée sur sa face interne, après avoir reconnu le bord postérieur de la malléole externe, faire sur ce bord une incision verticale de 3 centimètres. — Cette incision intéresse la peau et le tissu sous-cutané.

Diviser de bas en haut, avec la sonde, l'aponévrose jambière. Le premier tendon qu'on rencontre en avant est celui du long péronier.

Le soulever avec un crochet et le diviser d'un coup de ciseaux.

La section sous-cutanée du long péronier sur la face externe du calcanéum est une opération difficile, incertaine, parce que le tendon est collé contre l'os et ne peut faire saillie.

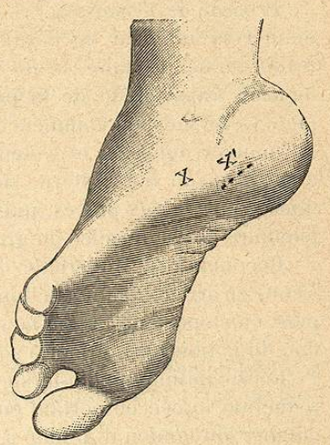


Fig. 160.

X, section sous-cutanée du tendon du court péronier latéral. — X'. section sous-cutanée de l'aponévrose plantaire et du court fléchisseur commun des orteils au niveau de la ligne pointillée.

Aponévrose plantaire et court fléchisseur commun des orteils. — *Aponévrotomie et myotomie sous-cutanées.* — Indiquées l'une et l'autre dans les pieds bots compliqués de fort pied creux.

*Procédé.* — Le pied reposant sur le talon et étant fortement fléchi sur la jambe, après s'être placé en dehors du pied, sans faire de pli, engager le ténotome pointu sous la peau plantaire, à 4 centimères environ en avant du bord postérieur du talon et à 2 centimètres en dedans du bord externe du pied (fig. 160, x').

Le faire cheminer transversalement jusqu'à la limite externe apparente de l'aponévrose plantaire.

Le remplacer par le ténotome mousse, retourner ce dernier et diviser l'aponévrose de bas en haut.

Pour diviser le muscle court fléchisseur commun, qui est sous-jacent, continuer la section sur une certaine profondeur, mais sans la pousser à fond, ce qui exposerait à la blessure des vaisseux et nerfs plantaires externes.

Rompre le reste du muscle par un mouvement de flexion forcée.

*Opération de Phelps*[1]. — Indiquée dans le pied bot varus équin congénital quand le redressement n'a pu être obtenu par la section du tendon

[1] Phelps (*Congr. int. de Copenhague*, 1884 ; et *Congr. intern. de Berlin*, 1890). — Kirmisson. Leç. clin. sur les maladies de l'appareil locomoteur (*Congrès fr. de chir.*, 1889, et *Revue d'Orthop.*, 1er juillet 1896. — Bonnemaison, th. Paris, 1892 ; — Ozoux, th. Bordeaux, 1893. — Forgue. Thérap. chirurgicale des pieds bots (*Congrès fr. chir.*, p. 103, 1896).

d'Achille et par celle de l'aponévrose plantaire (Karewski), cette opération consiste à sectionner à ciel ouvert, sur la partie interne du pied, toutes les parties molles (tendons, muscles, ligaments) qui s'opposent au redressement.

*Procédé de Kirmisson.* — Après avoir reconnu le pli vertical que détermine l'enroulement du bord interne du pied au niveau de l'articulation médio-tarsienne, faire, à un demi-centimètre environ derrière ce pli, une incision transversale de la peau perpendiculairement au bord interne du pied. Cette incision commence à 1 centimètre environ en dehors du tendon du jambier antérieur et s'étend, suivant les cas, jusqu'au milieu, ou seulement jusqu'au tiers interne de la face plantaire. Couper la veine saphène interne entre deux pinces, puis le tendon du jambier antérieur, l'aponévrose plantaire et les muscles du gros orteil.

Reconnaître le tubercule du scaphoïde, ouvrir l'articulation médio-tarsienne en arrière de lui, sectionner largement les ligaments latéraux internes, puis, en se portant vers la face plantaire, sectionner en même temps le tendon du jambier postérieur à son insertion sur le tubercule du scaphoïde.

L'articulation médio-tarsienne étant ainsi largement ouverte, faire la réduction forcée en portant en dehors la pointe du pied. Si la section sous-cutanée du tendon d'Achille n'a pas été faite, la pratiquer ; enfin, panser la plaie laissée largement béante au moyen de la gaze iodoformée. Bottine plâtrée. Cette bottine doit rester en place trois semaines. Lorsqu'on l'enlève, après avoir fait un nouveau redressement, on immobilise encore le pied pendant deux à trois mois. Naturellement, on doit ensuite veiller *longtemps* à la conservation de la bonne attitude du pied.

L'opération de Phelps, vulgarisée en France par Kirmisson, a donné partout d'excellents résultats ; on n'en compte plus les applications.

*Procédé de Félizet* [1]. — Préoccupé de faire une opération très large, qui assure une bonne guérison, Félizet a modifié l'opération de Phelps de la manière suivante :

« 1er temps. Incision verticale partant du bord interne du jambier antérieur et découvrant la saillie du scaphoïde.

« 2e temps. Division du scaphoïde dans le sens de son épaisseur, de telle sorte que les deux segments discoïdes soient séparés par la tranchée opératoire.

« 3e temps. Le pied étant fortement tendu en dehors, on attaque le cuboïde. La section se fait avec un grand ciseau de Mac Ewen, de telle sorte qu'elle entame plus des deux tiers internes du cuboïde.

« 4e temps. A ce moment, abandonnant tout instrument, on opère à deux mains le redressement du pied ; entre la main qui saisit le talon et la main qui tient l'avant-pied, on sent un craquement léger ; c'est le tiers externe du cuboïde qui se rompt.

[1] Félizet, à propos de l'opération de Phelps. (*Soc. Chir.*, p. 792, 27 juillet 1898).



« 5e temps. — Après cette manœuvre, mais seulement alors, on fait la section du tendon d'Achille.

« La brèche, laissée par la section du scaphoïde et du cuboïde, est énorme ; on la tamponne avec de la gaze iodoformée. Immobilisation dans une bonne attitude.

« Entre les deux segments osseux ou cartilagineux, suivant l'âge, il se produit un exsudat qui s'ossifie en moins de deux mois. Le scaphoïde est devenu un gros cube qui sert de *cale* et s'oppose au retour de la déformation du pied. Le pied n'est point raccourci, et il ne reste d'autre trace que la large incision du bord interne. »

---

## Article II. — TÉNECTOMIE ET MYECTOMIE

*A.* Ténectomie du tendon d'Achille. — La ténectomie est une opération qui consiste à retrancher une partie plus ou moins longue d'un ou de plusieurs tendons.

C'est principalement pour le tendon d'Achille (pied bot talus, paralytique ou non) qu'on a eu recours, jusqu'à présent, à cette opération (Willett, Walsham, etc.).

L'appareil instrumental est le même que pour la ténotomie à ciel ouvert.

### MANUEL OPÉRATOIRE

Soit à exciser le tendon d'Achille sur une longueur de 3 centimètres.

*Procédé de l'auteur.* — Après avoir roulé la bande d'Esmarch et placé le tube ischémique sur le tiers inférieur de la cuisse, la jambe du côté à opérer reposant sur sa face externe ou interne et le pied étant attiré suffisamment hors de la table, faire une incision cutanée verticale de 3 centimètres qui longe le milieu de la face postérieure du tendon et qui commence ou s'arrête à la hauteur du bord inférieur de la malléole interne.

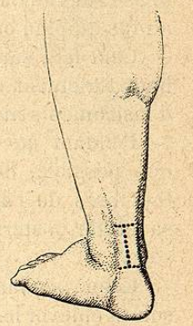

Fig. 161.
Pied bot talus traité par l'excision du tendon d'Achille.

Aux extrémités de l'incision verticale ajouter deux petites incisions transversales dont les extrémités dépassent à peine les bords du tendon (fig. 161).

Disséquer les deux lambeaux et les rabattre à droite et à gauche.

Diviser à la fois la gaine du tendon et le tendon, d'arrière en avant, à la partie supérieure de l'incision cutanée.

Saisir le bout inférieur avec une érigne ; le renverser en arrière au fur et

à mesure qu'on dénude la face antérieure et les côtés de la gaine, et, dès qu'on a libéré une longueur de 3 centimètres, diviser le tendon encore à traits de bistouri, mais d'avant en arrière et de bas en haut, pendant qu'un aide écarte et protège les lambeaux.

Réunir les bouts du tendon par des sutures perdues de catgut ou de soie fine ; puis suturer les lambeaux cutanés, sans drainage.

Willett et Walsham préconisent une incision en Y à queue inférieure. Les résultats qu'ils ont obtenus ont été généralement bons.

*B.* Extirpation totale du muscle sterno-mastoïdien (opération de Mickulicz[1]). — Frappé de l'insuccès habituel de la ténotomie même à ciel ouvert, insuccès qui tient à la rétraction du tissu cicatriciel néoformé et à la ressoudure des deux moignons musculaires, le chirurgien de Breslau préconise l'extirpation totale du muscle dans tous les cas de torticolis grave, notamment dans ceux qui ne peuvent guérir ni par le traitement orthopédique ni par la simple ténotomie. Le seul inconvénient de cette opération est l'aplatissement du cou consécutif à la suppression du muscle.

Voici le procédé qu'il a employé neuf fois avec un résultat excellent, bien supérieur à celui de la ténotomie :

Faire une incision longitudinale de 3 à 4 centimètres entre les faisceaux claviculaire et sternal du muscle, en divisant la peau et le peaucier. Pendant qu'on les écarte successivement avec une érigne, disséquer ces faisceaux par diérèse vive ou mousse jusqu'à leurs points d'insertion. Après avoir glissé sous eux une spatule qui protège les parties sous-jacentes, les détacher au ras du plan osseux.

Cela fait, saisir chaque bout avec une pince à forcipressure, le tirer en haut fortement et le séparer d'avec son entourage, à l'aide du bistouri ou d'instruments mousses, jusqu'au point d'union des faisceaux.

Pendant que l'inclinaison pathologique de la tête est exagérée autant que possible, dégager la portion musculaire commune et la sectionner tout près de l'apophyse mastoïde avec les ciseaux, tout en respectant sa partie postérieure la plus élevée, que traverse la branche du nerf accessoire.

Enfin, pendant qu'on relève la tête vers le côté opposé, disséquer avec soin et enlever les quelques tractus fibreux tendus qui appartiennent à la gaine musculaire et qui souvent arrivent jusqu'à la gaine des gros vaisseaux ; la gaine musculaire elle-même est notablement raccourcie dans tous les cas. Suture totale de la plaie, sans drainage ; bandage légèrement compressif ; immobilisation de la tête convenablement redressée. Plus tard, séances de massage et de mouvements correcteurs ; les appareils orthopédiques sont inutiles, à moins qu'il n'existe de graves altérations secondaires de la colonne servicale.

[1] Mickulicz (*Centr. für Chir.*, n° 1, 1895).



Les seules lésions à prévenir pendant l'opération sont : l'ouverture de la veine jugulaire interne et la section de la branche du nerf accessoire. Mickulicz n'a jamais blessé la veine ; mais il lui est arrivé de couper le nerf dans ses premières opérations, d'où une paralysie, il est vrai, ordinairement temporaire, de la portion cervicale du trapèze, sans autre suite fâcheuse.

---

## Article III

## ALLONGEMENT ET RACCOURCISSEMENT DES TENDONS

A. *Allongement des tendons.* — La simple ténotomie, par exemple celle du tendon d'Achille dans le pied bot équin, donne bien l'allongement nécessaire de ce tendon par la formation secondaire d'une sorte de cal fibreux entre ses deux bouts ; mais l'expérience journalière nous enseigne que ce cal tend à se rétracter de plus en plus et la récidive à se produire si l'on ne maintient pas pendant longtemps la nouvelle attitude du pied avec des manipulations et des moyens prothétiques. Le raccord cicatriciel demande environ deux mois pour être complet, et encore reste-t-il moins volumineux que le tendon primitif. Nous nous sommes demandé si l'on ne pourrait arriver à un résultat plus rapide et plus stable en allongeant le tendon d'Achille par le procédé suivant :

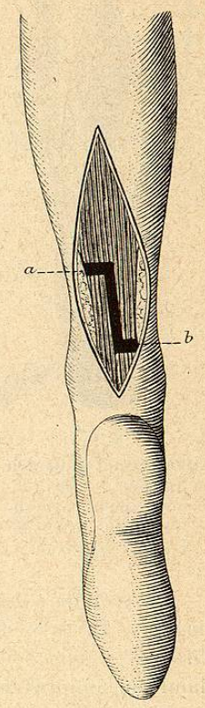


Fig. 162.
Allongement du tendon d'Achille par dédoublement (procédé de l'auteur).
*ab*, section du tendon en Z.

*Procédé de Bayer* (allongement par dédoublement). — Avec ou sans ischémie préalable, pendant que le pied est mis en extension forcée hors l'extrémité de la table et présenté par sa partie postérieure, — diviser la peau et le tissu cellulaire sous-jacent, dans le sens vertical, sur le milieu du tendon d'Achille, sur une hauteur de 3 centimètres à 3 centimètres et demi. Diviser le tendon à son tour, dans le même sens et en son milieu. Avec un ténotome concave, à l'extrémité supérieure de cette fente, couper la moitié gauche ou droite du tendon ; couper l'autre moitié à l'extrémité inférieure de la fente, d'où une incision générale en Z (fig. 162). Exagérer l'extension du pied pour faire glisser les deux demi-tendons l'un sur l'autre jusqu'à ce que la correction de l'équinisme soit jugée suffisante. Réunir leurs extrémités côte à côte, ou bout à bout, par deux ou trois points de soie ou de catgut durable (fig. 163). Enfin, après

avoir étanché la plaie, réunir complètement les lèvres de l'incision cutanée, appliquer un pansement antiseptique et maintenir l'attitude nouvelle au moyen d'un bandage plâtré.

Nous avons employé ce procédé pour la première fois, le 17 mai 1893, chez un garçon de treize ans qui avait un pied bot équin congénital; le résultat s'est maintenu parfait jusqu'à ce jour sans le port d'un appareil orthopédique. Même opération a été faite par Bayer par Prioleau (de Brive)[1], par Faure[2], par Nélaton et Kirmisson.

*Procédé de Poncet. — Incisions en accordéon.* — Pour allonger un tendon et rendre possible une suture à contact, A. Poncet[3] a recommandé et employé, de son côté, un procédé aussi ingénieux que simple : il consiste à faire ce que le chirurgien lyonnais et ses élèves nomment des *incisions en zigzag ou en accordéon.* Ces incisions « doivent dépasser la ligne médiane et intéresser au moins les trois quarts de sa largeur » (fig. 163).

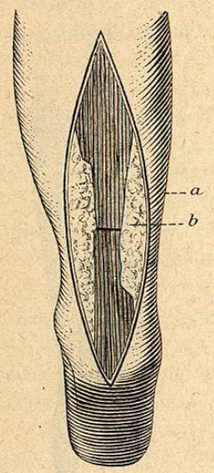


Fig. 163.
Allongement du tendon d'Achille, après dédoublement, par suture bout à bout de ces extrémités *ab*.

B. *Raccourcissement des tendons.* — Dans d'autres circonstances il est indiqué non d'abaisser, mais de relever le talon, comme dans le pied bot talus. Certainement la ténectomie ci-dessus décrite peut être alors employée avec avantage ; il est toutefois une autre manière de parvenir au but, que nous devons à Gibney et qui est plus simple.

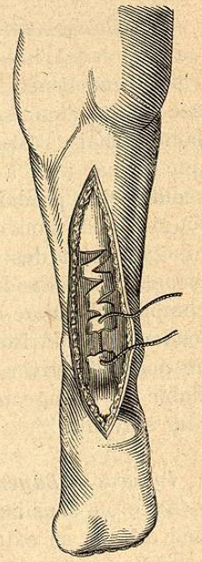

Fig. 164.
Incisions en accordéon de Poncet pour la suture du tendon d'Achille dans les plaies avec écartement (A. Pécheux).

*Procédé de Gibney* (raccourcissement par biseautage). — Diviser les téguments en Y, de sorte que la branche unique soit en bas. Disséquer et relever le lambeau compris entre les incisions supérieures ; puis, sectionner le tendon *très obliquement* de bas en haut et d'arrière en avant, faire glisser le bord supérieur sur l'inférieur jusqu'à correction suffisante, et les coudre ensemble par quatre points de catgut difficilement résorbable. Terminer par d'autres points qui ferment la plaie extérieure et fixent la peau au tendon.

[1] Prioleau (*Archives provin. de chir.*, p. 652, 1894).

[2] Faure, pied bot valgus pour contracture des péroniers latéraux, allongement des péroniers (*Soc. Chir.*, p. 138, 16 février 1898).

[3] A. Poncet (*Merc. méd.*, 25 nov. 1891) ; et Pécheux (th. Lyon, décembre 1891).



Ce procédé et celui de Willett ont donné à Gibney 50 p. 100 de guérisons qui se maintenaient au bout de quatre à cinq ans[1].

---

## Article IV. — TÉNORRAPHIE ET MYORRAPHIE

### A. — TÉNORRAPHIE

La ténorraphie proprement dite est une opération qui consiste à réunir directement entre eux par des points de suture les bouts d'un *même* tendon sectionné ou les bouts *respectifs* de plusieurs tendons ; elle est donc, suivant les cas, *unique* ou *multiple.* Lorsque les bouts tendineux sont ramenés si près l'un de l'autre que leur séparation est purement linéaire, elle est dite à *contact ;* au contraire, elle est dite à *distance,* toutes les fois que les bouts restent éloignés par un intervalle plus ou moins grand. La suture à contact est véritablement la suture idéale ; l'autre n'est qu'une suture de nécessité, à moins qu'on ne tente de combler l'intervalle par l'un des moyens indiqués à l'article *ténoplastie.*

*Suture primitive et suture secondaire.* — Il y a encore lieu de distinguer la *suture primitive* et la *suture secondaire.* L'une se rapporte aux solutions de continuité fraîches, accidentelles ou opératoires : coupures complètes ou presque complètes, ruptures sous-cutanées, plaies contuses, section provisoire de tendons. Elle est de beaucoup la plus commune. Des lésions artérielles et nerveuses l'accompagnent souvent, comme à la main, au poignet, à l'avant-bras, etc., nécessitant des manœuvres complémentaires. En tout cas, pour ce qui concerne strictement la ténorraphie, on n'a guère à compter comme difficulté qu'avec la rétraction du ou des bouts centraux. C'est ainsi que, chez un jeune blessé (fig. 165) qui avait eu tous les tendons fléchisseurs communs de la main droite coupés en écharpe par un couteau de boucher,

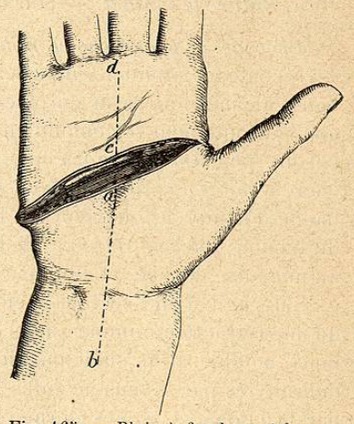


Fig. 165. — Plaie à fond, en écharpe, de la paume de la main droite.
Débridement *ab*, *cd*, pour retrouver et identifier les bouts des huit tendons fléchisseurs coupés.

[1] Gibney (in *Dennis's Syst. of Surg.*, vol. II, p. 309, 1895).

nous avons été obligé, pour retrouver les bouts et les identifier, de débrider largement la plaie en haut et en bas, surtout en haut. L'autre suture est spéciale aux sections et ruptures de tendons plus ou moins anciennes, y compris les plaies encore bourgeonnantes : sa technique est un peu plus compliquée et laborieuse, parce que, pour rapprocher et coudre les bouts tendineux, il faut auparavant rechercher le bout central en un point plus élevé et les libérer tous les deux de la gangue cicatricielle environnante. Mais quand la libération est accomplie et que l'avivement des extrémités tendineuses a été fait avec une juste parcimonie, le manuel de la suture secondaire est exactement celui de la suture primitive. L'une et l'autre s'exécutent suivant le mode de la suture entrecoupée.



Fig. 166. Ténaculum.

Pour les pratiquer, il faut :

1° Des aiguilles courbes, bitranchantes à leur pointe, mais étroites, ou des aiguilles de Hagedorn fines ;

2° Des fils de soie ou de catgut durable ;

3° Des crochets-érignes ou un ténaculum (fig. 166) et des pinces à griffes ;

4° Une paire de ciseaux.

a. *Suture à contact.* — Soit une section complète du tendon d'Achille.

*Procédé.* 1° *Recherche et mobilisation des bouts tendineux.* — Si la plaie est récente, ce premier temps de l'opération ne présente aucune difficulté : le bout calcanéen est resté en place, et le bout central est peu éloigné, si bien que l'affrontement se confond en quelque sorte avec la suture elle-même. Au besoin, pendant que le triceps crural serait relâché par la flexion, un aide chercherait à exprimer le bout central de haut en bas avec les mains ou la bande d'Esmarch, ou même on ferait un débridement vertical dans le sens du tendon ; une fois retrouvé, le bout central serait accroché avec une érigne ou une anse de soie, et mobilisé jnsqu'au contact du bout périphérique.

S'il s'agit d'une section ancienne, le bout périphérique n'a encore subi qu'une rétraction minime ; mais l'autre bout est toujours remonté à une distance notable. Il ne suffit pas de le reconnaître et de le libérer après avoir débridé les parties sus-jacentes ; il faut aussi le mobiliser par expression et par traction ; et, si ces dernières ne donnent aucun résultat, on est forcé d'exécuter la suture à distance ou la ténoplastie, ou bien on établit le contact par l'un des deux artifices suivants : *incisions latérales en accordéon d'A. Poncet* (fig. 164), ou *la mobilisation postéro-calcanéenne* du même chirurgien[1].

Cette mobilisation se fait après avoir disséqué un lambeau en U sur l'extrémité postérieure du talon (fig. 166), en détachant avec la scie la tranche osseuse sur laquelle s'incère le tendon, puis en la refoulant par en haut jusqu'à ce que les deux bouts du tendon puissent être mis en contact. La tranche est alors fixée par un clou d'ivoire contre le reste du calcanéum (fig. 168).

[1] A. Poncet (*Congr. fr. chir.*, 1891).



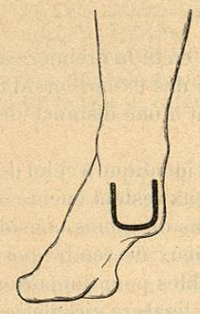
Fig. 167. — Incision pour la mobilisation postéro-calcanéenne.

Fig. 168. — Clouage de la tranche osseuse sur le reste du calcanéum.

2° *Placement et striction des points de suture.* — Lorsque les bouts tendineux sont affrontés ou susceptibles d'un affrontement exact, on passe deux anses de soie, l'une d'appui à 8 millimètres environ de leur coupe, l'autre d'union, à 5 ou 6 millimètres, en forme de croix ; on les serre convenablement, puis on noue les chefs de chaque anse et on les coupe au ras des nœuds (fig. 169).

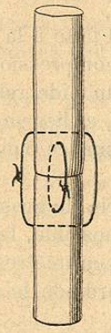
Fig. 169. — Suture tendineuse à contact (procédé de l'auteur).

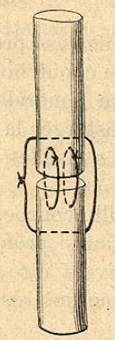
Fig. 170. — Suture tendineuse à contact (procédé de Le Dentu).

Fig. 171. — Suture tendineuse à distance sur ligatures circulaires (procédé d'Ed. Schwartz).

3° *Fermeture de la plaie cutanée*, avec ou sans drainage, suivant les cas. Immobilisation par le bandage dans l'attitude du relâchement maximum.