Le procédé des deux anses donne une solidité suffisante à l'affrontement des bouts d'un gros tendon, quel qu'il soit; cependant, si on le préfère, on peut placer deux anses d'union à l'exemple de Le Dentu[1] (fig. 169).

Pour un petit tendon comme ceux de la main et du poignet une seule anse suffit.

Si le tendon sectionné est muni d'une gaine, on tâche de restaurer cette dernière par quelques points de catgut.

b. *Suture à distance.* — C'est Benj. Anger[2] qui en fit la première application en 1875 : ayant à traiter une section ancienne des extenseurs d'un petit doigt, il réunit les bouts au moyen d'un fil d'argent à une distance de 2 centimètres, et eut un succès.

Le manuel opératoire de la suture à distance est identique à celui de l'autre suture, avec cette différence que les bouts tendineux restent encore écartés, après la striction des points, par un intervalle plus ou moins considérable.

Ed. Schwartz nous a indiqué un moyen ingénieux de rendre possible la suture tendineuse lorsque les bouts sont trop friables pour supporter directement la tension des points, — c'est de jeter une ligature circulaire de catgut sur chaque bout, et d'étayer les points sur cette même ligature (fig. 171).

B. — MYORRAPHIE

Soit une section transversale intéressant toutes les parties molles jusqu'à l'os, faite par un instrument tranchant au tiers inférieur et antérieur de la cuisse.

Procédé de l'auteur. — L'hémostase préliminaire étant faite à la racine du membre, soit avec un tube de caoutchouc, soit par la compression digitale ou instrumentale de l'artère fémorale, pendant qu'un aide relève le membre inférieur par le talon, absterger la plaie avec soin, et lier au catgut ou à la soie fine toutes les coupes visibles des vaisseaux sur les pans de la plaie.

Au moyen d'une longue aiguille courbe, placer une série de gros fils de soie qui embrassent en masse, aussi profondément que possible, les deux lèvres de l'incision. Ces fils doivent être distants de 2 centimètres entre eux ; ils entrent et sortent à 3 centimètres environ des bords de la section cutanée.

Placer une autre série de fils de soie ou mieux de catgut, de moyenne grosseur, qui embrassent, à 1 ou 2 centimètres de profondeur, les bords de la section musculo-aponévrotique. Ces fils doivent être distants de 1 centimètre entre eux.

Serrer un à un les fils de cette deuxième série ; les nouer et couper les chefs au ras des nœuds (sutures perdues). On commence par les fils du milieu.

Pendant qu'un autre aide refoule les parties molles vers la ligne de réunion par des pressions convergentes, serrer les fils de la première série et les nouer. On commence également par les fils du milieu.

[1] Le Dentu (*Gaz. hôp.*, n° 129, 1877).
[2] B. Anger (*Gaz. hôp.*, 1875).

Enfin, coapter les bords de la section cutanée par des points de suture entrecoupée, distants entre eux d'un demi-centimètre seulement.

On a ainsi trois rangées de sutures bien propres à la réunion par première intention : 1° sutures profondes ou en masse ; 2° sutures moyennes ou musculo-aponévrotiques ; 3° sutures superficielles ou cutanées.

La suture musculo-aponévrotique et la suture cutanée pourraient aussi bien se faire par des surjets de catgut.

C. — APONÉVRORRAPHIE

L'aponévrorraphie est la suture des aponévroses. Elle a une grande importance pratique, beaucoup plus grande que celle des muscles et même de la peau, puisque ce sont les aponévroses et leurs dérivés qui empêchent les parties sous-jacentes de faire hernie hors de leur siège normal.

D'autre part, on sait que la vitalité de ces plans fibreux est bien inférieure à celle des autres tissus. De là les précautions nécessaires pour assurer la réunion immédiate et solide de ces mêmes plans. De là les innombrables modifications techniques pour la cure radicale des hernies intestinales, pour la suture de la paroi abdominale après les laparotomies, etc.

Il ne sera question ici que de l'*aponévrorraphie appliquée aux hernies et aux pseudo-hernies ou ruptures des muscles.* Nous n'en présenterons même que les données générales, en nous appuyant sur les observations récentes de Nimier, de Giess, de Hartmann, de Delorme, de Choux et quelques autres chirurgiens.

Procédé général. — La tumeur musculaire formée par la hernie vraie ou par la rupture ayant été bien déterminée, au besoin même dessinée ou jalonnée par des épingles avant l'anesthésie ; après avoir endormi le malade et pris les précautions antiseptiques ordinaires, faire une incision de la peau très longue qui suive le grand axe de la tumeur.

Que celle-ci soit une hernie vraie ou fausse, l'exciser dans sa totalité ; l'exciser, en tout cas, assez pour avoir des bords aponévrotiques résistants et susceptibles d'être rapprochés à contact.

Réunir, si l'on peut, les tranches musculaires par une série de crins ou de gros catguts superposés, distants entre eux de 1 centimètre environ.

Réunir *toujours*, et par *adossement large*, si possible, les bords aponévrotiques en employant soit des surjets de soie fine, soit des points entrecoupés de crins. Par surcroît de précaution, on devra quelquefois charger le muscle en même temps que l'aponévrose.

Terminer par la suture totale de la peau, sans drain. Pansement rare et bandage compressif ; repos de la partie opérée au moins trois semaines.

En suivant ces indications on aura toutes les chances d'éviter la récidive, au moins la récidive complète.

Article V. — GREFFE TENDINEUSE

La greffe tendineuse est une opération qui consiste soit à coapter un bout tendineux périphérique avec le bout central d'un autre tendon (*greffe bout à bout*), soit à fixer un bout périphérique sur le flanc d'un autre tendon (*greffe latérale de Missa*) ou sur son dédoublement (*greffe lat. de Schwartz*), soit à enclaver un bout périphérique dans une boutonnière faite sur un autre tendon (*greffe à boutonnière de Tillaux et Duplay*).

La greffe bout à bout est indiquée : 1° dans la section de deux ou plusieurs tendons, lorsqu'il est impossible de déterminer les bouts périphériques respectifs ; 2° dans certaines paralysies musculaires infantiles, pour suturer le bout périphérique du muscle paralysé avec le bout central d'un muscle sain ; c'est ainsi que Nicoladoni, en 1882, dans un cas de pied bot talus paralytique, a eu l'idée ingénieuse de réunir les bouts centraux des péroniers latéraux avec le bout phériphérique du tendon d'Achille. Des opérations analogues ont été faites, depuis, par V. Hacker, Drobnik, Phocas, Parish, Winckelmann, Ghillini[1].

Les greffes latérales et la greffe à boutonnière trouvent leur emploi lorsqu'il est impossible d'attirer ou de reconnaître le bout central d'un tendon ou que la perte de substance est trop considérable.

MANUEL OPÉRATOIRE

a. Greffe bout a bout. — Soit une section transversale intéressant le grand et le petit palmaire à la partie inférieure de l'avant-bras. L'identité des bouts est censée ignorée.

Le procédé, fort simple, consiste à mobiliser les bouts centraux des muscles et à réunir le bout central du grand palmaire au bout périphérique du petit, le bout central du petit palmaire au bout périphérique du grand.

b. Greffes latérales. — 1° Soit une section transversale intéressant le long extenseur du pouce. Le bout central est supposé hors de portée.

Procédé. — Aviver le bord interne du court extenseur du pouce.

Couper obliquement le bout périphérique du long extenseur, et le mobiliser.

Présenter sa coupe sur le flanc du court extenseur au niveau de l'avivement et l'y fixer par un point de suture (fig. 172). Ainsi ont opéré également, dans des cas analogues, Le Fort, Masing, A. Dubrueil, Rotter, etc.

2° Soit un cas comme celui que Schwartz[2] a opéré avec succès : les deux

[1] Voy. Drobnik (*D. Z. für Chir.*, Bd XLIII, p. 473, 1896). Me Philippoff, th. Paris, 1897.
[2] Schwartz (*Bull. Soc. chir.*, 1885, p. 335, rapp. de M. Ch. Monod).

extenseurs du pouce coupés, et leurs bouts périphériques ne pouvant être soudés aux bouts centraux.

Avec un bistouri passé à plat dans l'épaisseur du tendon du premier radial externe, détacher une lame qui soit libre par son extrémité inférieure ; puis suturer à cette extrémité les deux extenseurs du pouce (fig. 173.)

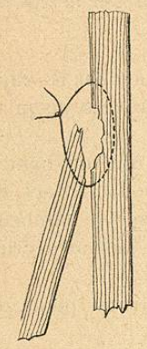

Fig. 172. — Greffe tendineuse latérale.

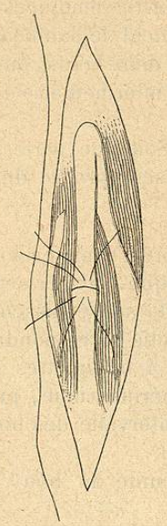

Fig. 173. — Greffe par dédoublement d'un tendon voisin (pr. de Schwartz).

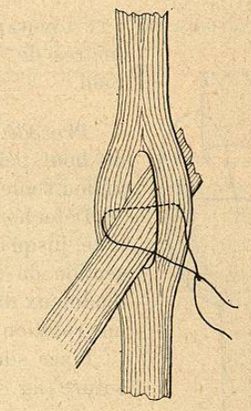

Fig. 174. — Greffe tendineuse à boutonnière.

c. Greffe a boutonnière. — Soit une section du long extenseur du pouce.

Procédé. — Mettre à nu le tendon du premier radial externe dans une petite étendue ; et, avec la pointe du bistouri, le fendre de part en part en longueur dans son milieu.

Mobiliser le bout périphérique du long extenseur, l'engager dans la boutonnière et l'y fixer par un point de suture qui traverse à la fois les deux tendons (fig. 174).

Article VI. — TÉNOPLASTIE

La ténoplastie est une opération qui consiste à placer et à fixer entre les deux bouts d'un tendon soit un ou deux lambeaux qu'on détache préalablement de l'un de ces bouts ou de tous deux, soit un segment de tendon emprunté à un muscle voisin (Rochet) ou même à un animal (Peyrot, tendon de

chien ; Ch. Monod, tendon de lapin), soit un raccord de catgut (Glück), de soie (Kümmel) ou d'autre substance organique.

Elle est indiquée pour assurer ou pour favoriser la réunion des bouts tendineux, lorsque ces bouts sont trop écartés ou qu'un tendon a subi une grande perte de substance.

Nous ne décrirons que l'autoplastie tendineuse à un seul lambeau déjà tenté par Czerny [1]. Malheureusement le lambeau se détacha au moment de la suture, et il fallut le fixer aux deux bouts comme un simple raccord. La réunion s'effectua seulement par l'intermédiaire de la peau.

Autoplastie a un lambeau. — Soit une perte de substance de 4 centimètres de l'extenseur propre du gros orteil sur le dos du pied.

Fig. 175.
Autoplastie tendineuse à un lambeau.

Procédé. — Après avoir prolongé l'incision sur le trajet du bout périphérique, diviser ce bout en travers jusqu'au milieu seulement de son épaisseur.

Détacher la moitié correspondante, en forme de bandelette, jusqu'à 3 ou 4 millimètres environ de la surface de section du bout périphérique, puis renverser le lambeau tendineux dans l'intervalle des bouts en lui faisant décrire une rotation de 180°.

Fixer son extrémité au bout central par un point de suture (fig. 175).

Sous le nom de *greffe autochtone*, Rochet [2] (de Lyon) a fait connaître un procédé ingénieux qui consiste, dans le cas de section de deux tendons contigus (fléchisseurs des doigts par exemple) avec écartement persistant, à placer entre les bouts centraux et le bout périphérique superficiel, un segment du tendon périphérique profond, et à suturer ensuite le restant de ce dernier à la boutonnière d'insertion du tendon superficiel.

La greffe tendineuse et la ténoplastie offrent la plus grande analogie technique, comme on va le voir, avec la greffe nerveuse et la neuroplastie.

SECTION II

Article I. — SYNOVIOTOMIE ET SYNOVIECTOMIE TENDINEUSES

I. La *synoviotomie tendineuse* est une opération qui consiste à ouvrir par une incision la gaine synoviale d'un ou de plusieurs tendons.

[1] Heuck. Zur Sehnenplastik (*Centr. f. Chir.*, n° 18, 1882).

[2] Rochet (*Gaz. hebd.* P., 20 juillet 1891). Rivière, Greffe tendineuse autochtone (*Lyon méd.*, 21 mai 1893).

Suivant les indications opératoires, elle est tantôt *simple* comme dans les synovites suppurées aiguës, tantôt combinée avec le *curage* et le *drainage*, comme dans la synovite tuberculeuse, fongueuse ou à grains riziformes.

On la fait, en général, dans la direction même du ou des tendons lésés en divisant successivement la peau, l'aponévrose générale, puis la gaine séreuse sous le tube ischémique, et sa technique n'offre guère de difficultés ni de dangers particuliers. A ce dernier point de vue, toutefois, il y a une exception à faire pour les *gaines synoviales de la paume de la main :* gaines considérables, profondément situées, entourées de tous côtés par un grand nombre d'organes délicats ou dangereux, et ayant toutes les deux une grande importance pratique. Aussi décrirons-nous les procédés opératoires qui les concernent ; ces procédés peuvent, du reste, servir de type pour toutes les autres gaines synoviales, pour le fond même de la question thérapeutique.

a. *Synoviotomies palmaires dans les synovites suppurées aiguës.* — Le phlegmon profond ou *sous-aponévrotique* auquel nous faisons allusion ici occupe tantôt la grande gaine carpo-phalangienne interne, avec ou sans prolongement vers le petit doigt, tantôt la gaine carpo-phalangienne externe, avec prolongement vers le pouce, tantôt les deux gaines à la fois. Il en résulte que l'incision nécessaire pour son traitement doit être, selon les cas, unique ou multiple, palmaire ou digito-palmaire. D'autre part, quelquefois, le pus se fait jour entre les métacarpiens vers le dos de la main, ou il fuse au-dessus du poignet vers l'avant-bras ; des contre-ouvertures en ce point sont alors indispensables.

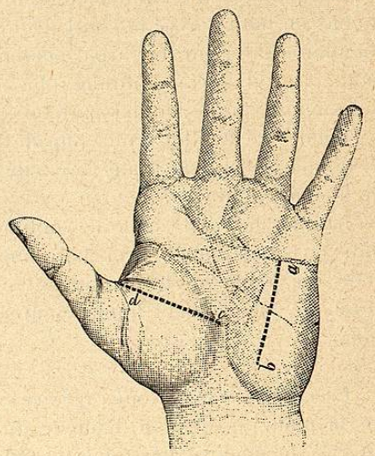

Fig. 176.
ab, synoviotomie palmaire interne. — *cd*, synoviotomie palmaire externe.

En tout cas, pour faire régulièrement toutes ces incisions et pour évacuer largement le pus, nous ne saurions trop recommander : 1° de supprimer la douleur du bistouri — douleur angoissante ! terrible ! — par l'anesthésie locale (choréthyle), ou mieux générale (éther, chloroforme, bromure d'éthyle) ; 2° de pratiquer l'ischémie préliminaire du bras avec le tube de caoutchouc, *mais sans refoulement élastique préalable.* On opère ainsi à loisir et à bon escient ; peu importe la blessure de l'arcade palmaire artérielle superficielle et de quelques artères collatérales ; l'essentiel est d'aller droit au but, sans se préoccuper de l'hémorragie. Lorsque la ou les incisions ont été faites, on lie les vaisseaux visibles à la manière ordinaire.