chien ; Ch. Monod, tendon de lapin), soit un raccord de catgut (Glück), de soie (Kümmel) ou d'autre substance organique.

Elle est indiquée pour assurer ou pour favoriser la réunion des bouts tendineux, lorsque ces bouts sont trop écartés ou qu'un tendon a subi une grande perte de substance.

Nous ne décrirons que l'autoplastie tendineuse à un seul lambeau déjà tenté par Czerny [1]. Malheureusement le lambeau se détacha au moment de la suture, et il fallut le fixer aux deux bouts comme un simple raccord. La réunion s'effectua seulement par l'intermédiaire de la peau.

Autoplastie a un lambeau. — Soit une perte de substance de 4 centimètres de l'extenseur propre du gros orteil sur le dos du pied.

Fig. 175.
Autoplastie tendineuse à un lambeau.

Procédé. — Après avoir prolongé l'incision sur le trajet du bout périphérique, diviser ce bout en travers jusqu'au milieu seulement de son épaisseur.

Détacher la moitié correspondante, en forme de bandelette, jusqu'à 3 ou 4 millimètres environ de la surface de section du bout périphérique, puis renverser le lambeau tendineux dans l'intervalle des bouts en lui faisant décrire une rotation de 180°.

Fixer son extrémité au bout central par un point de suture (fig. 175).

Sous le nom de *greffe autochtone*, Rochet [2] (de Lyon) a fait connaître un procédé ingénieux qui consiste, dans le cas de section de deux tendons contigus (fléchisseurs des doigts par exemple) avec écartement persistant, à placer entre les bouts centraux et le bout périphérique superficiel, un segment du tendon périphérique profond, et à suturer ensuite le restant de ce dernier à la boutonnière d'insertion du tendon superficiel.

La greffe tendineuse et la ténoplastie offrent la plus grande analogie technique, comme on va le voir, avec la greffe nerveuse et la neuroplastie.

SECTION II

Article I. — SYNOVIOTOMIE ET SYNOVIECTOMIE TENDINEUSES

I. La *synoviotomie tendineuse* est une opération qui consiste à ouvrir par une incision la gaine synoviale d'un ou de plusieurs tendons.

[1] Heuck. Zur Sehnenplastik (*Centr. f. Chir.*, n° 18, 1882).

[2] Rochet (*Gaz. hebd.* P., 20 juillet 1891). Rivière, Greffe tendineuse autochtone (*Lyon méd.*, 21 mai 1893).

Suivant les indications opératoires, elle est tantôt *simple* comme dans les synovites suppurées aiguës, tantôt combinée avec le *curage* et le *drainage*, comme dans la synovite tuberculeuse, fongueuse ou à grains riziformes.

On la fait, en général, dans la direction même du ou des tendons lésés en divisant successivement la peau, l'aponévrose générale, puis la gaine séreuse sous le tube ischémique, et sa technique n'offre guère de difficultés ni de dangers particuliers. A ce dernier point de vue, toutefois, il y a une exception à faire pour les *gaines synoviales de la paume de la main :* gaines considérables, profondément situées, entourées de tous côtés par un grand nombre d'organes délicats ou dangereux, et ayant toutes les deux une grande importance pratique. Aussi décrirons-nous les procédés opératoires qui les concernent ; ces procédés peuvent, du reste, servir de type pour toutes les autres gaines synoviales, pour le fond même de la question thérapeutique.

a. *Synoviotomies palmaires dans les synovites suppurées aiguës.* — Le phlegmon profond ou *sous-aponévrotique* auquel nous faisons allusion ici occupe tantôt la grande gaine carpo-phalangienne interne, avec ou sans prolongement vers le petit doigt, tantôt la gaine carpo-phalangienne externe, avec prolongement vers le pouce, tantôt les deux gaines à la fois. Il en résulte que l'incision nécessaire pour son traitement doit être, selon les cas, unique ou multiple, palmaire ou digito-palmaire. D'autre part, quelquefois, le pus se fait jour entre les métacarpiens vers le dos de la main, ou il fuse au-dessus du poignet vers l'avant-bras ; des contre-ouvertures en ce point sont alors indispensables.

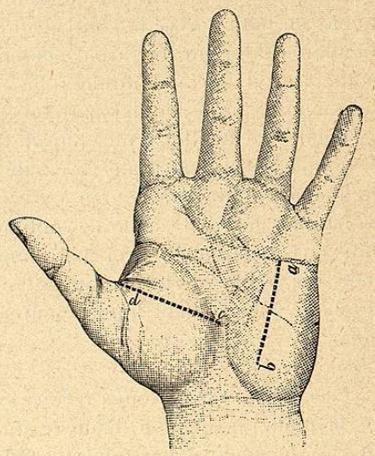

Fig. 176.
ab, synoviotomie palmaire interne. — *cd*, synoviotomie palmaire externe.

En tout cas, pour faire régulièrement toutes ces incisions et pour évacuer largement le pus, nous ne saurions trop recommander : 1° de supprimer la douleur du bistouri — douleur angoissante ! terrible ! — par l'anesthésie locale (choréthyle), ou mieux générale (éther, chloroforme, bromure d'éthyle) ; 2° de pratiquer l'ischémie préliminaire du bras avec le tube de caoutchouc, *mais sans refoulement élastique préalable.* On opère ainsi à loisir et à bon escient ; peu importe la blessure de l'arcade palmaire artérielle superficielle et de quelques artères collatérales ; l'essentiel est d'aller droit au but, sans se préoccuper de l'hémorragie. Lorsque la ou les incisions ont été faites, on lie les vaisseaux visibles à la manière ordinaire.

Une autre recommandation, plus importante encore, c'est de faire *au plus tôt l'incision palmaire*, sans attendre une fluctuation qui ne vient pas, ou qui se montre tardivement ailleurs (au dos de la main, à l'avant-bras). Par cette opération hardie on évitera souvent la mort, l'amputation du membre ; on évitera aussi quelquefois ces mains déformées et impotentes que laisse le phlegmon des gaines synoviales.

Quant à la technique de la synoviotomie palmaire, interne ou externe, on l'exécutera en se guidant, autant que possible, sur les données de l'anatomie topographique (fig. 176).

Procédé de synoviotomie palmaire interne. — A un travers de doigt en dehors et au-dessous du pisiforme, point de repère toujours appréciable, faire une incision cutanée verticale qui se porte dans la direction du bord externe du petit doigt et s'arrête au pli palmaire inférieur, ou, si l'on veut encore, à 2 centimètres en arrière de la rainure digito-palmaire (fig. 176, *ab*).

Diviser le tissu cellulaire sous-cutané, puis l'aponévrose sur la sonde, après avoir eu le soin de glisser exactement le bec de la sonde contre la face postérieure de l'aponévrose. A l'union du tiers supérieur avec le tiers moyen de l'incision, on voit la partie cubitale de l'arcade palmaire superficielle, ainsi que le petit nerf satellite anastomotique.

Diviser l'artère entre deux pinces à forcipressure.

Reconnaître le tendon fléchisseur superficiel du petit doigt, et le séparer de bas en haut d'avec le court fléchisseur du même doigt. Près le ligament annulaire antérieur du carpe, pendant qu'on fait écarter les lèvres de l'incision, on voit une membrane, plus ou moins épaisse et opaque, qui n'est autre chose que le feuillet pariétal antérieur de la grande cavité synoviale.

Fendre ce feuillet d'un coup de bistouri. Le pus s'écoule alors, si l'on n'était pas déjà arrivé dans la cavité de l'abcès, avec une quantité variable de flocons de fibrine.

Irriguer la cavité avec le sublimé ou le formol. Enlever tous les exsudats possibles ; au besoin, faire une contre-ouverture dans la gaine synoviale du petit doigt, en suivant exactement le milieu de sa longueur. Drainage ; pansement humide antiseptique ; main en écharpe ou en élévation.

Procédé de synoviotomie palmaire externe. — Après avoir tracé sur la paume de la main, jusqu'à la hauteur du pisiforme, le prolongement du bord interne du médius, faire une incision cutanée qui commence à l'union du tiers supérieur avec le tiers moyen de la ligne tracée, et qui se continue un peu obliquement en dehors jusqu'au milieu du premier sillon du pouce (fig. 176, *cd*).

Diviser sur la sonde la partie correspondante de l'aponévrose palmaire.

Diviser entre deux pinces la partie radiale de l'arcade palmaire superficielle.

Chercher l'interstice de l'abducteur et du court fléchisseur du pouce, et

séparer les deux muscles avec le bec de la sonde. Au fond, on voit le tendon du long fléchisseur du pouce.

Mettre ce tendon à nu dans toute la longueur possible, et ouvrir avec le bistouri la gaine synoviale qui l'accompagne et *prolonger* l'incision sur la gaine même du pouce. Irrigation, drainage, pansement humide.

Lorsque le phlegmon synovial est surtout accentué dans le creux de la paume, par suite de communication normale ou accidentelle des deux grandes gaines, on fait l'incision entre les éminences thénar et hypothénar dans la direction de l'espace intermédiaire au médius et à l'annulaire.

S'il faut contre-ouvrir le cul-de-sac supérieur des mêmes synoviales, qui sont situées entre le muscle carré pronateur et les tendons fléchisseurs profonds, on les aborde par une incision médiane et verticale, à la face antérieure du poignet ; puis on y installe un drain dont l'autre bout passe dans le canal radio-carpien sur le ligament annulaire antérieur du carpe, et va ressortir par l'incision palmaire. Dans le cas présent, ce drainage nous paraît préférable à sa sortie du ligament carpien.

b. *Synoviotomies palmaires dans la synovite tuberculeuse.* — Rappelons-le d'abord, on doit distinguer deux catégories de cas : dans l'une, l'inflammation chronique se manifeste surtout par la présence d'une quantité parfois prodigieuse de corps libres, dits *riziformes*, ovoïdes et aplatis comme des graines de melon et qui sont de nature tuberculeuse ; le liquide qui les accompagne est séro-muqueux, clair ou louche, parfois puriforme, peu ou prou abondant ; quant à la séreuse, elle est ordinairement lisse ou à peu près, à sa face interne, ce qui n'empêche pas qu'on doive pratiquement considérer cette face comme une zone également tuberculeuse. Dans l'autre catégorie, la séreuse est recouverte sur une étendue variable de fongosités, qui occupent ses deux feuillets et les méso-tendons.

Mais, pour les deux catégories, il n'y a d'autres moyens curatifs que la *synoviectomie* ou, à défaut de celle-ci, la *synoviotomie combinée avec le curage et le drainage.*

Synovite à grains riziformes. — Lorsqu'il s'agit d'une synovite palmaire à grains riziformes il existe généralement deux poches, qui communiquent entre elles par le canal radio-carpien : l'une dans la paume, presque toujours en dedans ; l'autre au-dessus du ligament annulaire antérieur du carpe. On les ouvre largement toutes les deux, soit par une incision palmaire et une incision antibrachiale, soit par une seule incision qui comprend aussi le ligament carpien. On enlève avec soin tous les corps libres, sans omettre le moindre repaire *sous peine de récidive.* On assèche la face interne de chaque poche, puis on la gratte à la cuiller tranchante, on la cautérise, si l'on veut, au chlorure de zinc ; on suture de nouveau le ligament carpien si on l'a divisé, ce qui nous paraît inutile ; enfin, on installe un drain dans chaque plaie ou à chaque extrémité de la plaie unique, on réunit le reste de la peau, et l'on applique un pansement sec. Les drains sont supprimés au bout de trois à quatre jours.

Synovite fongueuse. — Fistulisées ou non, on ouvre les gaines de même, par autant d'incisions (fig. 177) qui permettront une toilette méthodique et complète, soit au moyen de la cuiller tranchante, soit avec les pinces et les ciseaux. Il va de soi qu'on opère sur une main ischémiée. Lorsque les fongosités ont été partout enlevées, même sur les tendons examinés et chargés un à un, on cautérise au chlorure de zinc toutes les cavités, on les draine, ou bien on les bourre à la gaze iodoformée. Immobilisation de la partie opérée.

Les suites de l'opération sont loin d'être aussi favorables que lorsqu'on traite la synovite à grains riziformes. Trop souvent, la tuberculose s'étend au carpe : on a des fistules intarissables ; ou le poumon se prend à son tour,

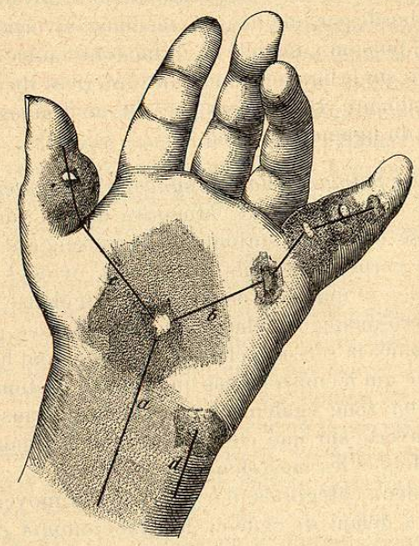

Fig. 177. — Synovite tuberculeuse fongueuse, fistulisée, des deux grandes gaines carpo-phalangiennes de la main gauche, chez un de nos opérés.
D'abord synoviotomie combinée (*abcd*) avec curage ; plus tard, amputation de l'avant-bras. Guérison.

et il faut, pour sauver les patients, recourir à la résection du poignet et du carpe, ou à l'amputation de l'avant-bras.

II. La *synoviectomie tendineuse* est l'extirpation de la gaine synoviale d'un ou de plusieurs tendons.

Elle convient d'abord aux deux formes principales de la tuberculose, surtout à la forme fongueuse non suppurée, peu avancée, encore limitée à la séreuse ou légèrement étendue aux tendons, toutes conditions qu'on ne peut, du reste, préciser qu'après l'ouverture de la gaine et l'examen direct de son intérieur. Elle convient aussi à la synovite hydropique, plus connue sous le nom de *kyste synovial tendineux*, et dont le traitement est exposé dans l'article suivant.

Si l'on prend encore les gaines palmaires comme organes d'application, nous ferons remarquer simplement que les temps opératoires sont exactement les mêmes que pour la synoviectomie tendineuse déjà décrite, et que le curage lui-même ne peut être remplacé entièrement par la dissection et l'excision de la synoviale ; car dans la gouttière carpienne, contre le plan osseux, une telle dissection est impossible ; on est forcé de recourir à la cuiller tranchante pour la partie de synoviale pariétale qui lui correspond. Peu importe, d'ailleurs, cette petite nécessité technique pourvu que l'abrasion synoviale soit faite d'une manière uniforme dans l'étendue voulue. L'opération se termine par le drainage, la suture incomplète, le pansement iodoformé et l'immobilisation du membre.

La synoviectomie tendineuse palmaire n'est pas encore, croyons-nous, une opération courante, de sorte qu'on ne peut, aujourd'hui, bien apprécier toute sa valeur thérapeutique.

Article II. — KYSTES SYNOVIAUX TENDINEUX

KYSTES SYNOVIAUX FOLLICULAIRES (GANGLIONS)

I. Nous désignons sous le nom de *kystes synoviaux tendineux* les collections séreuses ou gélatineuses, de nature non spécifique, qui se sont faites à froid dans les gaines synoviales, de manière à leur donner la forme et le caractère des kystes. Comme les gaines offrent à l'état normal divers degrés de développement, les dilatations kystiques qui en résultent nous offrent également une configuration, des rapports et un volume variables : les kystes tendineux sont tantôt des sortes de manchons, comme à la face palmaire des doigts, traversés librement, ou à peu près, par les tendons, tantôt des espèces de sacs fermés, disposés en fer à cheval autour d'un ou plusieurs tendons, qui sont reliés au feuillet pariétal par un méso plus ou moins large, tantôt des poches arrondies ou ovoïdes, parfois bilobées, dont le feuillet viscéral passe simplement à plat sur une face du tendon ; en ce dernier cas, les kystes pourraient se nommer aussi bien des *hygromas sous ou sus-tendineux*, avec cette particularité que leur paroi ne peut être *entièrement* disséquée comme dans les hygromas ordinaires.

Le meilleur mode de traitement des kystes synoviaux tendineux est la *synoviectomie*, l'excision de la synoviale. Cette excision n'est guère jamais, il est vrai, que partielle, en ce sens qu'elle ne porte que sur le feuillet pariétal de la séreuse ; mais, largement faite, elle suffit constamment pour la cure radicale.

La synoviectomie se fait le plus souvent à la main, au creux poplité, quelquefois au dos du pied.

Soit à exciser un kyste synovial du tendon extérieur du médius droit comme celui que représente la figure 178 d'après un de nos opérés.