Parmi les moyens chirurgicaux qui ont leur cure pour objectif, deux seulement méritent de rester dans la pratique : l'*extirpation*, qui est le moyen de choix ; l'*excision* partielle, complétée ou non par le curage, *toujours suivi du drainage*.

Extirpation. — L'extirpation est le seul mode d'intervention qui puisse nous donner une guérison prompte, facile, sûre, avec une cicatrice linéaire et parfaitement mobile. Elle convient à *tous* les hygromas qui sont assez superficiels pour être abordables dans tout leur périmètre, quelles que soient la nature de leur contenu et la structure de leur paroi.

Soit comme type d'application un hygroma chronique prérotulien, qui est, au reste, le plus commun (fig. 181).

Appareil instrumental : un gros tube élastique et des clamps d'arrêt pour l'ischémie ;

Un bistouri droit pointu ;
Une pince à mors dentés ;
Deux pinces-érigne de Museux ;
Une sonde cannelée ;
Quelques pinces à forcipressure de Péan ;
Une paire de ciseaux courbes ;
Aiguille de Moÿ ; crins ; soie fine.

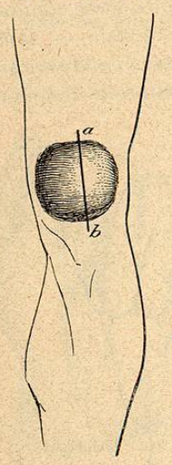

Fig. 181.
Extirpation d'un hygroma prérotulien d'après un de nos opérés.
ab, ligne d'incision de la peau.

Procédé. — Le patient étant endormi — la jambe malade ischémiée et étendue sur sa face postérieure, — faire sur le milieu de la tumeur une incision cutanée verticale (5 à 6 centimètres en moyenne).

Fendre la poche dans le même sens et à peu près dans la même longueur ; le liquide filant qui s'écoule est recueilli sur des compresses de gaze ou de coton. La poche peut être bilobée, sur petit lobe reposant directement contre la rotule.

Disséquer chaque moitié de la poche au bistouri ; puis disséquer soigneusement son fond en le séparant, si possible, du périoste qui revêt la rotule. Au besoin, pour compléter l'extirpation, ne pas hésiter à décaper en même temps le périoste ; la dénudation de la rotule n'empêche nullement la réunion immédiate. — Lorque l'hygroma est de petit volume ou sa paroi très dure, il peut être plus commode de le disséquer en bloc.

L'extirpation terminée, exciser, s'il le faut, une tranche de peau à droite et à gauche de l'incision ; faire cesser l'ischémie, et procéder à l'hémostase définitive (forcipressure, ligatures perdues, simple compression avec des compresses de gaze ou de coton). Souvent aucune ligature n'est nécessaire.

Lorsque la plaie est bien étanche, réunir la peau sur toute sa longueur avec des crins de Florence. Pansement sec et bandage compressif. Immobilisation de la peau sur une attelle de Bæckel, par exemple.

On enlève les points au bout de huit jours environ ; la cicatrice est complète. Huit jours après, elle est assez solide pour qu'on puisse laisser lever et marcher l'opéré, muni, si l'on vent, par précaution d'une genouillère élastique.

Lorsqu'on opère des malades qui sont obligés de s'agenouiller souvent tous les jours, il peut être préférable de déplacer la cicatrice et de la mettre sur un côté ou sur le haut du genou en taillant un lambeau cutané au lieu de faire l'incision médiane ci-dessus indiquée.

Excision partielle. — L'excision partielle est le procédé de nécessité. On doit la réserver pour les hygromas qui, soit étendue, soit profondeur, soit rapports périlleux, ne peuvent être extirpés dans leur totalité ; tels sont, par exemple, l'hygroma trochantérien sous-tendineux, l'hygroma iliaque sous-psoïque, l'hygroma sous-hyoïdien.

Suivant les cas, suivant les préférences du chirurgien, l'excision est alors complétée par le curage ou par la cautérisation, qu'on fait suivre soit du bourrage à la gaze aseptique, soit du drainage tubulaire.

CHAPITRE III

OPÉRATIONS SUR LES VAISSEAUX SANGUINS
ET SUR LES VAISSEAUX LYMPHATIQUES

SECTION I

LIGATURE DES ARTÈRES DANS LA CONTINUITÉ

Indications générales et appareil instrumental. — La ligature immédiate d'une artère, la seule dont il sera question, consiste à oblitérer cette artère d'une façon complète et définitive par un lien qu'on serre directement autour de sa circonférence mise à nu.

Elle est indiquée : 1° quand on ne peut se rendre maître autrement d'une grande hémorragie traumatique ou opératoire, primitive ou secondaire ; 2° à titre d'hémostase préventive ; 3° dans le traitement des anévrismes et des varices artérielles ; 4° dans celui de l'éléphantiasis des membres, lorsque la compression élastique a échoué ; 5° pour *atrophier* certaines tumeurs bénignes autrement inopérables ; 6° pour ralentir la marche et le développement de néoplasmes malins qu'on ne peut extirper, ou qu'on n'a pu exciser que partiellement.

L'appareil instrumental comprend :

Un bistouri droit ;

Une pince à dissection ;

Une sonde cannelée d'acier ;

Des ciseaux droits ou courbes, à extrémités mousses ;

Deux écarteurs à crochets doubles, ceux d'Ollier par exemple ;

Quelques pinces hémostatiques de Péan ;

Une aiguille passe-fil de Cooper (fig. 182), laquelle est applicable partout ; ou deux aiguilles de Deschamps (fig. 183), l'une droite, l'autre gauche ;

Un stylet aiguillé, en argent (fig. 184) ;

Et une série de fils de catgut et de soie, longs de 25 à 30 centimètres.

MANUEL OPÉRATOIRE EN GÉNÉRAL

Mesures et conditions préliminaires. — Avant d'opérer il faut :

1° Mettre en pleine lumière la région où l'on veut lier l'artère, après l'avoir rasée ;

2° Placer deux aides à ses côtés, et se placer soi-même de manière à dominer du regard le champ de l'opération ;

3° Reconnaître et marquer le *trajet de l'artère*. Pour cela, d'abord, on recherche soit des *saillies* formées par les corps charnus, par les tendons de certains muscles, muscles dits *satellites* ou non, qu'on met en état de tension, par les os, par certains cartilages, même par des nerfs (nerf médian), soit des *gouttières* ou *dépressions*, soit des *plis articulaires* et des *cicatrices* (cicatrice ombilicale).

Ce sont là des points de repère constants et toujours appréciables. On peut les nommer *points de repère de départ*, parce qu'ils représentent les premiers jalons qui nous guident sur la voie de l'artère.

En second lieu, d'après ces points de repère, avec l'iode ou le crayon de fuchsine, on trace le trajet de l'artère. On a ainsi la *ligne indicatrice*, ligne si importante et qu'on peut assigner à presque toutes les artères ;

Fig. 182.
Aiguille de Cooper.

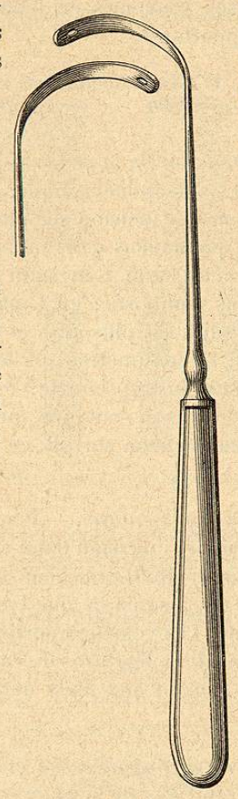

Fig. 183.
Aiguille de Deschamps.

Fig. 184.
Stylet aiguillé.

4° Tracer la ligne d'incision de la peau ;

5° Déterminer le point d'application du fil à ligature, quand on le peut, avant l'incision des parties, et le marquer d'un petit trait, car, en général, le milieu de l'incision doit correspondre au point d'application de la ligature :

La ligature aseptique permet d'éviter le ramollissement et la suppuration des parois artérielles, source autrefois si commune d'hémorragie secondaire ; elle peut

même sans caillot (Baumgarten), rien que par l'adhésion immédiate de la tunique interne, oblitérer solidement une artère. Mais, en général, la formation du caillot, sa longueur et son repos ne sont pas sans influence sur le résultat définitif de l'hémostase. Aussi est-il encore plus prudent de placer la ligature le plus loin possible de toute collatérale volumineuse ou de lier également cette dernière.

6° Repasser dans sa mémoire les rapports anatomiques de l'artère, et, au besoin, fixer ou rafraîchir ses souvenirs en jetant un coup d'œil sur une figure qui représente ces rapports.

Procédé. — Trois temps : 1° *Mise à découvert, recherche et distinction de l'artère.*

a. *Mise à découvert. — Division de la peau.* — Quand l'artère est plus ou moins profonde, c'est-à-dire sous-aponévrotique, sous-musculaire ou sous-tendineuse, diviser la peau par une incision sur place, le plus souvent sur la ligne indicatrice elle-même, quelquefois dans un sens plus ou moins oblique ou même perpendiculaire à cette ligne. L'incision est ordinairement simple, droite ou courbe, quelquefois composée, en L par exemple. Elle doit être d'autant plus longue que le sujet est plus gras et l'artère plus profonde; sa longueur varie entre 3 et 12, 13 centimètres; en tout cas, une incision trop longue vaut mieux qu'une incision trop courte. — Quand l'artère est tout à fait superficielle, pour ainsi dire sous-cutanée (artère radiale près du poignet), diviser la peau par une incision sur pli, ce dernier perpendiculaire à la ligne indicatrice.

Division du tissu cellulaire sous-cutané. — Pendant qu'un aide maintient les parties en extension, reprendre l'incision dans son milieu et dans toute sa longueur, en divisant le tissu cellulo-graisseux sous-cutané, ainsi que le fascia superficiel, s'il y en a un, jusqu'à ce que l'aponévrose générale d'enveloppe soit parfaitement à nu. Les veines importantes qu'on rencontre sont réclinées ou sectionnées entre deux ligatures de catgut ou simplement entre deux pinces à forcipressure. Quant aux filets nerveux, on les divise sans autre forme.

Division de l'aponévrose ou de l'aponévrose et des parties sous-jacentes. — Au milieu et suivant le grand axe de la plaie, saisir avec la pince un pli de l'aponévrose, et le resciser, soit avec le bistouri en dédolant, soit d'un coup de ciseaux courbes. Par la petite brèche introduire le bec de la sonde; le faire glisser sous l'aponévrose jusqu'à un angle de la plaie, en le maintenant exactement contre la face profonde de l'aponévrose, et diviser celle-ci avec le bistouri, dont la pointe file dans la cannelure. Diviser de même l'aponévrose vers l'autre angle de la plaie. (Voy. *Incisions.*)

Si l'artère est sous-musculaire ou sous-tendineuse, si elle siège au milieu ou au fond d'une masse de tissu graisseux, déchirer les interstices et ce tissu soit avec le bec de la sonde ou le manche du bistouri, soit avec l'extrémité d'un index, pendant qu'un aide écarte au fur et à mesure avec les crochets

mousses les deux lèvres de la plaie. — Parfois, pour arriver à l'artère, on est obligé d'éventrer les muscles ou de les couper en travers.

b. *Recherche. — Points de repère d'arrivée.* — Les parties étant mises en état de relâchement, chercher à reconnaître de l'œil et du doigt certains organes (nerfs, veines, muscles, etc.), certaines saillies ou arêtes osseuses, certaines dispositions qui indiquent sûrement au fond de la plaie la présence immédiate ou le voisinage de l'artère. Ces points de repère, qui sont cons-



Fig. 185. — Calibre moyen des artères dont la ligature est décrite dans ce chapitre.

tants et toujours faciles à retrouver, varient pour chaque artère en particulier. On peut les nommer *points de repère d'arrivée.*

c. *Distinction. Etablir l'identité de l'artère.* — Or, celle-ci se distingue :

1° D'une veine : *par son état exsangue*, tandis que la veine est d'ordinaire gorgée de sang noir ou, du moins, en offre quelques filets ;

Par sa couleur gris clair, gris rosé, blanchâtre ou jaunâtre, tandis que la veine est noire ou d'un bleu foncé ; toutefois, sur les cadavres anciens ou en décomposition, l'artère peut être rougeâtre ;

Par la consistance de ses parois, tandis que les parois de la veine sont minces et se laissent affaisser très facilement. Ce caractère est plus tranché dans l'athérome ;

Par son calibre moindre en général, quand la veine satellite est unique;

Quelquefois *uniquement par sa position*, relativement à la veine ou aux veines satellites (a. poplitée, a. tibiale postérieure derrière la malléole). Dans ce dernier cas, si l'on conserve encore quelque doute, nous conseillons d'exprimer le membre de la périphérie vers le cœur : les veines seules bleuissent par l'afflux du sang.

2° D'une artère collatérale, par son calibre moyen (consulter le tableau ci-dessus) (fig. 185).

3° D'un nerf : *par sa couleur*, tandis que le nerf est blanc, sauf sur les cadavres anciens où il peut être rougeâtre comme l'artère ;

Par son état rubané, tandis que le nerf est ordinairement arrondi ;

Par son feutrage uniforme, tandis que le nerf est plus ou moins strié dans le sens de la longueur ;

Par la sensation de tube de caoutchouc qu'on a en roulant ses parois

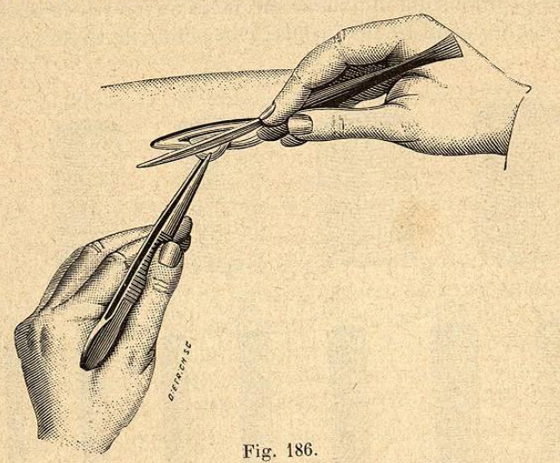

Fig. 186.
Ouverture, en dédolant, de la gaine de l'artère.

entre le pouce et l'index, tandis que le nerf donne la sensation d'un cordon plein ou d'une lanière compacte. Ce caractère est net et constant.

4° D'un tendon : *par sa couleur*, tandis que le tendon est d'un blanc chatoyant ou nacré ;

Par sa sensation de tube ;

Enfin *par ce fait*, que le tendon mis en extensien se montre en continuité directe avec un muscle ou peut être suivi jusqu'à son insertion.

Sur le vivant, lorsqu'on a fait l'ischémie d'un membre d'après la méthode d'Esmarch, les caractères distinctifs des artères sont les mêmes que sur le cadavre, avec cette différence que les veines sont généralement affaissées et ont perdu leur teinte bleue. Si la circulation du sang reste libre, c'est encore par sa couleur, par la consistance de ses parois, par son calibre moindre, par sa position et ses rapports, qu'une artère ne peut se confondre avec une veine satellite ; mais il y a un autre signe différentiel très important, ce sont les *battements propres* de l'artère, battements que l'on perçoit du doigt au fond de la plaie et que l'on peut souvent aussi constater *de visu*. Il arrive pourtant quelquefois, comme nous l'avons observé nous-même à la ligature de la fémorale, de l'iliaque externe, de l'axillaire et des carotides, qu'une grosse artère, une fois dénudée, ne laisse voir ni même sentir au toucher *aucun battement*. Ce fait, au premier abord si singulier, doit être toujours présent à l'esprit du praticien.

Ajoutons enfin, comme moyen de contrôle décisif, que la *compression* du vaisseau qui est présumé l'artère et qui est réellement elle, fait cesser immédiatement les battements de toutes les artères secondaires qui en émanent.

2° *Isolement de l'artère.* — a. *Ouverture de la gaine vasculaire*[1]. — L'artère une fois reconnue, si elle est de gros calibre (5 millimètres et au-dessus), pincer un pli longitudinal de sa gaine, qui est plus ou moins épaisse et résistante, sur l'artère elle-même, au milieu même de la plaie ; resciser le pli en dédolant (fig. 186), puis agrandir l'ouverture en haut et en bas avec le bec de la sonde, mais seulement dans l'étendue totale de 8 à 15 millimètres, afin de ne pas détruire un trop grand nombre de vasa vasorum.

Si l'artère a un calibre inférieur à 5 millimètres, comme la gaine n'est plus représentée que par un tissu conjonctif assez lâche, déchirer simplement ce tissu avec le bec de la sonde, dans la même étendue que précédemment.

b. *Isolement proprement dit.* — Pincer successivement chaque lèvre de l'ouverture, jamais une veine, jamais l'artère elle-même, et dénuder cette

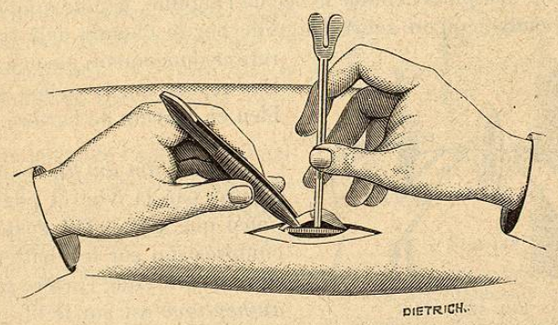

Fig. 187. — Isolement de l'artère avec la sonde.

dernière avec le bec de la sonde (fig. 187) un peu recourbé, en avant, sur les côtés, en arrière, toujours en usant de douceur et de patience ; car c'est le temps le plus délicat, le plus périlleux de l'opération, à cause des lésions possibles du voisinage et de l'artère elle-même. Toutefois, si l'artère est athéromateuse ou friable, isoler en laissant autour d'elle tout ce qu'on peut de tissu conjonctif, et juste assez pour faire passer l'aiguille à ligature.

Il ne faut jamais, comme on le fait trop souvent, pour terminer l'isolement, chercher à soulever l'artère sur la sonde cannelée, ce qui entraîne une déchirure plus étendue du tissu conjonctif périvasculaire, et parfois une rupture de l'artère, surtout si celle-ci est athéromateuse.

3° *Oblitération de l'artère par le fil à ligature.* — a. *Choix du fil.* — Choisir un fil de soie ou de catgut dont le diamètre soit approprié au calibre de

[1] Cons. *Sur les gaines vasculaires*, l'excellente thèse de L. Bize, Toulouse, 1896.

l'artère : n° 2 pour les artères de 2 à 3 millimètres et demi ; n° 3 pour celles de 4 à 7 millimètres ; n° 4 pour celles de 8 millimètres et au delà. Cependant la soie est préférable au catgut, du moins pour les artères de la dernière catégorie. Nous avons constaté plusieurs fois que les ligatures au catgut se relâchent plus ou moins, tout à fait même sous l'action de l'ondée sanguine.

b. *Placement du fil.* — Après avoir mis sa solidité à l'épreuve, introduire une de ses extrémités, mais de 1 à 2 centimètres seulement, dans le chas de l'aiguille de Cooper, qui se trouve ainsi armée.

Charger maintenant l'artère, c'est-à-dire passer l'aiguille derrière elle, en engageant le bec entre l'artère et l'une quelconque des veines satellites s'il y en a deux ; entre l'artère et la veine, si celle-ci est seule, ou si un nerf longe, en outre, l'autre côté de l'artère. Embrasser la demi-circonférence postérieure de l'artère dans la courbure de l'aiguille, et faire sortir son bec de l'autre côté, au besoin, sous la pulpe de l'index, pour qu'il n'y ait pas blessure d'un organe voisin.

Saisir avec une pince, contre le bec de l'aiguille, *le plus long chef du fil* ; le retenir, pendant qu'on retire l'aiguille par le chemin déjà parcouru ; le retirer doucement, jusqu'à ce que l'artère repose sur le milieu, et le placer bien en travers de l'artère.

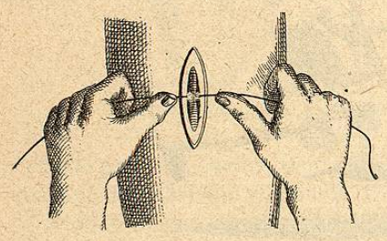

Fig. 188.
Striction du fil à ligature sur l'artère.

c. *Striction du fil.* — Après s'être assuré par la vue et par le toucher (ainsi que par l'effet suspensif de la compression sur les battements artériels en aval) que l'artère *seule et bien authentique* est sur le fil, prendre les deux chefs. Faire d'abord le nœud du chirurgien, et le serrer fortement sur l'artère, en tirant les chefs sur la pulpe des deux pouces ou des deux index (fig. 188), suivant que l'artère est superficielle ou profonde. Il n'est plus nécessaire aujourd'hui, pour avoir une oblitération solide, de couper par une striction très énergique les tuniques internes de l'artère, comme le faisaient nos prédécesseurs ; c'est même une faute pour les artères athéromateuses.

Puis, pour plus de sûreté, ajouter un nœud simple ou *nœud d'arrêt*. Couper les deux chefs au ras du nœud (ligature perdue), et suturer la plaie dans toute l'étendue, sans drainage.

Quelques chirurgiens, à l'exemple d'Abernethy et de Maunoir, lient encore l'artère sur deux points distants entre eux de 1 à 1 centimètre et demi, puis la coupent entièrement dans l'intervalle des ligatures, ce qui rendrait plus facile et plus sûre l'oblitération du bout périphérique. Or, avec la ligature et le pansement aseptiques cette précaution nous paraît inutile, du moins comme pratique constante.

LIGATURES EN PARTICULIER

ARCADE PALMAIRE SUPERFICIELLE

1. *Ligature de l'arcade proprement dite.* (Cal. n° 12. — Voy. fig. 185.)

Ligne indicatrice : une ligne qui, du bord inférieur de la racine du pouce, mis préalablement en abduction forcée, tombe perpendiculairement sur le bord interne de la main dans un sens parallèle à la partie interne du pli palmaire inférieur (fig. 189, A).

Procédé. — Entre les deux éminences thénar et hypothénar, dans l'axe du troisième espace interosseux, diviser la peau et le tissu fibro-graisseux sous-cutané sur une longueur de 2 centimètres et demi à 3 centimètres, de sorte que le milieu de l'incision rencontre la ligne indicatrice.

Diviser sur la sonde l'aponévrose palmaire moyenne. L'arcade apparaît avec ses veines, reposant sur les tendons fléchisseurs superficiels et les branches du nerf médian qui la croisent.

Isoler et lier.

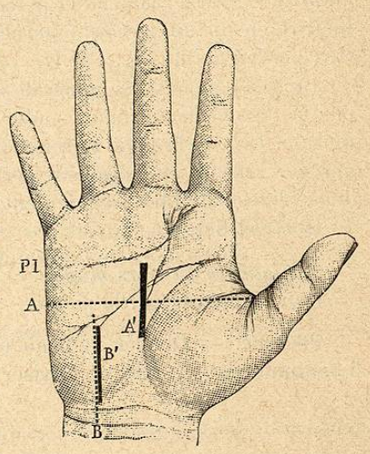

Fig. 189.
Ligature de l'arcade palmaire superficielle et de la branche interne de cette arcade.

Pl, pli palmaire inférieur. — A, ligne indicatrice de la convexité de l'arcade. — A' ligne d'incision pour la ligature de l'arcade. — B, ligne indicatrice de la branche interne de l'arcade (trait pointillé). — B', ligne d'incision pour la ligature de cette branche.

2. *Ligature de la branche interne ou cubitale de l'arcade.* (Cal. n° 11.)

Ligne indicatrice : une ligne verticale parallèle au quatrième espace métacarpien et commençant immédiatement en dehors du pisiforme.

Procédé. — Diviser la peau et le tissu fibro-graisseux sous-cutané sur le trajet de la ligne indicatrice, dans une étendue de 2 centimètres et demi, en commençant à un demi-centimètre au-dessus du pisiforme (fig. 189, B).

Diviser sur la sonde le muscle palmaire cutané. On voit le nerf cubital (branche palmaire) et, en dehors de lui, l'artère avec ses deux veines.

Isoler et lier.

La ligature de l'arcade palmaire profonde doit être rejetée, parce qu'elle nécessite de trop grands délabrements.

L'arcade palmaire superficielle peut être double ou faire défaut.