ARTÈRE CUBITALE

(Cal. n° 10.)

1. *Ligature au tiers inférieur.*

Ligne indicatrice : une ligne qui, de la *partie la plus saillante* de l'épitrochlée, aboutit au côté externe du pisiforme (fig. 190, AA').

Procédé. — La main une fois mise en supination et fortement renversée en arrière, diviser la peau et le tissu sous-cutané, dans l'étendue de 4 centimètres, en suivant le bord externe du muscle cubital antérieur, *muscle satellite*, qui fait saillie (fig. 190, *a*).

Diviser l'aponévrose générale ; puis, le muscle cubital ayant été relâché par la flexion de la main, soulever et écarter en dedans le tendon de ce muscle. Diviser la lame fibreuse profonde qui recouvre le faisceau vasculo-nerveux. On voit au-dessous le nerf cubital, et, en dehors de lui, l'artère avec deux veines satellites inégalement volumineuses, quelquefois avec une seule.

Isoler et lier.

2. *Ligature au tiers moyen.*

Ligne indicatrice : la même.

Procédé. — Diviser la peau et le tissu sous-cutané dans l'étendue de 5 centimètres (fig. 190, *b*). Diviser l'aponévrose *en dehors* de l'interstice qui

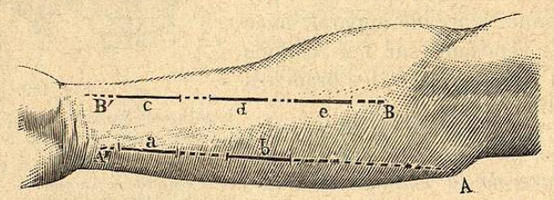

Fig. 190. — Ligature de l'artère cubitale et de l'artère radiale.

AA, ligne indicatrice des deux tiers inférieurs de l'artère cubitale (pointillé). — *a*, ligature au tiers inférieur (trait plein). — *b*, ligature au tiers moyen (trait plein).
BB', ligne indicatrice de toute l'artère radiale. — *c*, ligature au tiers inférieur. — *d*, ligature au tiers moyen. — *e*, ligature au tiers supérieur.

sépare le muscle cubital antérieur du fléchisseur commun superficiel. Cet interstice est la première ligne jaunâtre ou blanchâtre que l'on voit, ou la première dépression linéaire que l'on trouve par le toucher à partir du bord interne du cubitus.

Soulever et écarter en dehors le bord interne du fléchisseur superficiel. On trouve l'artère en dehors du nerf cubital.

Isoler et lier.

La ligature au tiers supérieur exige trop de délabrements, et, par suite, n'a aucune valeur pratique.

L'artère cubitale est quelquefois sous-cutanée dans toute sa longueur ; son absence est exceptionnelle.

ARTÈRE RADIALE

(Cal. n° 11.)

1. *Ligature dans la tabatière anatomique.*

Ligne indicatrice : une ligne qui va obliquement du sommet de l'apophyse styloïde du radius au côté externe de l'extrémité supérieure du deuxième métacarpien.

Procédé. — La main étant mise en demi-pronation, diviser la peau, rien que la peau, dans l'étendue de 3 centimètres, suivant la bissectrice de l'angle que forment en dehors les tendons du long abducteur et du court extenseur du pouce, en dedans le long extenseur du pouce. Ecarter la veine céphalique, si on la rencontre.

Diviser l'aponévrose sur la sonde, sans toucher aux gaines des tendons. Déchirer avec le bec de la sonde tout le tissu fibro-graisseux de la tabatière jusqu'à l'os trapèze.

Chercher l'artère contre le dos de cet os, suivant la ligne indicatrice. Diviser sur la sonde la lame fibreuse qui la maintient contre l'os.

Isoler et lier.

L'artère radiale est quelquefois tout à fait sous-cutanée à la partie externe du poignet.

2. *Ligature au tiers inférieur.*

Ligne indicatrice : une ligne qui commence à 2 centimètres au-dessous et à 1 centimètre en dehors du milieu du pli du coude, et se termine entre l'apophyse styloïde du radius et le bord externe du tendon du grand palmaire (fig. 190, BB').

Procédé. — Diviser la peau sur pli, l'artère étant très superficielle, de façon que le pli une fois lâché, l'incision ait une étendue de 3 centimètres. On peut aussi inciser sur place, mais en évitant toute échappée vers la profondeur (fig. 199, c).

Sectionner ou déchirer la mince lame aponévrotique qui recouvre l'artère. Celle-ci se voit entre ses deux veines satellites. Point de nerf contre les vaisseaux.

Isoler et lier.

3. *Ligature au tiers moyen.*

Ligne indicatrice : la même.

Procédé. — Le même. Seulement, l'incision doit être un peu plus longue (4 centimètres). L'artère est en dedans du nerf radial (branche antérieure) (fig. 190, *d*).

4. *Ligature au tiers supérieur.*

Ligne indicatrice : la même.

Procédé. — Faire une incision de 5 centimètres légèrement courbe en dedans, suivant la ligne indicatrice, et qui n'intéresse que la peau. Ecarter les veines radiales superficielles ou la veine médiane (fig. 190, *e*).

Rechercher sur l'aponévrose, de bas en haut, l'interstice du muscle long supinateur, *muscle satellite*, et du grand palmaire. Les fibres du premier sont verticales ; celles du second, obliques en bas et en dehors.

Diviser l'aponévrose le long du bord interne du long supinateur, qui recouvre ordinairement l'artère, sauf chez les sujets très maigres. L'artère est en dedans du nerf radial.

Ouvrir sa gaine avec le bec de la sonde.

Isoler et lier.

ARTÈRE HUMÉRALE

(Cal. n° 7.)

1. *Ligature au pli du coude.*

Ligne indicatrice : une ligne qui, commençant à 2 centimètres au-dessous et à 1 centimètre en dehors du milieu du pli du coude, monte un peu obliquement contre le bord interne de la partie tout à fait inférieure du biceps qu'on fait saillir par l'extension de l'avant-bras.

Procédé. — Opérateur en dehors du membre. Diviser la peau, rien que la peau, suivant la ligne indicatrice dans l'étendue de 4 centimètres (fig. 191, *a*). Écarter en dedans la veine médiane basilique, si l'on est tombé sur elle ou la couper entre deux pinces à forcipressure.

Reconnaître et diviser sur la sonde l'expansion aponévrotique du biceps.

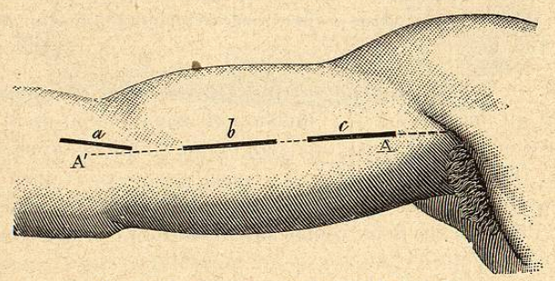

Fig. 191. — Ligature de l'artère humérale.

AA', ligne indicatrice (pointillé) des deux tiers supérieurs de l'artère. — *a*, ligature au pli du coude. *b*, ligature au tiers moyen du bras. — *c*, ligature au tiers supérieur.

L'artère est à nu avec ses deux veines satellites sur le brachial antérieur, en dedans du tendon du biceps. Inutile de chercher le nerf médian qui est en dedans de l'artère, à une certaine distance.

Isoler et lier.

2. *Ligature à la partie moyenne du bras.*

Ligne indicatrice : une ligne qui commence à 2 centimètres en arrière de

l'insertion brachiale du bord inférieur du grand pectoral et va tomber perpendiculairement sur le milieu du pli du coude (fig. 191, AA').

Procédé. — Pendant que le bras est étendu à angle droit ou à peu près, diviser la peau *sur le bord interne même* du biceps, *muscle satellite*, dans l'étendue de 5 centimètres (fig. 191, *b*). — Diviser l'aponévrose générale sur le même bord. Écarter la veine basilique et le brachial cutané interne avec la lèvre interne de l'incision, si on les rencontre.

Relever et écarter légèrement en dehors le bord interne du biceps. Immédiatement en arrière de ce bord sur les sujets musclés, immédiatement en dedans chez les sujets maigres, on trouve le nerf médian et, derrière le nerf, l'artère humérale avec ses deux veines satellites d'inégale grosseur.

Isoler et lier.

Quelquefois le nerf médian passe derrière l'artère : disposition qui a été trouvée 10 fois sur 72 cadavres (Folz, Rüdinger).

3. *Ligature à l'origine de l'artère.*

Ligne indicatrice : la même que la précédente.

Procédé. — Diviser la peau suivant la ligne indicatrice, à partir de son extrémité axillaire, dans l'étendue de 5 centimètres (fig. 191, *c*.). Reconnaître le *bord interne du muscle coraco-brachial* qui fait saillie. Diviser l'aponévrose générale sur ce bord. Ecarter en arrière la veine basilique et le nerf brachial cutané interne. Immédiatement en dedans du coraco-brachial, on trouve le nerf médian qui est plus gros que le musculo-cutané, son voisin. L'artère est derrière le nerf médian.

Isoler et lier.

L'artère humérale est quelquefois double et se bifurque à une hauteur variable jusque dans l'aisselle.

ARTÈRE AXILLAIRE

(Cal. n° 5.)

1. *Ligature dans le creux de l'aisselle.*

Ligne indicatrice : une ligne qui, le bras étant écarté du tronc à angle droit, va du milieu de la clavicule à 2 centimètres environ en arrière de l'insertion brachiale du bord inférieur du grand pectoral.

Procédé. — Opérateur entre le bras et le tronc. Le bord interne du muscle coraco-brachial étant déterminé, diviser la peau, rien que la peau, sur ce bord, dans une étendue de 5 centimètres à partir de l'extrémité externe du tendon du grand pectoral (fig. 192, AA').

Diviser le tissu cellulo-graisseux, puis l'aponévrose axillaire sur le bord interne du muscle coraco-brachial. Immédiatement en arrière et en dedans du muscle, on trouve un nerf, le médian, le *plus gros* de tous ceux qui sont

mis à nu. L'artère est en arrière et non en dedans de ce nerf; la veine, en dedans et en arrière de l'artère. Un peu plus haut, l'artère est entre les deux racines du médian.

Isoler avec précaution et lier.

Quelquefois le creux de l'aisselle est traversé par un faisceau charnu, *muscle axillaire* de Chassaignac, qui va du bord inférieur du grand dorsal au bord inférieur du petit pectoral ou à l'aponévrose brachiale. Le couper en travers.

2. *Ligature sous la clavicule.*

Ligne indicatrice : la même.

Procédé. — L'épaule portant à faux au bord de la table et étant aussi tombante que possible, pendant qu'un aide maintient le membre en abduction forcée, diviser la peau à 1 centimètre et demi sous la clavicule, suivant une ligne légèrement courbe à concavité supérieure, parallèle à la partie moyenne

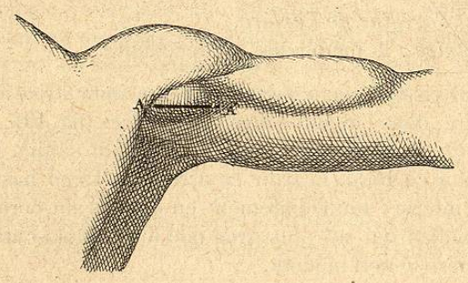

Fig. 192. — Ligature de l'artère axillaire dans l'aisselle.
AA', ligne d'incision.

de la clavicule, et qui s'étende de l'apophyse coracoïde jusqu'à un pouce en dehors de l'extrémité interne de la clavicule (fig. 193 AA'). — Ménager la veine céphalique dans l'angle externe de la plaie.

Diviser, tout contre la clavicule, l'aponévrose du grand pectoral et le muscle lui-même, en passant la sonde de l'angle interne vers l'angle externe de la plaie.

Reconnaître, avec l'index gauche, le bord supérieur du petit pectoral qui s'insère sur l'apophyse coracoïde. Déchirer en travers, sous la clavicule, au moyen de la sonde, l'aponévrose dite *clavi-pectorale* très dense qui va du muscle sous-clavier au petit pectoral. On tombe sur la veine axillaire, parfaitement reconnaissable à sa teinte bleuâtre, à son grand volume, à la minceur et à la flaccidité de ses parois.

Porter alors l'index gauche en arrière et un peu au-dessus de la veine axillaire contre le thorax; on sent l'artère sous la forme d'un cordon aplati, épais et résistant.

Pendant qu'un aide abaisse avec un crochet la veine axillaire et la veine

céphalique, isoler l'artère. Enfin, la lier au-dessus de l'artère acromio-thoracique ou bien au-dessous de celle-ci préalablement liée.

Au besoin, on coupe entre deux ligatures la veine céphalique, si elle se prolonge sous la clavicule. On fait de même pour son anastomose avec la veine jugulaire externe si cette anastomose passe en travers sur la clavicule.

ARTÈRE SOUS-CLAVIÈRE

(Cal. n° 4.)

1. *Ligature en dehors des scalènes.*

Procédé. — Opérateur en dehors de l'épaule. Un rouleau étant placé sous la nuque, la face tournée vers le côté opposé à celui de l'opération, l'épaule

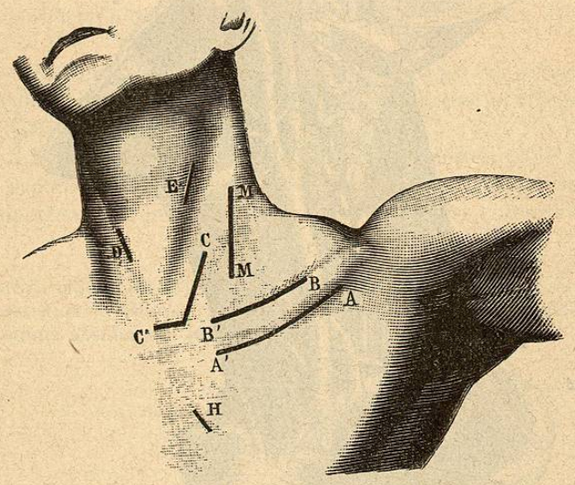

Fig. 193. — Lignes d'incision pour la ligature.
AA, de l'artère axillaire sous la clavicule. — BB', de l'artère sous-clavière en dehors des scalènes. — CC, de l'artère sous-clavière en dedans des scalènes, du tronc brachio-céphalique et de la carotide primitive au tiers inférieur. — D, de l'artère carotide primitive au tiers moyen. — E, de l'artère carotide primitive au tiers supérieur. — MM', de l'artère vertébrale en dehors du sterno-mastoïdien. — H, de l'artère mammaire interne.

portant à faux et étant fortement abaissée — diviser la peau et le peaucier, en commençant 2 centimètres en dehors de l'extrémité interne de la clavicule, sur une étendue de 7 à 8 centimètres, parallèlement au bord supérieur de la clavicule et 1 centimètre de ce bord (fig. 193, BB').

Diviser sur la sonde le peaucier et l'aponévrose cervicale superficielle, le faisceau claviculaire du sterno-cléido-mastoïdien et la partie correspondante du trapèze, près de la clavicule, en ménageant en dedans la veine jugulaire externe ou en la sectionnant entre ligatures.

Diviser, s'il le faut, entre ligatures les veines scapulaires supérieure et postérieure qui traversent le champ opératoire.

Déchirer soit avec le doigt, soit avec les pinces et la sonde, le tissu cellulo-fibreux qui, entremêlé de ganglions lymphatiques, se trouve dans le champ de la plaie.

Relever le muscle omoplat-hyoïdien.

Porter l'index immédiatement en arrière et au-dessous de l'extrémité interne de la clavicule jusqu'à la première côte. Suivre la face supérieure de cette côte, de dedans en dehors, jusqu'au point d'insertion du scalène antérieur, point qui est parfois indiqué par une saillie notable, le *tubercule de Lisfranc*, et qui peut être également déterminé en parcourant de haut en bas la face antérieure du muscle. Ce point est à 5 ou 6 centimètres en dehors de l'articulation sterno-claviculaire. Immédiatement derrière lui et sur la première côte on sent l'artère sous forme d'un cordon aplati. Le plexus brachial est au-dessus et en arrière de l'artère; la veine est en avant et ne se voit pas.

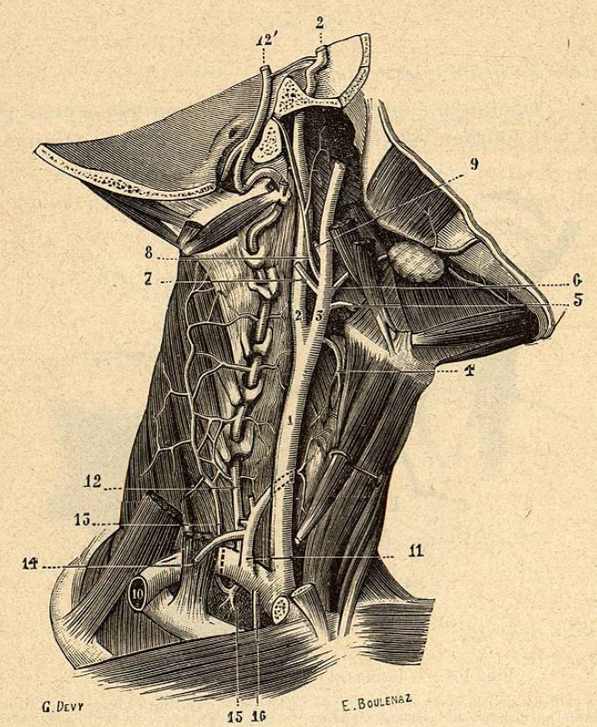

Fig. 194. — Anatomie d'ensemble des artères du cou. (L. Testut, *Anatomie humaine.*)

1, carotide primitive — 2, carotide interne. — 3, carotide externe et ses branches. — 4, thyroïdienne supérieure. — 5, linguale. — 6, faciale. — 7, occipitale. — 8, pharyngienne inférieure. — 9, auriculaire postérieure. — 10, sous-clavière et ses branches. — 11, tronc thyro-cervical. — 12, vertébrale. — 13, cervicale profonde. — 14, sus-scapulaire. — 15, intercostale supérieure. — 16, mammaire interne.

Isoler et lier. Suture perdue des bouts du sterno-mastoïdien et du trapèze.

2. *Ligature en dedans des scalènes.*

Procédé. — Faire une incision cutanée en L (fig. 193, cc') la longue branche, haute de 7 à 8 centimètres, parallèle à l'intervalle des deux faisceaux du sterno-cléido-mastoïdien, et touchant en bas l'extrémité interne de la clavicule; la petite branche horizontale, s'étendant jusqu'au faisceau sternal de l'autre sterno-cléido-mastoïdien.

Diviser d'abord le peaucier et l'aponévrose cervicale superficielle; puis, à petits coups, d'avant en arrière, le faisceau sternal du sterno-cléido-mastoïdien correspondant.

Diviser l'aponévrose cervicale moyenne, ainsi que les muscles cléido-hyoïdien et sterno-thyroïdien.

Pendant que la plaie est maintenue largement béante, rechercher en dehors avec l'index le point d'insertion du scalène antérieur; dès qu'on l'a trouvé, rechercher en dedans de lui, par la vue et le toucher, l'artère sous-clavière.

Isoler cette artère avec précaution, pour n'ouvrir ni les veines sous-clavière et jugulaire interne ou leur confluent, ni la plèvre qui répond à la face interne de l'artère.

La lier à 2 centimètres (côté droit), à 3 centimètres (côté gauche) en dedans du scalène antérieur, après s'être assuré autant que possible qu'aucun nerf important (phrénique, vague, récurrent) n'est compris dans l'anse du fil.

La gravité de la ligature de la sous-clavière en dedans des scalènes serait extrême, d'après la statistique d'Ashurst (19 cas, 19 morts). Aussi Treves considère-t-il cette opération comme absolument injustifiable.

TRONC BRACHIO-CÉPHALIQUE

(Cal. n° 1.)

Procédé. — Faire la même incision cutanée, les mêmes sections d'aponévroses et de muscles, que pour la sous-clavière en dedans des scalènes (fig. 193 cc').

Reconnaître la trachée par le toucher à la consistance, à la forme et à l'étagement des cerceaux cartilagineux. Reconnaître, en dehors d'elle, la carotide primitive et suivre cette dernière de haut en bas jusqu'à la bifurcation du tronc brachio-céphalique, lequel croise la trachée.

Isoler le tronc, en repoussant en bas le tronc veineux brachio-céphalique gauche qui le croise, et en ménageant à sa droite et en avant le tronc veineux brachio-céphalique droit, ainsi que l'origine de la veine cave supérieure.

Lier à 1 centimètre au plus au-dessous de la bifurcation.

Ce tronc artériel est très difficile à isoler convenablement, derrière le sternum, dans les conditions normales; le passage du fil et son placement sont plus difficiles

encore. Aussi recommandons-nous d'ajouter au manuel opératoire ordinaire la résection préliminaire de la poignée du sternum, de l'extrémité interne des deux clavicules et des deux premières côtes. Bardenheuer l'a recommandée également de son côté. Cooper (de San Francisco) et Burrtel l'ont même déjà exécutée sur les malades.

Sur plus de 30 cas de ligature de ce tronc qui auraient été pratiqués, on ne compte que cinq succès (Smyth, Mitchell Banks, etc.) ; tous les autres opérés sont morts d'hémorragie secondaire.

ARTÈRES VERTÉBRALE ET THYROÏDIENNE INFÉRIEURE

(Cal. nº 8 et Cal. nº 9.)

Procédé. — Faire la même incision cutanée, les mêmes sections d'aponévroses et de muscles que pour la ligature de la sous-clavière en dedans des scalènes (fig. 193, cc) ; — ou bien, faire une incision cutanée de 8 centimètres, verticale, qui commence sur le bord externe du sterno-mastoïdien, se dirige vers l'union du 1/4 interne avec les 3/4 externes de la clavicule (fig. 193 MM′), et dont le milieu soit à la hauteur du cartilage cricoïde ; puis, diviser le peaucier et les aponévroses cervicales superficielle et moyenne, tout en ménageant la veine jugulaire externe. Relever le muscle omoplat-hyoïdien.

Quelle que soit l'incision choisie, les parties étant convenablement écartées, chercher avec l'index le tubercule antérieur de l'apophyse transverse de la sixième vertèbre cervicale, *tubercule carotidien*, lequel, la tête tenue droite, correspond au bord supérieur du cartilage cricoïde.

a. *Ligature de la thyroïdienne.* — On reconnaît cette artère au coude qu'elle décrit à 2 ou 2 centimètres et demi au-dessous du tubercule (Chalot), au-devant du muscle long du cou, entre lui et le faisceau formé par la carotide primitive, la veine jugulaire interne et le nerf vague, qu'il faut refouler du côté opposé avec un crochet mousse.

Isoler et lier.

b. *Ligature de la vertébrale.* — A 1 centimètre et demi au-dessous et un peu en dedans du tubercule (Chalot), reconnaître avec l'index l'interstice ou gouttière qui sépare le scalène antérieur du long du cou.

Déchirer de haut en bas, avec la sonde, la lame aponévrotique qui répond à cet interstice. L'artère est aussitôt à nu.

L'isoler de la veine qui est en dehors d'elle et la lier.

Nous avons fait plusieurs fois la ligature des deux vertébrales pour l'épilepsie essentielle, guidé et encouragé par les premières publications de W. Alexander (de Liverpool) qui avait également tenté de guérir cette affection par la même ligature chez une vingtaine de malades. Alexander nous a écrit qu'il y avait totalement renoncé devant la médiocrité des résultats thérapeutiques. Nous l'avons totalement abandonnée nous-même pour le même motif depuis plusieurs années.

ARTÈRE CAROTIDE PRIMITIVE

(Cal. nº 5.)

Ligne indicatrice des trois carotides à la fois : une ligne qui, la tête étant tenue droite, commence au milieu du creux parotidien et va tomber sur l'extrémité interne de la clavicule.

1º *Ligature au tiers inférieur.*

Procédé. — Faire la même incision cutanée, les mêmes sections d'aponévroses et de muscles que pour la ligature de la sous-clavière en dedans des scalènes (fig. 193, cc′).

Reconnaître la trachée et immédiatement sur le côté de la trachée, contre les muscles prévertébraux, un cordon aplati, épais et résistant, qui est la carotide primitive.

Ouvrir la gaine carotidienne, en la déchirant avec les pinces et le bec de la sonde.

Isoler l'artère de la veine jugulaire interne qui est en dehors, et du nerf pneumogastrique qui est en dehors et un peu en arrière entre l'artère et la veine.

La lier derrière l'articulation sterno-claviculaire.

2º *Ligature au tiers moyen.*

Procédé. — Le cou étant modérément tendu sur un rouleau et la tête renversée en arrière, diviser la peau et le peaucier sur le bord antérieur du sterno-mastoïdien, *muscle satellite*, dans une étendue de 6 centimètres, de façon que le milieu de l'incision soit à la hauteur du cartilage cricoïde (fig. 193, D).

Diviser l'aponévrose cervicale superficielle le long du sterno-mastoïdien, sans ouvrir sa gaine propre.

Pendant qu'un aide porte ce muscle en dehors, diviser l'interstice cellulaire qui le sépare de l'omo-hyoïdien, faire écarter du côté opposé le larynx et le corps thyroïde, enfin reconnaître le *tubercule carotidien* ou *tubercule de Chassaignac*. On trouve l'artère en dedans de lui.

Ouvrir la gaine carotidienne sur la sonde.

Isoler et lier.

3º *Ligature au tiers supérieur.*

Procédé. — Diviser la peau et le peaucier au-devant du sterno-mastoïdien, parallèlement à lui, dans l'étendue de 5 à 5 centimètres et demi, de façon que le milieu de l'incision soit de 1 à 1 centimètre et demi au-dessous du bord supérieur du cartilage thyroïde (fig. 193, E).

Diviser l'aponévrose cervicale superficielle.

Ménager en haut ou diviser entre ligatures la veine thyroïdienne supé-