rieure ou le tronc veineux thyro-lingual ou thyro-linguo-facial qui la remplace.

Pendant qu'un aide écarte en dehors le sterno-mastoïdien, reconnaître l'omo-hyoïdien, qui se porte obliquement vers le corps de l'os hyoïde, ainsi que l'anse de l'hypoglosse. La carotide primitive est comprise dans cette anse derrière le muscle omo-hyoïdien.

Ouvrir la gaine sur la sonde, en ménageant la branche descendante de l'hypoglosse qui croise la face externe de la carotide.

Isoler et lier.

Chez la femme et chez l'enfant (A. Dubrueil), la carotide primitive se bifurque, non plus au niveau du bord supérieur du cartilage, mais au-dessous, de sorte que le milieu de l'incision doit être reporté un peu plus bas.

Quelquefois, le nerf pneumogastrique n'est pas en dehors et en arrière, mais en dehors et en avant de la carotide. Nous en avons vu deux cas sur le cadavre, un cas sur le vivant, et le professeur A. Dubrueil nous a dit avoir constaté le même fait à l'autopsie d'un individu auquel, malgré son habileté bien connue, il avait lié le nerf en même temps que l'artère.

ARTÈRES CAROTIDES EXTERNE ET INTERNE

(Cal. n° 7 et Cal. n° 6.)

Procédé. — Le cou étant modérément étendu sur un rouleau, la tête renversée en arrière et la face un peu tournée du côté opposé, diviser la peau et le peaucier sur une longueur de 5 à 6 centimètres, au-devant du muscle sterno-mastoïdien suivant la ligne AA' (fig. 195), de façon que le milieu de l'incision corresponde à l'extrémité de la gauche corne de l'os hyoïde.

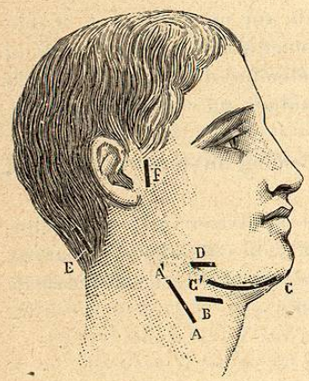

Fig. 195.

Lignes d'incision pour la ligature.

AA', des artères carotides externe et interne. — B, de l'artère linguale au-dessus de la grande corne de l'os hyoïde. — CC', de l'artère linguale au-dessus du tendon digastrique. — D, de l'artère faciale. — E, de l'artère occipitale. — F, de l'artère temporale superficielle.

Diviser, au-devant du sterno-mastoïdien, une série de lames aponévrotiques ; écarter ou enlever les ganglions lymphatiques que l'on rencontre, et couper entre deux ligatures les veines thyroïdienne supérieure et linguale (parfois aussi la faciale), ou thyroïdienne supérieure et linguo-faciale, qui traversent le champ opératoire.

Porter l'index au fond de l'incision et reconnaître l'extrémité de la grande corne de l'os hyoïde ainsi que les battements carotidiens. Les carotides externe et interne sont immédiatement en dehors de cette corne.

Ouvrir la gaine carotidienne du côté antérieur et externe, à partir de la bifurcation de la carotide primitive.

a. *Ligature de la carotide externe*[1]. — Reconnaître cette artère *à la présence de ses branches collatérales* (thyroïdienne supérieure et linguale), indice certain et constant ; *à sa situation antérieure et interne*, par rapport à la carotide interne ; et plus haut, au-dessus de la grande corne de l'os hyoïde, *à son contact immédiat avec la courbe décrite par le nerf grand hypoglosse*, indice de Guyon.

On s'assure encore qu'il s'agit de la carotide externe en la pinçant doucement : les artères temporale et faciale cessent aussitôt de battre, elles battent de nouveau dès qu'on supprime la compression.

L'isoler, puis la lier entre la linguale et la thyroïdienne supérieure : la thyroïdienne naît d'ordinaire au point de bifurcation de la carotide primitive ou un peu au-dessous, et la linguale à 12 millimètres au-dessus de la bifurcation.

Par précaution, on jettera aussi une ligature sur la thyroïdienne ; ce que nous avons eu déjà l'occasion de faire 40 fois environ, sans aucune hémorragie secondaire.

La section méthodique entre ligatures ou pinces à forcipressure des veines qui croisent les carotides facilite singulièrement leur ligature en permettant d'opérer pour ainsi dire à sec.

b. *Ligature de la carotide interne.* — La reconnaître à *sa situation excentrique*, à *l'absence de branches collatérales* et à l'*accolement de la branche descendante du nerf grand hypoglosse*, laquelle longe verticalement sa face antéro-externe.

L'isoler de cette branche nerveuse, de la veine jugulaire interne en dehors, du nerf pneumogastrique en arrière et du nerf laryngé supérieur en dedans ; puis la lier.

ARTÈRE LINGUALE

(Cal. n° 11.)

Ligne indicatrice (de la portion d'artère à lier) : une ligne qui va obliquement de l'extrémité de la grande corne de l'os hyoïde jusqu'à 1 centimètre et demi ou 2 centimètres au-dessous de la symphyse mentonnière.

1. *Ligature au-dessus de la grande corne de l'os hyoïde.*

Procédé. — Les parties étant disposées comme pour la ligature des carotides externe et interne, la tête inclinée fortement vers l'épaule opposée, diviser la peau et le peaucier un peu au-dessus de la grande corne parallèlement à elle, dans l'étendue de 5 centimètres ; l'incision commence ou finit au bord antérieur du sterno-mastoïdien (fig. 195, B).

[1] Pour plus de détails, voy. V. Chalot : La ligature préalable de l'artère carotide externe (*Congrès franç. de chirurgie*, 1893, t. VII, p. 455). Lippe, *Unterb. der Carotis externa* (*Lang. Arch.*, Bd XLVI, 1893).

Diviser l'aponévrose cervicale superficielle, ménager ou diviser entre deux pinces de Péan, la veine faciale vers l'angle externe de l'incision, et relever avec un écarteur le bord inférieur de la glande sous-maxillaire, si elle descend jusqu'à la grande corne.

Reconnaître avec le doigt l'angle à sinus postérieur et externe formé en haut par le ventre postérieur du digastrique et le stylo-hyoïdien ensemble, en bas par la grande corne de l'os hyoïde.

Disséquer avec la sonde l'aire de ce triangle qu'un aide rapproche le plus possible de la plaie extérieure en refoulant l'os hyoïde vers l'opérateur. Sur le vivant, les mouvements de déglutition étant fort gênants même sous le chloroforme, on peut encore, ainsi que nous le faisons, accrocher et fixer la grande corne avec une pince dentée. On voit à 5 millimètres environ au-dessus de la grande corne, le nerf grand hypoglosse qui passe en travers, accompagné d'une petite veine sous-jacente.

Le muscle hyoglosse, sur lequel repose ce nerf, étant reconnu à ses fibres obliques en haut et en avant, le diviser à petits coups, en le soulevant avec une pince, à égale distance du nerf et de la grande corne parallèlement à cette dernière. On peut aussi diviser le muscle sur la sonde préalablement passée sous son bord postérieur, contre le constricteur moyen du pharynx; mais il faut prendre garde de perforer le pharynx, et l'on risque de couper l'artère.

Dès que les fibres de l'hyoglosse se sont rétractées, on a sous les yeux l'artère linguale, souvent sans veine satellite.

Isoler, puis lier près de l'extrémité de la grande corne hyoïdienne, pour que la ligature siège en amont de l'artère dorsale de la langue.

2. *Ligature au-dessus du tendon digastrique ou du corps de l'os hyoïde (lieu d'élection).*

Procédé. — Diviser la peau et le peaucier suivant une ligne courbe qui commence à 1 centimètre au-dessous et en dehors de la symphyse mentonnière, se termine à 1 centimètre au-dessous de l'angle antérieur et inférieur du masséter, et qui encadre le relief de la glande sous-maxillaire, ou bien dont la convexité, à défaut de relief, réponde à la petite corne de l'os hyoïde, toujours facile à déterminer (fig. 195, cc').

Diviser le peaucier et l'aponévrose cervicale, dans le même sens, en ménageant en dehors la veine faciale.

Ouvrir la loge cellulo-fibreuse de la glande sous-maxillaire et relever celle-ci avec une érigne.

Reconnaître en bas le tendon digastrique et, au-dessus du tendon, contre le muscle hyoglosse, le nerf hypoglosse qui passe en travers. A 2 ou 3 centimètres au-dessous du nerf, et parallèlement à lui, derrière le muscle mylo-hyoïdien, diviser à petits coups le feuillet postérieur de la loge et le muscle hyoglosse. L'artère est à nu.

Isoler et lier.

Cette ligature est beaucoup plus facile que la précédente, et est préférée par la plupart des chirurgiens contemporains, depuis qu'Alph. Guérin en a, le premier, signalé les avantages techniques; on peut seulement lui reprocher de laisser en arrière l'artère dorsale de la langue.

Farabeuf a vu une fois l'artère rester superficielle comme le nerf hypoglosse.

ARTÈRE FACIALE

(Cal. n° 20.)

Ligature au-devant du masséter.

Ligne indicatrice : une ligne qui commence à 3 millimètres en avant de l'angle de la mâchoire et va obliquement vers l'angle interne de l'œil.

Procédé. — La tête étant tournée du côté opposé, diviser la peau et le peaucier, dans une étendue de 3 centimètres, parallèlement au bord inférieur de la mâchoire, et à 1 centimètre au-dessus de lui, de sorte que le milieu de l'incision tombe sur la ligne indicatrice (fig. 195, D).

Reconnaître le bord antérieur plus ou moins saillant du masséter. Immédiatement en avant on trouve une veine, la veine faciale. L'artère monte contre l'*os en avant et en dedans de la veine*, au milieu d'un tissu cellulo-fibreux dense qu'on déchire avec la sonde.

Isoler et lier.

ARTÈRE OCCIPITALE

(Cal. n° 10.)

Ligature dans sa partie transversale.

Ligne indicatrice : une ligne qui commence à 4 millimètres au-dessous du sommet de l'apophyse mastoïde et va aboutir à la ligne courbe occipitale supérieure, à l'union de son tiers interne avec ses deux tiers externes.

Procédé. — La tête étant tournée du côté opposé, diviser la peau et le tissu sous-cutané, en commençant à 1 centimètre en arrière et au-dessous du sommet de l'apophyse mastoïde, et se portant obliquement en haut et en arrière, dans l'étendue de 4 centimètres, parallèlement au bord postérieur de l'apophyse mastoïde (fig. 195, E).

Diviser dans le même sens le sterno-mastoïdien et son aponévrose d'insertion, puis le splénius que l'on reconnaît à ses fibres obliques en haut et en dehors.

Ecarter le petit complexus en avant et en dehors. On trouve l'artère immédiatement en dedans de son insertion, contre le plan osseux, entre le petit complexus et l'insertion du petit oblique.

Isoler et lier.

ARTÈRE TEMPORALE SUPERFICIELLE

(Cal. n° 11.)

Ligne indicatrice : une ligne qui monte verticalement à la base du tragus, entre lui et le condyle (fig. 195, F).

Procédé. — La tête étant tournée du côté opposé, diviser la peau, suivant la ligne indicatrice, dans l'étendue de 3 centimètres, le milieu de l'incision correspondant à l'échancrure qui sépare le tragus de l'hélix.

Détruire le tissu sous-cutané, qui est dense, avec le bec de la sonde, en ménageant la veine temporale. L'artère est en *dedans et en avant d'elle*, ayant le nerf auriculo-temporal sur son côté externe.

Isoler et lier.

ARTÈRE MÉNINGÉE MOYENNE

La ligature ou du moins l'hémostase méthodique de l'artère méningée moyenne nécessite l'ouverture préliminaire de la boîte cranienne (voy. *Trépanation*, p.).

ARTÈRE MAMMAIRE INTERNE

(Cal. n° 11.)

Ligature dans les 2e, 3e et 4e espaces intercostaux.

Ligne indicatrice : une ligne descendante, verticale, qui commence sur le deuxième cartilage costal à un demi-centimètre du bord du sternum.

Procédé. — Diviser la peau, le tissu sous-cutané et l'aponévrose superficielle, *obliquement*, de l'articulation sterno-schondrale supérieure à l'articulation schondro-costale inférieure (A. Dubrueil) ou *vice versa* (Goyrand) (fig. 193, H).

Diviser sur la sonde le grand pectoral, puis la lame aponévrotique qui rattache le muscle intercostal externe au sternum.

Soulever avec une pince le muscle intercostal interne qu'on reconnaît à ses fibres obliques en bas et en arrière et le sectionner à petits coups jusqu'à ce qu'on arrive à un tissu cellulo-graisseux.

Au milieu de ce tissu, qu'il faut déchirer avec précaution pour ne pas perforer la plèvre, à 6, 7, 8 millimètres du sternum, on aperçoit une ou deux veines gorgées de sang et qui croisent verticalement la face postérieure des cartilages costaux. L'artère est *en dehors*, s'il n'y a qu'une veine ; elle est entre les deux, s'il y en a deux.

Isoler et lier.

AORTE ABDOMINALE

La ligature de l'aorte abdominale, du moins à sa partie inférieure, est une opération rationnelle pour certains cas bien déterminés, et qui nous paraît susceptible de réussir. Aussi sommes-nous d'avis avec C. Hueter, Kœnig, Lewis Stimson, Trèves et autres chirurgiens contemporains, qu'il faut la conserver comme une ressource suprême dans le cadre thérapeutique.

Sans doute la mort a été la règle absolue dans les onze cas qui ont été opérés depuis. A. Cooper jusqu'à H. Milton[1]. Mais, pour apprécier le pronostic immédiat réel, il importe de noter que toutes les opérations ont été faites au milieu de circonstances désespérées et que presque toutes remontent à l'époque préantiseptique. L'expérimentation a démontré, notamment entre les mains de Kast[2], que la ligature de l'aorte, faite au-dessous des artères rénales, n'est pas par elle-même absolument fatale. Et qui sait, peut-on se demander avec Trèves, si l'emploi de la ligature aseptique n'aurait pas empêché l'opéré de Monteiro de mourir d'hémorragie secondaire au onzième jour ?

D'autre part, l'observation clinique et l'expérimentation s'accordent encore à établir que la gangrène ischémique des membres inférieurs n'est nullement à craindre, la circulation se rétablissant : 1° par les anastomoses qui existent entre les artères lombaires et les artères pariétales pelviennes, entre les circonflexes iliaques et les artères lombaires, entre les épigastriques et les mammaires internes ; 2° par la dilatation des petits vaisseaux et des vasa vasorum qui unissent les artères lombaires adjacentes et les deux tronçons aortiques au niveau de la ligature (Porta). Quant à la paraplégie observée chez les animaux mis en expérience, il ne semble pas qu'on doive la retrouver chez l'homme. Il n'y a pas lieu, non plus, de redouter des congestions viscérales (poumons, cerveau) qui seraient dues à l'augmentation de la pression dans le système aortique supérieur.

En somme, la ligature de l'aorte abdominale n'exclut pas la possibilité d'une survie définitive, et n'entraîne pas, du moins fatalement, les troubles fonctionnels graves qu'on tendrait à lui imputer *à priori*.

Elle est indiquée : 1° dans les plaies élevées d'une artère iliaque primitive ; 2° dans les hémorragies secondaires qui peuvent accompagner la ligature de cette même artère ; 3° dans les anévrismes iliaques ou ilio-inguinaux lorsque la ligature de l'artère iliaque primitive est reconnue impossible ; 4° dans l'anévrisme inférieur de l'aorte abdominale elle-même (ligature centrale de Milton), et peut-être dans l'anévrisme moyen de ce tronc ! (ligature distale à la Brasdor).

On peut la pratiquer soit à travers le péritoine, à l'exemple d'A. Cooper, soit par-dessous le péritoine décollé, ainsi que Murray l'a fait le premier.

[1] Milton (*Lancet*, vol. I, p. 85, 1891).
[2] Kast (*D. Zeitsch. für Chir.*, XII, 405, 1880).

Mais la *méthode extra-péritonéale* n'a plus aujourd'hui sa raison d'être dans la chirurgie antiseptique, parce qu'elle est beaucoup plus difficile, plus aléatoire, et moins avantageuse que la *méthode transpéritonéale*. Cette dernière seule mérite d'être conservée.

La ligature ne doit *jamais* être faite *au-dessus des artères rénales*, il est à peine nécessaire d'insister sur ce point. Elle ne portera entre les artères rénales et l'artère mésentérique inférieure que lorsqu'il sera impossible de l'appliquer plus bas. *Son champ d'élection est la partie de l'aorte longue de 4 à 5 centimètres qui s'étend de la bifurcation iliaque à la mésentérique inférieure et qui correspond aux corps de la troisième et de la quatrième vertèbres lombaires.*

Procédé transpéritonéal ; incision de v. Nussbaüm. — Le sujet étant couché sur le dos, le bassin aussi relevé que possible, faire sur la ligne blanche une incision cutanée de 15 à 20 centimètres, dont le milieu corresponde à l'ombilic et le contourne du côté gauche. Diviser les autres tissus, y compris le péritoine, comme pour la laparotomie ordinaire.

Refouler les intestins à droite ; et, après avoir reconnu du doigt la bifurcation aortique au-devant de la partie supérieure de la cinquième vertèbre lombaire soit à sa configuration, soit à ses battements, — pendant que les lèvres de la plaie abdominale sont largement et profondément écartées par un aide, — avec le concours éventuel de l'éclairage électrique, soulever un petit pli longitudinal du péritoine sur la partie inférieure de l'aorte au moyen d'une longue pince à mors étroits, l'exciser d'un coup de ciseaux courbes, agrandir au besoin la boutonnière ainsi faite, dénuder circulairement l'aorte avec le bec recourbé d'une longue sonde cannelée, enfin passer autour de l'artère un fil de soie n° 3 ou un catgut chronique n° 4 au moyen d'une aiguille de Deschamps et lier le vaisseau à la manière usuelle.

Faire la toilette de la cavité abdominale, remettre en place les intestins et le grand épiploon, et fermer complètement la plaie abdominale.

ARTÈRES ILIAQUES : PRIMITIVE, EXTERNE ET INTERNE

(Cal. nos 2 et 3.)

Ligne indicatrice pour les iliaques primitive et externe : une ligne convexe en dehors qui va du milieu de l'arcade crurale à 2 centimètres au-dessous de l'ombilic, et dont la partie moyenne est à 4 centimètres et demi environ de la ligne blanche.

L'iliaque interne, longue de 2 centimètres et demi seulement, oblique en bas, en dedans et en avant, peut être considérée comme un *simple appendice* de la précédente ligne indicatrice. Elle naît à 9 *centimètres au-dessus de l'arcade crurale et à 3 centimètres de la ligne blanche*[1].

[1] V. Chalot. De la ligature des artères iliaques en dehors du péritoine et à travers le péritoine. Simplification nécessaire (*Gaz. hebd. de Montpellier*, nos 2 et 3, 1884).

Ligne d'incision unique pour les trois artères iliaques : une ligne qui commence au niveau et à 5 centimètres en dehors de l'ombilic et qui se termine à 2 centimètres au-dessus du milieu de l'arcarde crurale (fig. 196, A).

Quelle que soit l'artère à lier, qu'on veuille y arriver à travers le péritoine ou par-dessous le péritoine, l'incision sera longue de 10 centimètres ; elle commencera dès le point supérieur de la ligne d'incision, pour l'iliaque primitive, l'iliaque interne, et l'origine de l'iliaque externe, et seulement à 5 centimètres au-dessous de ce point, pour le reste de l'iliaque externe. La même ligne d'incision permet donc de lier l'une quelconque des trois artères.

1. *Ligature à travers le péritoine.* (Méthode transpéritonéale.)

a. Procédé *pour l'iliaque primitive, l'iliaque interne et l'origine de l'iliaque externe.*

Après avoir relevé le bassin, ou mieux après avoir installé le sujet dans la position de Trendelenburg, diviser la peau et le tissu conjonctif sous-

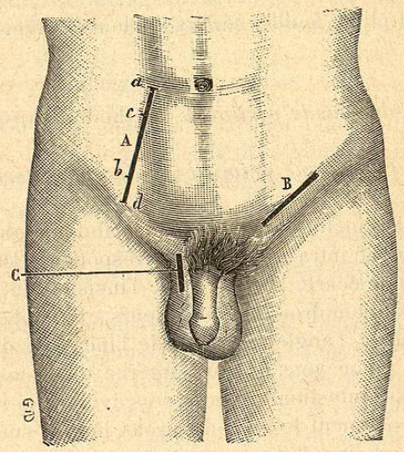

Fig. 196. — Lignes d'incision pour la ligature.

A, des trois artères iliaques : *a b* (iliaque primitive, iliaque interne et origine de l'iliaque externe) ; *c d* (deux tiers inférieurs de l'iliaque externe). — B, de l'artère épigastrique. — C. de l'artère spermatique.

cutané, dans l'étendue de 10 centimètres en commençant au point supérieur de la ligne d'incision (fig. 196, *ab*).

Diviser successivement sur la sonde et dans la même étendue les muscles grand oblique, petit oblique et transverse.

Diviser aussi sur la sonde le péritoine, après l'avoir ouvert en dédolant, en évitant de léser l'intestin soit avec le bistouri, soit avec le bec de la sonde.

Pendant qu'on refoule la masse intestinale vers le diaphragme, si besoin est encore, au moyen d'une grande compresse de gaze introduite dans la

cavité péritonéale, aller directement avec un index sur le côté correspondant de l'angle sacro-vertébral, et là reconnaître l'iliaque primitive à travers le feuillet séreux qui la recouvre. La veine est en dedans et en arrière, du côté droit ; en dedans du côté gauche. Vers la partie inférieure, on voit l'iliaque primitique croisée par l'uretère, cordon blanchâtre et aplati qui fait presque toujours un relief apparent. Les artères iliaques externe et interne naissent immédiatement en dedans de l'uretère, ou à très peu de distance de lui.

Exciser le feuillet péritonéal qui recouvre chaque iliaque. Isoler et lier.

b. Procédé *pour les deux tiers inférieurs de l'iliaque externe.* — Diviser la paroi abdominale, y compris le péritoine, comme précédemment, mais en commençant à 5 centimètres au-dessous du point supérieur de la ligne d'incision (fig. 196, *cd*).

La cavité péritonéale une fois ouverte, reconnaître l'iliaque externe contre le bord interne du muscle psoas. La veine est en dedans, le nerf génito-crural en avant.

Exciser un petit pli du feuillet séreux qui le recouvre.

Isoler et lier.

2. *Ligature par-dessous le péritoine.* (Méthode extra-péritonéale.)

a. Procédé *pour l'iliaque primitive, l'iliaque interne et l'origine de l'iliaque externe.*

En utilisant le plan incliné, diviser la paroi abdominale, sauf le péritoine comme dans le procédé intra-péritonéal correspondant (fig. 196, *ab*).

Pendant qu'un aide écarte les lèvres de l'incision, introduire les quatre derniers doigts de la main droite, et avec leurs extrémités, décoller doucement le péritoine dans l'angle inférieur de l'incision, du côté de la fosse iliaque, jusqu'à ce qu'on voie le bord interne du psoas, en même temps qu'on refoule la masse intestinale avec la concavité de la même main.

Continuer le décollement le long du psoas jusque sur le côté de la cinquième vertèbre lombaire. L'iliaque primitive se trouve ainsi découverte dans toute son étendue.

Pour bien voir les autres iliaques, redescendre le long de l'iliaque primitive, sur le bord interne du psoas et décoller le feuillet séreux, mais rien que lui, sous peine de détacher avec lui tout le paquet vasculaire et de s'égarer. (On pourrait procéder en sens inverse pour la découverte successive des iliaques.)

Isoler et lier l'artère qu'on a en vue.

La méthode transpéritonéale pour la liguture des artères iliaques primitive et interne, et pour la ligature élevée de l'iliaque externe, est aujourd'hui bien préférable à la méthode extra-péritonéale. Elle est beaucoup plus facile, et ne présente pas plus de dangers. Nous y avons eu recours personnellement une vingtaine de fois.

b. Procédé *pour les deux tiers inférieurs de l'iliaque externe.*

Diviser la paroi abdominale, sauf le péritoine, comme dans le procédé intra-péritonéal correspondant (fig. 196, *cd*).

Décoller le péritoine de bas en haut dans la fosse iliaque, ce qui, du reste, se fait avec une extrême facilité, vu la laxité du tissu conjonctif sous-séreux à ce niveau.

Le bord interne du psoas une fois reconnu par le toucher et par la vue, décoller le péritoine en dedans de lui, de bas en haut plutôt que dans le sens transversal. On voit immédiatement l'artère, avec le nerf génito-crural en avant, la veine en dedans.

Isoler et lier.

ARTÈRE ÉPIGASTRIQUE

(Cal. n° 11.)

Ligne indicatrice : une ligne qui commence à 2 centimètres en dedans du milieu de l'arcade crurale et qui se dirige vers un point de la ligne blanche situé à 9 centimètres au-dessus de la symphyse pubienne.

Ligature au-dessus du cordon spermatique.

Procédé. — Le membre inférieur correspondant étant mis en extension et légère abduction, diviser la peau et le tissu sous-cutané, parallèlement à l'arcade crurale dans l'étendue de 5 centimètres, de façon que le milieu de l'incision soit à 2 centimètres en dedans du milieu de l'arcade et à 2 centimètres au-dessus d'elle (fig. 196, B). L'artère sous-cutanée abdominale étant ainsi forcément sectionnée, appliquer une pince à forcipressure sur son bout central ou le tordre.

Diviser sur la sonde l'aponévrose du muscle grand oblique. On arrive au fascia transversalis fibreux sous-péritonéal, et l'on voit dans le sens de la ligne indicatrice, au milieu du tissu cellulaire, les vaisseaux épigastriques. Il y a deux veines satellites, ou une seule et alors celle-ci est en dedans.

Isoler l'artère avec le bec de la sonde immédiatement au-dessus de l'anneau inguinal interne, et la lier.

Le même procédé permet de lier l'artère spermatique à son entrée avec le canal déférent dans le trajet inguinal.

ARTÈRE SPERMATIQUE

(Cal. n° 12.)

Ligature au-dessous de l'anneau inguinal.

Procédé. — A 4 millimètres en dedans de l'épine du pubis, commencer l'incision de la peau et du tissu fibro-élastique sous-cutané, et la continuer