en bas sur le cordon spermatique lui-même dans l'étendue de 4 centimètres (fig. 196, c).

Diviser la tunique celluleuse avec le bec de la sonde.

A l'angle supérieur de la plaie exciser en dédolant un pli du muscle crémaster qu'on reconnaît à sa striation et à sa couleur rougeâtre ou jaune rougeâtre. Passer la sonde au-dessous de la tunique fibreuse qui fait corps avec la face profonde du crémaster ; la conduire parallèlement au côté externe du canal déférent préalablement déterminé par le toucher ; puis diviser muscle et tunique fibreuse dans toute l'étendue de la plaie.

Reconnaître le canal déférent. L'artère est au-devant de lui, entourée de veines plexiformes. On la distingue à son calibre régulier et à sa direction rectiligne.

Isoler et lier.

ARTÈRE FESSIÈRE

(Cal. n° 8.)

Ligne indicatrice : une ligne verticale dont le milieu est à 8 centimètres de la crête sacrée et à 10 centimètres au-dessous de la partie la plus élevée de la crête iliaque. Ce milieu correspond à l'émergence de l'artère (fig. 197, x).

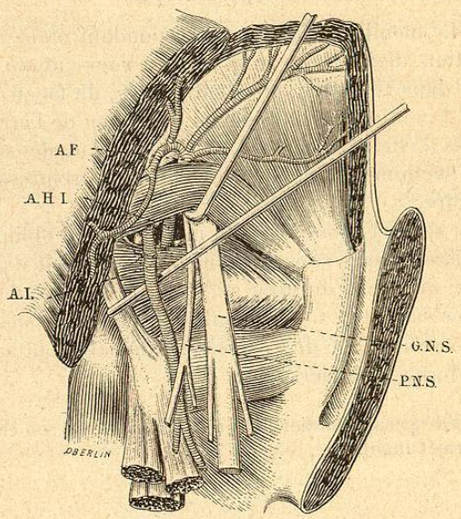

Fig. 197. — Anatomie d'ensemble des artères fessière, ischiatique et honteuse interne.
AF, artère fessière. — AI, artère ischiatique. — AHI, artère honteuse interne. — GNS, grand nerf sciatique. PNS, petit nerf sciatique.

Procédé. — Le sujet étant couché sur le côté et le membre inférieur mis en rotation interne (pointe du pied en dedans), diviser la peau, puis le tissu sous-cutané, par une incision transversale de 6 à 7 centimètres (Bouisson),

ou par une incision verticale de 8 centimètres faite sur la ligne indicatrice même, de façon que le milieu de l'incision rencontre le point d'émergence de l'artère (fig. 198, AA').

Diviser l'aponévrose fessière et le muscle grand fessier sur la sonde, dans le même sens et dans la même étendue que la peau, jusqu'à ce qu'on arrive sur une membrane blanchâtre et résistante, l'aponévrose sous-fessière.

Diviser cette aponévrose sur la sonde.

Reconnaître par la vue et par le toucher l'interstice qui sépare le moyen fessier du pyramidal. Promener le doigt d'arrière en avant sur le bord de ce dernier muscle, sous le bord supérieur de la grande échancrure sciatique,

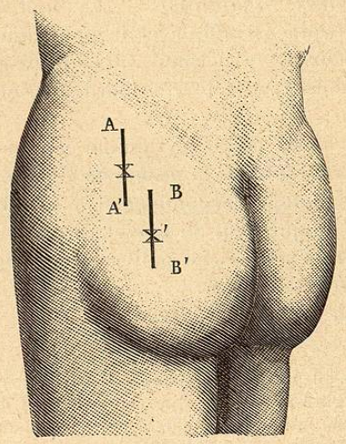

Fig. 198. — Lignes d'incision pour la ligature :
AA', de l'artère fessière. — X, son point d'émergence. — BB', des artères ischiatique et honteuse interne. X', leur point d'émergence.

jusqu'à ce qu'on sente le doigt arrêté à l'angle de l'échancrure. L'artère fessière se réfléchit à 10 ou 15 millimètres en arrière du sommet de cet angle, contre le bord supérieur de l'échancrure.

L'isoler du nerf fessier ainsi que des deux veines satellites, ou de la veine satellite unique, laquelle est volumineuse et siège en bas et en avant de l'artère

Enfin la lier *sous le bord de l'échancrure* ou même dans le bassin, afin que la ligature porte sur son tronc ; car elle se divise en trois ou quatre branches terminales contre la lèvre externe même du bord supérieur de l'échancrure.

ARTÈRES ISCHIATIQUE ET HONTEUSE INTERNE

(Cal. n° 9 et n° 11.)

Ligne indicatrice : une ligne verticale dont le milieu est à 7 centimètres de la crête sacrée et à 14 centimètres au-dessous de la partie la plus élevée

de la crête iliaque. Ce milieu correspond à l'émergence des artères ischiatique et honteuse interne (fig. 198, x').

Procédé. — Diviser la peau et le tissu sous-cutané, puis le muscle grand fessier, sur une hauteur de 7 centimètres, le milieu de l'incision tombant sur le point d'émergence (fig. 198, BB').

Diviser l'aponévrose sous-fessière.

Au fond de l'incision, reconnaître le grand nerf sciatique et remonter, en le suivant, jusqu'au bord inférieur du muscle pyramidal.

a. *Ligature de l'artère ischiatique.* — Là, tout en dedans du nerf, on trouve avec le doigt l'épine sciatique et le petit ligament sacro-sciatique. Suivre le bord supérieur de ce dernier, vers son insertion sacrée, pendant qu'avec un crochet mousse on relève le bord inférieur du muscle pyramidal.

C'est dans l'angle formé par le pyramidal et l'insertion sacrée du petit ligament, *à 1 ou 2 centimètres de la pointe de l'épine sciatique* [1], que siège le *tronc* de l'artère ischiatique, accompagné en arrière et en dedans d'une grosse veine, dirigé obliquement en bas et en avant, et *situé sur le même plan* que le grand nerf sciatique. Le petit nerf sciatique est entre le grand nerf sciatique et l'artère ischiatique.

Isoler et lier sous le muscle pyramidal.

Plus bas, au-dessous du petit ligament sacro-sciatique, l'artère est placée immédiatement en dedans du grand nerf sciatique ; mais ce n'est déjà plus qu'une branche terminale. Il ne faut donc jamais chercher ni lier l'artère au-dessous de l'épine.

Quelquefois, quand l'artère naît d'un tronc commun avec la honteuse interne, on trouve son tronc placé également tout contre le grand nerf sciatique, derrière l'épine : disposition que plusieurs auteurs ont, à tort, indiquée comme normale.

Quelquefois encore, l'artère a un calibre aussi considérable que la fémorale, qui est alors rudimentaire, et elle se continue directement avec la poplitée. On connaît aujourd'hui une douzaine d'exemples de cette anomalie par inversion de volume. Nous en avons observé nous-même un cas : en 1882, à Montpellier, nous voulions injecter la fémorale ; il nous fut impossible de placer la canule dans la petite artère trouvée à la place de la fémorale ; l'ischiatique était énorme et se continuait à plein canal avec la poplitée.

b. *Ligature de la honteuse interne.* — Pour arriver à la honteuse, qui est toujours sur un plan plus profond que l'artère ischiatique et que les nerfs sciatiques, et qui siège contre la face postérieure de l'épine près de la pointe, — diviser, soit sur la sonde, soit avec le bec de la sonde, une forte lame fibreuse.

L'artère se reconnaît à son calibre, à ses rapports avec le nerf honteux

[1] V. Chalot. De la détermination des points d'émergence des artères fessière, ischiatique et honteuse interne pour la ligature de ces vaisseaux. (*Gaz. hebd. de Montpellier*, nos 33 et 36, 1884.)

interne placé en dedans d'elle, et à la courbe qu'elle décrit autour de l'épine. Une ou deux veines satellites.

Isoler et lier.

Ainsi, dans le plus grand nombre des cas, la honteuse est *en dehors* de l'ischiatique, entre cette dernière et le grand nerf sciatique.

ARTÈRE FÉMORALE

(Cal. n° 5.)

Ligne indicatrice : une ligne qui, la cuisse ayant été mise dans un léger degré de flexion, d'abduction et de rotation externe, commence un peu en dedans du milieu de l'arcade crurale et va jusque *derrière* le condyle interne du fémur (fig. 199, AA').

1. *Ligature sous l'arcade crurale.*

Procédé. — Après avoir marqué le trajet de l'arcade depuis l'épine iliaque antéro-supérieure jusqu'à l'épine du pubis (ou jusqu'à 3 centimètres en dehors de la symphyse pubienne), diviser la peau et le tissu sous-cutané, sur une hauteur de 4 centimètres, suivant la ligne indicatrice en commençant à 1 centimètre au-dessus de l'arcade crurale (fig. 199, *a*).

Ecarter en dedans les ganglions lymphatiques superficiels, et reconnaître avec le doigt le relief du bord interne du muscle psoas, qu'on suit jusqu'à l'éminence ilio-pectinée.

Immédiatement en dedans de ce relief, de bas en haut, diviser le fascia cribriformis ou mieux le déchirer avec la pince ou la sonde, jusqu'à ce qu'on mette à nu, sans l'intéresser, le bord inférieur de l'arcade crurale.

Reconnaître avec le doigt l'artère crurale ; ouvrir sa gaine en dehors ; l'isoler de la veine qui est en dedans ; enfin la lier immédiatement au-dessous de l'arcade.

Assez souvent, les deux artères fémorales (superficielle et profonde) naissent sous l'arcade ou un peu au-dessus. Dans ce cas la superficielle est en dedans, la profonde en dehors.

2. *Ligature au sommet du triangle de Scarpa.*

Procédé. — Diviser la peau et le tissu sous-cutané, suivant la ligne indicatrice, sur une hauteur de 7 centimètres, de façon que le milieu de l'incision se trouve à 8 centimètres au-dessous de l'arcade crurale (fig. 199, *b*).

Diviser l'aponévrose fémorale ; puis chercher en dehors le relief du bord interne du muscle couturier, *m. satellite*, dont les fibres sont obliques en bas et en dedans, et le suivre jusqu'au point où il croise les fibres du premier adducteur, obliques en bas, mais en dehors.

Au-dessus de ce point, reconnaître avec le doigt l'artère fémorale.

Ouvrir sa gaine sur le côté externe ; isoler de la veine qui est en dedans et lier.

Le rameau profond de l'accessoire du nerf saphène interne peut quelquefois confirmer la présence de l'artère : il passe obliquement au-devant d'elle dans la gaine des vaisseaux fémoraux.

3. *Ligature au tiers moyen de l'artère.*

Procédé. — Diviser la peau et le tissu sous-cutané, suivant la ligne indicatrice, sur une hauteur de 8 centimètres, le milieu de l'incision se trouvant à 12 centimètres environ au-dessous de l'arcade crurale. La veine saphène interne est rejetée en dehors ou en dedans (fig. 199, *c*).

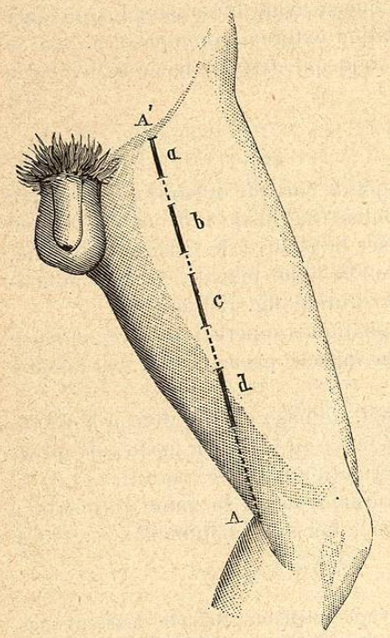

Fig. 199. — Ligature de l'artère fémorale.

AA', ligne indicatrice (pointillé) ; *a*, ligature sous l'arcade (trait plein) ; *b*, ligature au sommet du triangle de Scarpa ; *c*, ligature au tiers moyen de l'artère ; *d*, ligature dans le canal des adducteurs ou canal de Hunter.

Diviser l'aponévrose fémorale sur le muscle couturier, porter ce dernier en dehors, puis, à travers le feuillet postérieur de sa gaine, contre le vaste interne, reconnaître avec le doigt l'artère fémorale.

Fendre le feuillet et ouvrir la gaine des vaisseaux fémoraux. Le nerf saphène interne chemine sur la face antéro-externe de l'artère.

Isoler de la veine qui est en dedans et en arrière, et lier.

4. *Ligature dans le canal des adducteurs, ou canal de Hunter.*

Procédé. — Diviser la peau et le tissu sous-cutané, suivant la ligne indicatrice, en ménageant la veine saphène interne, sur une hauteur de 9 centimètres, le milieu de l'incision étant à 12 centimètres ou 6 travers de doigt environ au-dessus du condyle interne du fémur ; car l'artère traverse le muscle grand adducteur, pour devenir poplitée, à 4 travers de doigt au-dessus du condyle (fig. 199, *d*).

Diviser l'aponévrose fémorale ; rejeter en bas et en arrière le muscle couturier ; exagérer l'abduction et la rotation externe de la cuisse, pour tendre les adducteurs ; puis reconnaître le vaste interne à ses fibres obliques en bas et en dehors, *reconnaître aussi le tendon du grand adducteur*, fortement tendu en corde.

Si l'on voit le nerf saphène interne au-devant de ce tendon, le suivre de bas en haut comme un guide jusqu'à son émergence, et là, engager la sonde dans le canal des adducteurs, c'est-à-dire sous la lame aponévrotique, haute de 10 centimètres, large de 2 centimètres, qui s'étend du vaste interne aux

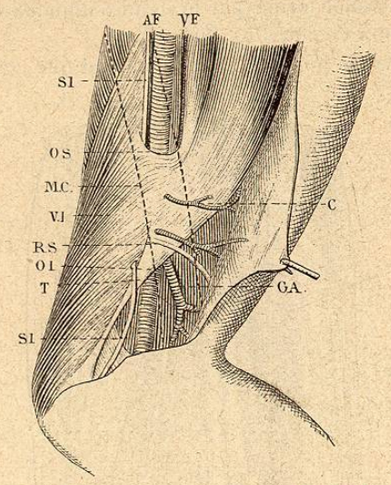

Fig. 200. — Artère fémorale dans son passage à travers le canal des adducteurs (Tillaux).

AF, artère fémorale. — VF, veine fémorale. — T, tendon du muscle troisième adducteur. — OS, orifice supérieur du canal de Hunter. — OI, son orifice inférieur. — VI, muscle vaste interne. — MC, lignes pointillées indiquant la place du muscle couturier. — SI, SI, nerf saphène interne. — RS, rameau de ce nerf. — GA, grande artère anastomotique. — C, un des rameaux de l'artère fémorale traversant le canal de Hunter.

premier et troisième adducteurs et forme la paroi antérieure du canal de Hunter (fig. 200).

En tout cas, qu'on voie ou non le nerf saphène fendre ladite lame aponévrotique *immédiatement en dehors du tendon du grand adducteur,* l'artère se présente la première, la veine est en arrière.

Isoler et lier.

D'ordinaire, sur la face antéro-externe de l'artère, passe un canal veineux collatéral plus ou moins volumineux, mais toujours bien moins volumineux que la veine fémorale, et à parois bien plus minces que celles de l'artère.

ARTÈRE POPLITÉE

(Cal. n° 6.)

Ligne indicatrice : une ligne qui commence sur le bord interne et postérieur de la cuisse, à 4 travers de doigt au-dessus du condyle interne du fémur, descend obliquement en dehors jusqu'au milieu de l'espace intercondylien, et là devient verticale.