1. *Ligature dans la moitié supérieure.*

Procédé. — Le sujet étant couché sur le côté et le membre étendu, diviser la peau et le tissu sous-cutané par une incision de 8 centimètres qui commence ou finit derrière le condyle interne du fémur et est conduite sur le côté externe du relief formé par le demi-tendineux et le demi-membraneux, parallèlement à ce côté (fig. 202, A).

Diviser l'aponévrose poplitée : puis, pendant que ces deux muscles sont

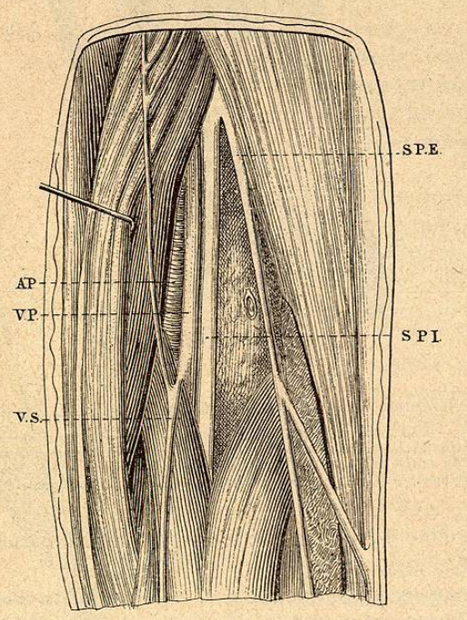

Fig. 201. — Région du creux poplité (Tillaux).
AP, artère poplitée. — VP, veine poplitée. — SPI, nerf sciatique poplité interne. SPE, nerf sciatique poplité externe. — VS, veine saphène externe.

écartés en dedans, déchirer à grands traits, de bas en haut, avec la sonde, le tissu cellulo-graisseux si abondant qui remplit le creux poplité.

Rechercher les vaisseaux poplités, suivant la ligne indicatrice, en promenant le doigt, à partir du condyle interne, contre le fémur. La veine, fort épaisse, est en dehors et en arrière de l'artère, à laquelle elle adhère intimement.

Isoler avec précaution, et lier au haut de l'incision.

2. *Ligature dans la moitié inférieure.*

Procédé. — Diviser la peau et le tissu sous-cutané sur la partie inférieure ou verticale de la ligne indicatrice, dans une étendue de 8 centimètres (fig. 202, B).

Diviser l'aponévrose poplitée, en ménageant la veine saphène externe qui chemine sous l'aponévrose (Chrétien) vers la veine poplitée.

Déchirer avec la sonde le tissu cellulo-graisseux sous-jacent, exactement sur la ligne médiane, dans l'intervalle des deux jumeaux et des deux condyles du fémur, et rechercher le grand nerf sciatique dans la lèvre externe de l'incision.

Au-dessous et en dedans du nerf on trouve les vaisseaux poplités solidement unis entre eux.

Isoler avec précaution l'artère de la veine qui est toujours en arrière, sur un plan plus superficiel, et lier au milieu de l'incision.

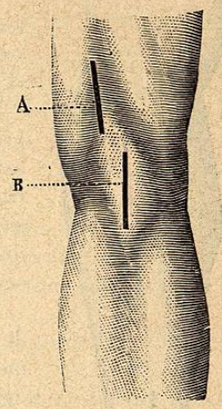

Fig. 202. — Ligature de l'artère poplitée.
A, dans la moitié supérieure. — B, dans la moitié inférieure.

ARTÈRE PÉRONIÈRE

(Cal. n° 10.)

Ligne indicatrice : une ligne qui, partie du milieu de l'espace intercondylien, aboutit en arrière et en dedans de la malléole externe.

Ligature au tiers moyen de la jambe.

Procédé. — Le sujet étant couché sur le flane opposé, reconnaître le bord externe du péroné, et diviser la peau et le tissu sous-cutané, parallèlement à ce bord, à 1 centimètre en arrière de lui, sur une longueur de 8 centimètres.

Diviser l'aponévrose jambière ; détacher le soléaire du péroné et le repousser en dedans.

Détacher du péroné le long fléchisseur propre du gros orteil et sa lame aponévrotique antérieure ou profonde (Malgaigne). Les vaisseaux péroniers se trouvent au-devant du long fléchisseur, derrière le péroné, immédiatement en dehors du ligament interosseux ou de l'insertion du jambier postérieur. Deux veines satellites.

Isoler et lier.

ARTÈRE TIBIALE ANTÉRIEURE

(Cal. n° 11.)

Ligne indicatrice : une ligne qui, commencée en dehors et en arrière du tubercule d'insertion du jambier antérieur, aboutit à la ligne intermalléolaire antérieure, sur le côté externe du tendon du jambier antérieur, *m. satellite,* rendu saillant par l'extension du pied (fig. 203).

1. *Ligature au tiers supérieur de la jambe.*

Procédé. — La jambe étant étendue et mise en rotation interne, diviser

la peau et le tissu sous-cutané, sur la ligne indicatrice, dans une étendue de 8 centimètres, en commençant ou finissant à deux travers de doigt au-dessous du tubercule précité (fig. 203, *a*).

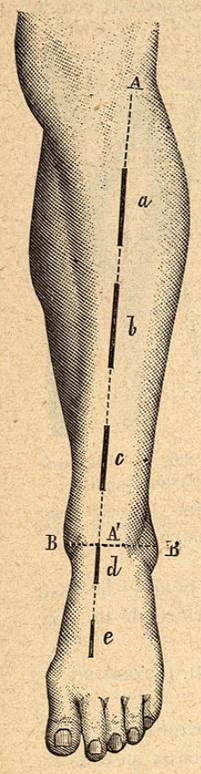

Fig. 203.
Ligature des artères tibiale antérieure et pédieuse.

BB, ligne intermalléolaire antérieure. — AA, ligne indicatrice de l'artère tibiale antérieure. — *a*, ligature de cette artère au tiers supérieur de la jambe ; *b*, ligature de cette artère au tiers moyen ; *c*, ligature de cette artère au tiers inférieur ; *d*, ligature de l'artère pédieuse au-dessous de l'articulation du pied ; *e* ligature de la même artère près du premier espace intermétatarsien.

Diviser l'aponévrose générale dans le même sens longitudinal ; puis, pour détendre la boutonnière aponévrotique, diviser chaque lèvre en travers, vers le milieu (2 centimètres).

Se rappelant que le jambier antérieur a la forme d'un prisme triangulaire à sommet postérieur et que l'artère est située immédiatement en dehors de ce sommet, trouer le plan musculaire avec l'index au bas de l'incision, et le déchirer de bas en haut, en se rapprochant du bord externe et postérieur du tibia, jusqu'à ce qu'on se sente arrêté par le ligament interosseux.

Faire écarter largement et profondément les lèvres de l'incision, et chercher l'artère au-devant de ce ligament. Deux veines satellites, nerf tibial antérieur en dehors de l'artère.

Isoler et lier.

2. *Ligature au tiers moyen.*

Procédé. — Le même, avec une incision de 7 centimètres. Seulement ici, l'interstice du muscle jambier antérieur et de l'extenseur commun des orteils est plus facile à reconnaître, et le nerf tibial peut être au-devant des vaisseaux (fig. 203, *b*).

3. *Ligature au tiers inférieur.*

Procédé. — Diviser la peau et le tissu sous-cutané sur la ligne indicatrice, dans une étendue de 6 centimètres, en commençant ou finissant à deux travers de doigt au-dessus de la ligne intermalléolaire (fig. 203, *c*).

Diviser l'aponévrose générale, puis rechercher le tendon du jambier antérieur qu'on fait saillir par l'extension du pied.

Pénétrer dans l'intervalle qui est situé immédiatement en dehors de lui, entre lui et l'extenseur propre du gros orteil. C'est au fond, contre la face externe du tibia ou du jambier antérieur qu'on trouve l'artère. Nerf en avant.

Isoler et lier.

Quelquefois (quand la pédieuse est fournie par la péronière antérieure), la tibiale antérieure est tout à fait grêle au bas de la jambe : 1 millimètre à 1 millimètre et demi.

Par une rare exception, elle peut être sous-aponévrotique dans tout son trajet.

ARTÈRE PÉDIEUSE

(Cal. n° 12.)

Ligne indicatrice : Une ligne qui, continuant celle de l'artère tibiale antérieure, aboutit à l'extrémité postérieure du premier espace intermétatarsien.

1. *Ligature au-dessous de l'articulation du pied.*

Procédé. — Le pied étant maintenu dans une forte flexion, diviser la peau et le tissu sous-cutané, suivant la ligne indicatrice, dans une étendue de 4 centimètres, en commençant au niveau de l'articulation tibio-astragalienne (fig. 203, *d*).

Diviser l'aponévrose dorsale du pied, et reconnaître le tendon de l'extenseur propre du gros orteil.

Diviser une lame fibreuse sus-périostique en dehors de ce tendon, toujours suivant la ligne indicatrice. Là, après avoir relâché le pied, en disséquant avec la sonde, on ne tarde pas à trouver le nerf pédieux (ou tibial antérieur). L'artère se voit *ordinairement en dehors*, quelquefois en arrière ou en dedans du nerf. Deux veines satellites.

Isoler et lier.

2. *Ligature près du premier espace intermétatarsien.*

Procédé. — Diviser la peau et le tissu sous-cutané, suivant la ligne indicatrice, dans une étendue de 4 centimètres, de façon que l'incision dépasse en avant, de 1 centimètre, l'extrémité postérieure du premier espace interosseux (fig. 203, *e*).

Reconnaître avec l'index l'extrémité même de cet espace, et disséquer avec la sonde d'avant en arrière suivant la ligne indicatrice. On voit bientôt l'artère au *sommet de l'angle*, formé en dedans par le premier tendon du pédieux, qui va au gros orteil, et en dehors par le deuxième métatarsien. Deux veines satellites, nerf pédieux en dedans.

Isoler et lier.

ARTÈRE TIBIALE POSTÉRIEURE

(Cal. n° 9.)

Ligne indicatrice : Une ligne qui, partie du milieu de l'espace intercondylien, aboutit au milieu de l'espace intermédiaire au bord postérieur de la malléole interne du tendon d'Achille.

1. *Ligature au tiers moyen de la jambe.*

Procédé. — La jambe étant mise en flexion et reposant sur sa face externe, après avoir reconnu le bord interne et postérieur du tibia, diviser la peau et le tissu sous-cutané sur une hauteur de 8 centimètres, à 1 centimètre, derrière ce bord, parallèlement à lui (fig. 77, A).

Diviser l'aponévrose jambière, décoller le soléaire et le repousser en dehors.

Reconnaître le long fléchisseur commun des orteils qui recouvre la face postérieure du tibia ; puis, en dehors, sur la face postérieure de ce muscle, *rechercher le gros nerf tibial postérieur.*

Diviser l'aponévrose profonde immédiatement en dedans du nerf. On tombe aussitôt sur l'artère tibiale postérieure. Deux veines satellites, souvent volumineuses et à parois épaisses, l'une en dehors, l'autre en dedans de l'artère.

Isoler et lier.

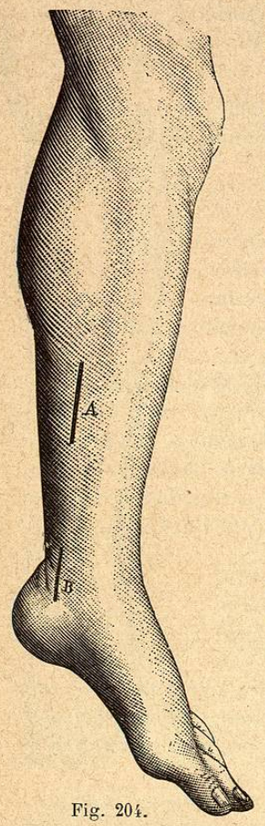

Fig. 204.
Ligature de l'artère tibiale postérieure :
A, au tiers moyen de la jambe ; B, derrière la malléole.

2. *Ligature derrière la malléole.*

Procédé. — Diviser la peau et le tissu sous-cutané suivant la ligne indicatrice, dans une étendue de 5 centimètres (fig. 204, B).

Diviser avec précaution sur la sonde l'aponévrose jambière et une partie du ligament annulaire interne du tarse, en respectant la gaine séreuse du muscle jambier postérieur et du long fléchisseur commun des orteils dont on reconnaît les tendons superposés derrière la malléole.

Rechercher encore le gros nerf tibial postérieur, et diviser l'aponévrose profonde sur la sonde, immédiatement en avant de ce nerf. On trouve aussitôt l'artère, placée entre deux veines satellites épaisses ; pour éviter toute erreur, disséquer les trois vaisseaux *in situ*, et recourir à l'expression des veines.

Isoler et lier.

SECTION II

OPÉRATIONS SUR LES ARTÈRES ET SUR LES VEINES

ANÉVRISMES ARTÉRIELS EXTERNES

A. — Leur traitement en général

L'anévrisme artériel dont le chirurgien s'occupe est une tumeur ordinairement sacciforme (fig. 205), quelquefois fusiforme, remplie de sang liquide ou concrété et qui communique directement avec la lumière d'une artère. Il est alors *circonscrit* par les tuniques plus ou moins altérées de l'artère ou par une membrane plus ou moins épaisse de tissu conjonctif en majeure partie néoformé. Il est tantôt d'origine traumatique, tantôt de nature spontanée. Parfois encore, spontanément ou par quelque violence extérieure, cet anévrisme circonscrit se rompt sous la peau et, alors aussi, mais sous les caractères d'un anévrisme *diffus*, il donne lieu à des indications opératoires particulières. Nous avons donc à exposer le traitement de l'anévrisme circonscrit, puis celui de l'anévrisme diffus.

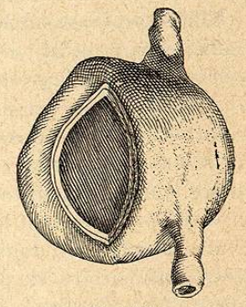

Fig. 205.
Anévrisme sacciforme typique de l'artère poplitée, d'après une pièce du Middlesex Hopital Museum (P. Gould, in Treves's System 1895).

I. — ANÉVRISMES CIRCONSCRITS

Grâce à la méthode antiseptique et à sa vulgarisation, grâce aux progrès de l'hémostase opératoire, le traitement curatif des anévrysmes externes se trouve aujourd'hui presque réduit, dans la pratique générale, à l'emploi de quelques opérations sanglantes : la *ligature de l'artère*, l'*incision du sac anévrismal*, l'*extirpation du sac*. Nous disons *presque réduit*, parce qu'il y a encore des praticiens qui sont restés fidèles *à la compression de l'artère* ou qui, du moins, tiennent à en faire épreuve avant de prendre le bistouri.

Le traitement curatif des anévrismes artériels s'impose dans tous les cas, à moins qu'ils ne soient de petit volume, peu gênants, depuis longtemps stationnaires, — car on sait qu'ils ont d'habitude une tendance incessante à s'accroître, à comprimer les organes voisins, à user, déplacer ou même perforer certains d'entre eux, et qu'ils sont alors une menace de mort perpétuelle par rupture du sac. On sait également que leur guérison spontanée est exceptionnelle, et qu'il ne faut point compter sur l'efficacité du traitement médical, en dehors de ceux qui auraient un fonds syphilitique.