blessure par la pointe d'un couteau de boucher que le malade voulait empêcher de tomber à terre en rapprochant brusquement les cuisses. Nous fîmes l'extirpation, sans ischémie préliminaire par le doigt ou le tube d'Esmarch, en commençant par la ligature centrale de l'artère et de la veine fémorales sous l'arcade crurale; l'opération fut un peu laborieuse, mais elle put être faite de façon très régulière, avec une perte de sang insignifiante. Réunion immédiate et totale. La pièce enlevée était un anévrisme absolument semblable à celui décrit par Rodrigues (de Montpellier) (fig. 210).

Comme la ligature centrale, quoique faite avec de la soie forte n° 5, avait porté sur une artère qui avait à peu près le volume *de la crosse aortique d'un vieillard*, nous pouvions redouter sa rupture et nous avions recommandé expressément au malade de conserver, immobile, la position horizontale. Nos craintes n'étaient que trop justifiées. Deux heures après l'opération, quand tout allait fort bien, la femme de l'opéré venait avec quatre enfants, elle s'est approchée de son mari pour l'embrasser, celui-ci s'est dressé de son côté, pour répondre à sa tendresse, il s'est affaissé mort presque aussitôt. A l'autopsie, nous avons trouvé au moins deux litres de sang frais dans la fosse iliaque et le bassin ; l'artère iliaque externe s'était rompue immédiatement au-dessus de la ligature sur une largeur de 4 à 5 millimètres ; sa dilatation se terminait insensiblement en pointe à 2 centimètres de la bifurcation de l'aorte.

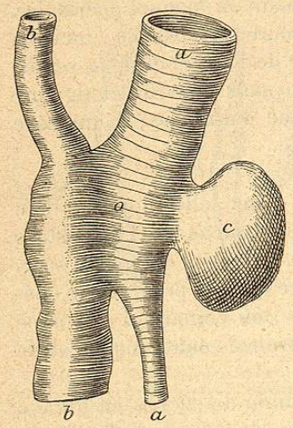

Fig. 210.

Anévrisme de Rodrigues opéré par l'auteur.

aa, artère fémorale; *bb*, veine fémorale; *c*, anévrisme du volume d'un œuf de poule développé sur l'artère en face de la large ouverture de communication artério-veineuse *o*, qui mesurait 3 centimètres en hauteur.

IV. — ANÉVRISMES CIRSOÏDES

Nous comprenons, sous le nom d'*anévrismes cirsoïdes*, surtout des tumeurs formées par l'agglomération d'artères dilatées et flexueuses, artères qui parfois s'anastomosent entre elles à travers leurs parois comme des éponges ou communiquent largement avec des capillaires et des veines. Ces tumeurs sont presque toujours accompagnées, à leur périphérie, d'artères également dilatées, amincies, flexueuses, qui tantôt ne sont autre chose que leur tronc principal, tantôt sont des branches efférentes.

On les rencontre le plus souvent *au cuir chevelu et à la face*, sur une ou plusieurs branches d'une carotide externe (temporale superficielle, auriculaires, occipitale inférieure, faciale, etc.), ou sur les branches des deux carotides externes à la fois. Quelquefois la carotide interne y participe par les branches superficielles de l'ophtalmique, comme chez l'un de nos malades (fig. 211). Puis viennent, par ordre de fréquence décroissante, comme siège, la main et l'avant-bras, le pied et la jambe, le tronc.

Le traitement des anévrismes cirsoïdes est palliatif ou curatif. Lorsqu'ils sont peu volumineux, peu gênants, peu disgracieux ; lorsqu'ils n'ont pas de tendance à s'accroître, au moins avec une rapidité inquiétante ; lorsque la peau qui les recouvre n'est ni amincie ni ulcérée, lorsque enfin des

hémorragies ne sont pas survenues, plus ou moins abondantes, on peut s'en tenir à l'expectative, à de sages conseils, à quelques mesures de précaution, mesures et conseils qui varieront nécessairement suivant les circonstances individuelles. Dans les cas contraires, le chirurgien doit intervenir, aussi bien pour sauver la vie que pour rendre le bien-être et satisfaire à l'esthétique.

Nous avons à considérer séparément les anévrismes cirsoïdes de la tête et ceux des membres : quant à ceux du tronc, — si exceptionnels, — on pourra s'inspirer, pour leur cure, des données relatives aux anévrismes précédents.

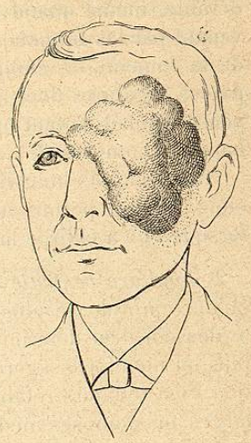

Fig. 211.

Anévrisme cirsoïde occupant principalement la tempe, la paupière et le front du côté gauche, ainsi que la racine du nez, chez un opéré de l'auteur.

Ligature simultanée des deux carotides externes et, plus tard, ligature de la carotide primitive gauche.

Traitement curatif des anévrismes cirsoïdes de la tête. — Il n'y a à retenir, selon nous, que les moyens suivants : 1° l'*extirpation ;* 2° la *ligature centrale bilatérale ;* 3° les *injections sclérogènes de Lannelongue*.

1° *Extirpation*. — Nous entendons sous ce nom l'exérèse sanglante. C'est véritablement la méthode de choix, ainsi que l'a établi l'expérience et que nous l'avons proclamé nous-même dans notre enseignement clinique [1]. Elle convient spécialement aux anévrismes peu étendus, à ceux, en tout cas, qu'on peut enlever aujourd'hui sans risque d'hémorragie opératoire mortelle, sans perte de substance trop considérable, sans cicatrice ultérieure trop difforme, sans compromission trop grave de la fonction visuelle. La dilatation et la minceur habituelles des parois des artères ne nuisent nullement à la sûreté de l'hémostase directe (ligature, forcipressure, tamponnement), pourvu que l'asepsie soit aussi parfaite que possible.

Voici, en général, le manuel opératoire que nous conseillons. Si l'on craint d'être débordé, à un moment donné, par la perte de sang pendant l'extirpation, on commence par jeter une ligature *dite préventive* sur le tronc qui alimente la tumeur du côté du cœur (ligature ferme de la carotide externe, ligature d'attente de la carotide primitive). Sinon, on attaque directement la tumeur. Autant que possible, on divise par une incision linéaire la peau qui recouvre la tumeur, et l'on dissèque ensuite largement les deux lèvres de la plaie cutanée ; si cette dissection est impraticable ou qu'on ne puisse disséquer un lambeau cutané de forme quelconque, on ouvre la

[1] Leçon du 18 mars 1896, publiée dans l'*Indépendance médicale de Paris*, p. 129, 22 avril 1896.

tumeur par deux incisions cutanées elliptiques. C'est alors que l'on s'engage dans la partie délicate de l'opération, la libération de la tumeur anévrismale. Celle-ci se fait, peu à peu, avec soin et attention ; le bout de l'index gauche et les pinces de Péan fonctionnent dès la section de chaque vaisseau important. La ligne de section générale doit correspondre au périmètre de la tumeur cirsoïde *elle-même, jamais au delà ;* car on sait que les branches afférentes, plus ou moins flexueuses, reprennent un calibre normal plus tard quand la tumeur est supprimée. La perte de sang peut être considérable, même quand on a lié par précaution l'artère principale, le sang venant par les branches collatérales de côté et de dessous. Après l'ablation de la tumeur, on complète l'hémostase par des ligatures à la place des pinces, ligatures dont le nombre est d'ordinaire plus grand qu'on ne l'avait pensé. On fait, autant que possible, la réunion immédiate et l'on applique un bandage compressif.

Les résultats immédiats sont aujourd'hui excellents. Quant aux résultats éloignés, il est permis au moins de dire que les récidives deviennent très rares lorsque l'on a extirpé la tumeur anévrismale, aussi largement que possible.

2° *Ligature centrale bilatérale.* — Pendant longtemps on n'a guère lié qu'une carotide, le plus souvent la primitive, du côté de l'anévrisme, avec le dessein d'en déterminer l'atrophie. Mais, à part quelques améliorations plus ou moins passagères, l'échec thérapeutique a été constant ; la circulation s'est toujours rétablie, ce qui s'explique facilement étant données les larges anastomoses médianes, tant profondes que superficielles. On conçoit dès lors que la ligature centrale, même d'une carotide externe à la place de la carotide primitive, ait été complètement abandonnée par les chirurgiens à titre d'opération *finale*.

Il est cependant des cas où l'altération vasculaire n'a point de foyer précis ; où elle occupe une très large étendue, par exemple une moitié de la face ou ses deux moitiés, une grande partie du cuir chevelu ; où elle s'est propagée à des organes importants, comme les paupières, et difficiles, sinon impossibles à restaurer. On ne peut alors songer à l'extirpation. Nous pensons que la ligature centrale mérite d'être reprise, comme procédé d'exception, pour ces catégories de cas, *mais à la condition formelle d'être faite des deux côtés à la fois, dans la même séance,* afin d'interrompre complètement la circulation de l'anévrisme cirsoïde.

Voici, par conséquent, les préceptes que nous nous permettrons de formuler[1] : lier les deux carotides externes dans la même séance, si l'anévrisme siège exclusivement dans le domaine carotidien externe ; ou bien lier la carotide primitive du côté le plus affecté ou seul affecté et la carotide externe de l'autre côté, — toujours dans la même séance, — si l'anévrisme siège principalement au-devant d'un œil, c'est-à-dire à l'union des deux domaines carotidiens externe et interne comme chez notre opéré (fig. 211).

Les résultats que nous avons obtenus chez lui sont des plus satisfaisants.

[1] Voy. notre observation détaillée in *Indépendance méd.*, 22 avril 1896.

Trois ans après notre dernière ligature (carotide primitive gauche), l'anévrisme cirsoïde primitif n'avait pas disparu complètement comme tumeur, mais il avait perdu les *deux* tiers de son volume. *Nulle part la moindre pulsation, le moindre frémissement vibratoire*, le *moindre bruit de souffle*. Plus d'hémorragies ni de douleurs, ni de sensation de pesanteur, si bien que le malade pouvait gagner sa vie en exerçant sa profession de tailleur d'arbres comme jadis, avec la seule précaution de porter un bandeau protecteur au-devant de l'œil gauche.

Les observations analogues sont encore peu nombreuses. Ainsi Madelung[1] nous dit, dans son mémoire si connu sur la ligature de la carotide externe, que W. Busch (1872), lia les deux carotides externes dans la même séance, à une femme de vingt-neuf ans, qui avait un anévrisme rameux artériel de la région occipito-temporale droite, cause d'hémorragies fréquentes ; un an après, il n'y avait plus de vaisseaux dilatés, mais au niveau de la tumeur on avait la sensation de lacs remplis de liquide, légèrement pulsatiles ; le résultat final malgré le concours d'autres petites interventions (excisions partielles, galvano-puncture) aurait été simplement une *amélioration*. Markoë[2] a fait également la ligature simultanée des deux carotides externes pour un anévrisme cirsoïde du côté gauche de la tête ; six mois après, aucune pulsation n'était revenue, il y aurait eu guérison. Enfin, plus récemment, P. V. Bruns (de Tubingue)[3] ayant à traiter un volumineux anévrisme cirsoïde du front étendu jusqu'au vertex, pratiqua d'abord la ligature de la carotide externe droite ; puis, séance tenante, il entreprit la ligature de l'autre carotide externe. Mais celle-ci faisant défaut, il lia la carotide primitive Son opéré est mort d'*embolie cérébrale* quelques jours après.

Evidemment, il faut attendre de nouvelles observations pour juger la valeur thérapeutique de la *ligature centrale bilatérale ;* mais nous estimons qu'elle n'en mérite pas moins d'être prise en considération. Pearce Gould[4] est également d'avis « qu'un anévrisme cirsoïde du cuir chevelu, trop vaste et diffus pour l'excision ou la ligature (en masse), doit être traité par la ligature simultanée des deux carotides externes, combinée au besoin avec la ligature des branches frontale et orbitaire de l'ophtalmique ».

Il importe, au reste, de remarquer que la ligature bilatérale n'engage nullement l'avenir des opérés et n'entrave point la liberté d'action du chirurgien ; si elle se montre avec le temps insuffisante, si l'anévrisme redevient plus ou moins pulsatile, on pourra toujours dans des séances ultérieures, quand on voudra, recourir à une autre méthode de traitement complémentaire telle que l'excision partielle, l'ignipuncture interstitielle, les injections sclérogènes ; on se trouvera même alors dans des conditions plus favorables au succès parfait et définitif.

[1] Madelung. *Langenbeck's Arch.*, XVII, p. 632, 1874.
[2] Markoë (Virchow-Hirsch's Jahresber, 1882 ; et Lipps, *Langenbeck's Arch.*, XLVI, p. 25, 1893).
[3] V. Bruns. XX° *Congr. all. de chir.*, 2 avril 1891.
[4] P. Gould, in *Treves's system of Surgery*, I, 580, 1895.

Injections sclérogènes. — La méthode des injections interstitielles, très rationnelle, a donné au professeur Lannelongue[1] un magnifique succès qu'il a communiqué à l'Académie des sciences et dont nous avons déjà parlé ; il s'agissait d'un anévrisme cirsoïde qui occupait le cou, la partie inférieure de la face, le plancher de la bouche et la langue. Trois ans après le traitement il ne restait « qu'une tumeur du volume d'une petite noix environ, présentant un certain thrill ».

L'extirpation et la ligature bilatérale eussent été, dans ce cas, parfaitement impossibles ou inutiles.

Traitement curatif des anévrismes cirsoïdes des membres. — Aux membres, l'extirpation est encore la méthode de choix ; mais elle est rarement praticable à cause de l'étendue de la lésion.

La ligature de l'artère ou des artères principales, n'a point d'action sur les anévrismes ou ne donne que des améliorations plus ou moins considérables ou précaires. La méthode sclérogène n'a pas été, que nous sachions, employée jusqu'à ce jour.

L'*amputation* est, en somme, jusqu'à nouvel ordre, la ressource le plus souvent indiquée. Seulement, il faut *toujours amputer le plus bas possible* de façon à supprimer la lésion principale *sans remonter au delà des limites de la dilatation artérielle :* la dilatation ne porte point préjudice, nous l'avons déjà dit, à l'hémostase définitive, et, de plus, elle rétrocède régulièrement après l'amputation.

V. — VARICES DE LA JAMBE

Les varices de la jambe, — qu'on prend toujours en chirurgie comme types de description et d'application pratique parce qu'elles sont les plus communes et les plus importantes, — sont des dilatations permanentes, analogues aux varices artérielles et qui se présentent soit presque toujours sur la veine saphène interne seule, soit quelquefois sur cette veine et sur la veine saphène externe ; soit très rarement sur cette dernière seule. Elles affectent sur place, sous une forme régulière ou irrégulière, le tronc de ces veines et leurs branches affluentes ; ou bien elles se ramassent en paquets plus ou moins étendus dans les divers sens et qu'on nomme *tumeurs variqueuses ;* ou, enfin, consistent dans la combinaison variée de varices cylindroïdes, ampullaires et de tumeurs variqueuses. En tout cas, elles sont dues, d'une part, à la faiblesse congénitale ou acquise des parois des veines ; d'autre part et surtout à l'insuffisance de leurs valvules, à la pression excessive de la colonne sanguine veineuse.

Le traitement des varices est *palliatif* ou *curatif*. Leurs complications demandent aussi à être traitées.

[1] Lannelongue. *Acad. des sciences*, 6 janv. 1896.

Traitement palliatif des varices. — Aux malades plus ou moins aisés on prescrit : le repos prolongé du membre, le plus souvent possible en position horizontale ou mieux un peu élevée, puis les exercices réguliers de marche, sans fatigue ; la propreté constante de la peau ; l'usage de topiques astringents et toniques ; le port continuel ou seulement diurne d'un bandage compressif que le malade applique lui-même avec une bande de toile ou autre, ou qu'il s'est procuré tout fait (bas élastique, bas lacé). Pour éviter en même temps la gène de la circulation veineuse, on recommande l'usage des bretelles à pantalon et à caleçon et l'on interdit celui des jarretières.

Lorsqu'il s'agit de malades pauvres, d'ouvriers qui n'auraient, pour se soigner ainsi, ni le temps ni l'argent nécessaires, le traitement le plus simple est celui par la *bande en caoutchouc de Martin :* on la porte le jour, pendant le travail ; le soir, on l'enlève, on la nettoie avec de l'eau et du savon, on la sèche ; on se nettoie également la jambe ; le lendemain matin, avant de se lever, on la roule sur le membre, soit directement, soit mieux avec une bande de toile mi-usée, après avoir saupoudré la peau de sous-carbonate de bismuth, d'oxyde de zinc, de lycopode, etc. Si un ulcère existe, on y applique auparavant un petit pansement à la gaze ou simplement une plaquette de coton hydrophile.

Traitement curatif des varices. — Ce traitement est devenu aujourd'hui courant, parce qu'on est fixé sur sa bénignité et sur son efficacité. On peut le proposer, on peut l'accepter volontiers toutes les fois que les varices sont nettement développées et qu'elles ont une tendance manifeste à s'étendre, à augmenter de volume. A plus forte raison doit-on y recourir quand elles sont gênantes, fatigantes, douloureuses, accompagnées d'œdème ; quand elles s'enflamment souvent, quand elles menacent de se rompre ou qu'elles sont accompagnées de troubles trophiques notables, d'ulcères de la jambe.

Le traitement curatif ne se fait plus guère que par les opérations sanglantes, qui sont au nombre de trois : 1° la *ligature de la veine*, 2° l'*extirpation des tumeurs variqueuses*, 3° la *ligature et l'extirpation combinées*. Ces opérations répondent aux trois formes cliniques ordinaires des varices de la saphène interne que nous avons établies au début de cet article. Elles s'appliqueraient également, *mutatis mutandis*, aux varices plus rares de l'autre saphène.

1° *Ligature de la saphène interne.* — Cette opération, dite encore *opération de Trendelenburg*, parce que c'est le chirurgien de Bonn qui a le mieux démontré, dès 1890, le rôle pathogénique prépondérant de l'insuffisance valvulaire en publiant ses premières observations, mais que d'autres chirurgiens (Aunandale, Lucas-Championnière, Ed. Schwartz, Cerné (de Rouen), avaient déjà pratiquée, — consiste dans la ligature unique ou multiple, étagée, du tronc veineux, sans ou avec résection : la ligature fait office d'écluse, arrête la pression de la colonne sanguine sur la partie sous-jacente de la veine.

Trendelenburg ne pratiquait d'abord qu'une ligature et cela à l'union du tiers inférieur avec les deux tiers supérieurs de la cuisse, aujourd'hui, d'après Perthes, il en fait trois : une au-dessus du condyle interne, une au milieu de la cuisse, une au-dessous du condyle interne. Nous-même, chez nos premiers opérés (1891-1892)[1], n'avons opéré qu'une ligature, au-dessus du condyle interne ; aujourd'hui nous réséquons un segment de 3 à 4 centimètres entre ligatures sur le tronc de la veine, mais toujours à la partie inférieure de la cuisse. Schwartz[2] enlève deux segments de 3 à 5 centimètres de veine entre ligatures de catgut n° 2 : un à la cuisse, un à la jambe.

La ligature est spécialement de mise quand les varices occupent, *sans tumeur proprement dite*, toute la longueur de la saphène ou seulement sa portion jambière ou sa portion fémorale. En ce dernier cas, elle doit être placée immédiatement au-dessous de l'embouchure dans la veine fémorale.

Procédé usuel de l'auteur : varices jambières (fig. 212). — Le malade étant couché sur le dos — après toilette antiseptique large et soignée du champ opé-

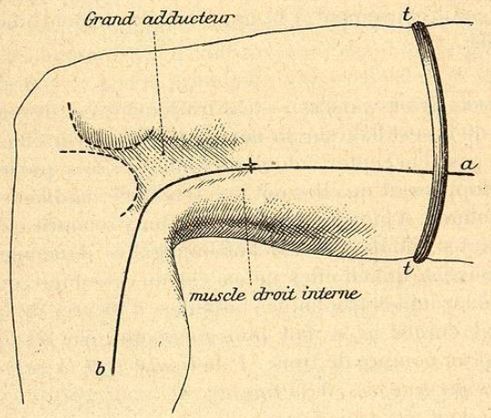

Fig. 212. — Ligature de la saphène interne au-dessus du condyle interne du fémur.
Son lieu d'élection *x* sur le trajet *ab* de la veine ; *tt*, tube ischémique.

ratoire, — l'anesthésie générale étant faite, accentuer, s'il le faut, la stase veineuse afin de bien déterminer le *tronc* de la veine, *simple* ou *double*, en appliquant un tube élastique autour du tiers supérieur de la cuisse. Celle-ci une fois portée en rotation externe, abduction et flexion légères, faire sur un côté de la veine, à 3 travers de doigt au-dessus du condyle externe du fémur (voy. p.), une incision cutanée de 3 à 4 centimètres. Disséquer les lèvres de la plaie de manière à mettre parfaitement à nu la veine. Hémostaser

[1] Voy. Dr Estienny, notre ancien interne : *De la ligature de la veine saphène interne dans la cure chirurgicale des varices et de leurs complications*, th. Toulouse, 1893.

[2] Schwartz, art. *Varices*, in *Traité de chir. de Le Dentu et Delbet*, t. IV, 1897.

toutes les branches affluentes en les divisant entre ligatures, qui sont passées, après isolement convenable, au moyen de l'aiguille de Cooper ou de Deschamps. Isoler les extrémités du tronc veineux, les lier à la soie fine ou au catgut moyen, couper le tronc en deçà de chaque ligature et achever son isolement pour enlever le segment intermédiaire ; si quelque branche anastomotique donne au-dessus de la partie enlevée, la lier à son tour. Il faut que l'hémostase soit absolue. Réunion totale au crin de Florence ; pansement aseptique et bandage compressif. On peut laisser lever l'opéré au bout de quelques jours. Par précaution, une bande de Martin peut être ensuite appliquée pendant quelque deux à trois mois.

Si la veine saphène externe était, en même temps que l'interne ou isolément, atteinte de varices, on ferait sa ligature de préférence avec résection dans le creux poplité comme l'indique la figure 213.

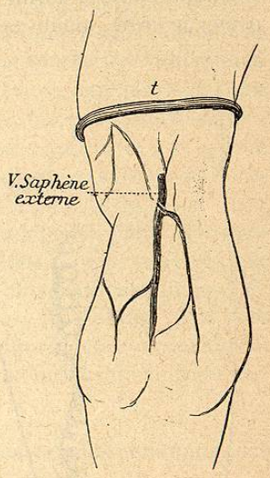

Fig. 213.
Ligature de la veine saphène externe dans le creux poplité.
x, lieu d'élection ; *t*, tube ischémique.

2° *Extirpation des tumeurs variqueuses de la saphène interne.* — Ces tumeurs se montrent le plus souvent au-dessus du condyle interne du fémur ou au-dessus de la tubérosité interne du tibia, quelquefois à la partie moyenne de la cuisse ou de la jambe, rarement au-dessus des malléoles.

Procédé. — Après désinfection du champ opératoire, le membre étant ischémié par l'élévation verticale et le tube élastique, l'anesthésie générale obtenue, faire sur la tumeur une longue incision cutanée qui la sépare en haut et en bas, et disséquer, si possible, les deux lèvres de la plaie ; sinon exciser un long et large lambeau de peau suivant l'excellente manière de Schwartz[1]. Isoler le bout central de la saphène, puis le diviser entre deux ligatures de soie fine. Isoler et diviser de même le bout périphérique. Disséquer alors — travail minutieux et pénible — la tumeur elle-même dans tous les sens en s'aidant de la pince ordinaire et tantôt du bistouri, tantôt des ciseaux. — Lorsque toute la tumeur a été enlevée, se méfier de l'hémorragie veineuse, parfois très abondante qui va suivre l'ablation du tube élastique : enlever donc le tube, mais le membre étant maintenu très élevé et une large et épaisse compresse de gaze étant aussitôt appliquée fortement contre la plaie. Au bout de quelques minutes, supprimer la compression directe, forcipresser les gros vaisseaux veineux qui donnent, et remettre le membre en position horizontale ; si d'autres veines donnent, les forcipresser à leur tour, puis terminer

[1] Schwartz. Les phlébites variqueuses traitées par l'extirpation. Larges résections veineuses et cutanées (*Soc. chir.*, p. 126, 26 févr. 1898).

l'hémostase directe, en enlevant les pinces et les remplaçant, au besoin, par des ligatures en soie fine. Réunion immédiate autant que possible, pansement aseptique et bandage compressif.

« En excisant de longs et larges lambeaux cutanés à la cuisse et à la jambe, on reconstitue par la suture un vrai bas élastique naturel formé par la peau ; je crois, ajoute Schwartz,

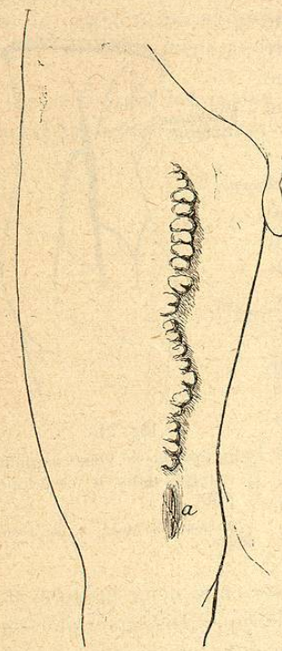

Fig. 214.

Ligature de la saphène interne droite pour varices de toute la longueur de cette saphène (d'après un de nos opérés, résultat 7 ans après).

a, trace cicatricielle de l'incision.

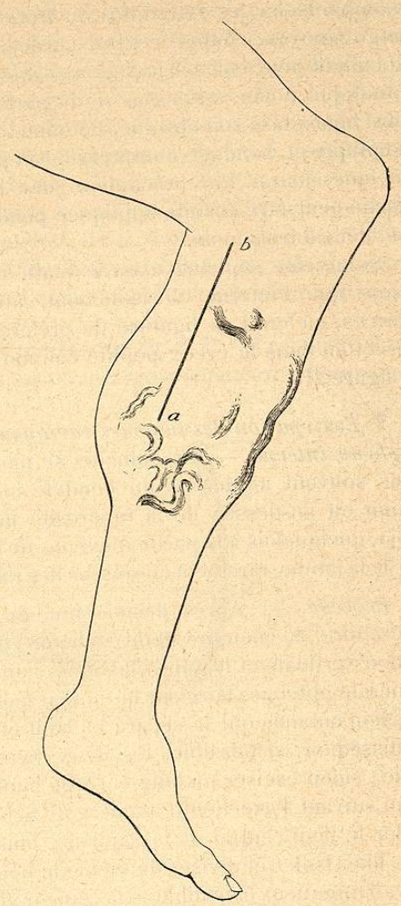

Fig. 215.

Résultat de l'extirpation d'une énorme tumeur variqueuse de la jambe gauche, d'après un de nos opérés.

a, *b*, ligne cicatricielle.

cette manière de faire bien préférable à la simple extirpation veineuse associée ou non à la ligature étagée ». Notre collègue en a donné la preuve en présentant à la Société de chirurgie un de ses opérés auquel il avait extirpé presque toute la saphène interne par une incision qui allait du bas de la jambe au haut de la cuisse.

3° *Ligature et extirpation combinées.* — L'extirpation d'une tumeur variqueuse équivaut par elle-même, en réalité, à une double ligature de la saphène suivie de résection de son tronc. Mais il est des cas compliqués où le chirurgien est obligé d'employer isolément, quoique dans la même séance, et la ligature proprement dite et l'extirpation. Leur technique opératoire, à part cela, ne présente point d'ailleurs de particularité.

Ce qui est surtout intéressant à connaître, ce sont les résultats de la cure sanglante en général. Or, d'abord la mortalité est des plus faibles ; Schwartz, en 1897, n'avait perdu qu'un malade, artério-scléreux de soixante et onze ans, sur une soixantaine d'opérés. Tous les autres ont guéri sans encombre, à part une légère phlébite. Il en est de même dans toutes les statistiques publiées, ainsi que dans notre pratique personnelle. En second lieu, plusieurs fois, on a obtenu une guérison radicale, disparition des symptômes subjectifs et de la lésion ; — quelquefois celle-ci, comme chez un de nos opérés (fig. 214) n'a persisté, et encore avec forte diminution, qu'au-dessus de la ligature, la jambe est restée sèche et unie, ou bien il n'est resté d'une vaste tumeur variqueuse que quelques bosselures et sinuosités (fig. 215). Presque toujours les symptômes subjectifs ont été supprimés ou très atténués par l'opération ; presque toujours aussi les varices ont plus ou moins diminué de volume, d'étendue, ou sont demeurées stationnaires. En somme, si la cure radicale absolue est relativement rare, s'il y a quelques délais ou récidives, on obtient le plus souvent une amélioration presque aussi satisfaisante que la guérison.

Traitement des complications. — Les complications les plus communes des varices de la jambe sont : *la rupture*, *la varicite*, *l'ulcère*.

Rupture. — Elle s'est produite à l'extérieur ou sous la peau. Dans le premier cas, après avoir provisoirement ischémié par un lien circulaire quelconque le bout de la veine saphène (interne ou externe) ; puis, après avoir pratiqué une antisepsie aussi complète que possible du foyer traumatique et de ses alentours, on applique sur la plaie un tampon de gaze aseptique et on l'y maintient par quelques tours de bande ; on enlève le lien d'arrêt sous-jacent, on le remplace par un bandage roulé qui va des orteils au pansement précédent ou au-dessus, afin de prévenir l'œdème du pied, et l'on met la jambe au repos en position élevée. Après une huitaine de jours, la petite plaie est solidement cicatrisée. La ligature immédiate des deux bouts de la veine, précédée du débridement de la plaie, au moment de l'accident, n'est pas généralement nécessaire.

Dans le second cas, on s'empresse de mettre le membre en position élevée, et d'appliquer, *à partir des orteils*, un bandage roulé compressif. L'épanchement sanguin se résorbe, s'il est modéré, en une quinzaine de jours. S'il est considérable, on évacue les caillots à la faveur d'une ou plusieurs incisions sous les précautions antiseptiques ordinaires ; au besoin, on pourrait profiter de l'occasion pour faire la cure radicale (ligature, extirpation).