déjà faite au-devant du trou sous-orbitaire. La totalité du nerf sous-maxillaire située au delà du trou grand rond se trouve ainsi supprimée.

5° *Sutures et pansements.* — L'hémostase étant bien assurée et tous les recoins du foyer opératoire soigneusement étanchés avec une éponge imprégnée de sublimé, étaler le muscle temporal dans sa loge ; puis, après avoir relevé le fragment osseux fracturé, le fixer en bonne position par un simple point de suture au catgut ne comprenant que les parties molles périosseuses et placé vers le bord supérieur de l'arc osseux. La réunion soignée des lèvres de l'incision cutanée avec un fil d'argent fin et l'application d'un pansement ouaté compressif terminent l'opération.

Segond appelle l'attention « sur une disposition anatomique susceptible de compliquer beaucoup la recherche du nerf dans la fente ptérygo-maxillaire. Chez un certain nombre de sujets, nous dit-il, et si j'en crois les recherches que j'ai entreprises avec Potherat, le fait est surtout fréquent chez les hommes, la partie supérieure de la fente est voilée par la crête osseuse qui limite en avant la surface de l'insertion du muscle ptérygoïdien externe sur la face dite zygomato-temporale du sphénoïde. Dans les cas où le développement exagéré de cette crête osseuse viendrait à gêner par trop la recherche et l'accrochement du nerf, il suffirait de la faire sauter d'un coup de gouge pour lever toute difficulté ».

Au même point de vue, Chipault [1] fait remarquer qu'on peut distinguer trois types de tubercules ptérygo-maxillaires : 1° celui qui a la forme d'une toute petite épine ; 2° celui qui représente une grosse épine verticale et qui surplombe souvent la partie moyenne de la fente ; 3° celui, énorme, dont le sommet se divise en épines multiples et cache toute la moitié supérieure de l'orifice. Le même auteur distingue ensuite deux types de fente ptérygo-maxillaire : 1° le type « ovalaire » où la fente est large, à bords évasés, donnant un large jour sur le fond de la fosse ; 2° le type « en cornue » où la fente, assez large en haut, s'effile en bas, pour se prolonger très loin jusqu'à mi-hauteur de la tubérosité maxillaire. Il y aurait, cependant, tous les intermédiaires entre les deux types. Nous croyons que toutes les difficultés qui peuvent résulter des précédentes dispositions anatomiques sont faciles à surmonter avec le ciseau, soit suivant le procédé de Scriba, soit suivant la modification indiquée par Segond.

Le procédé de Lossen-Braun est aujourd'hui généralement préféré au procédé primitif de Lücke parce qu'il ne donne lieu à aucun trouble fonctionnel, du moins persistant, du muscle masséter. Aux 5 cas de Czerny et aux 4 cas de Madelung cités par Segond, aux 4 cas de Segond lui-même, on peut maintenant en ajouter un grand nombre d'autres appartenant à Reyher, à Tillmanns, à Glück, à Horsley, à Navratil, à Février, à Lanelongue (de Bordeaux), à Duret, à A. Guinard [2], à Témoin (de Bourges), à Dubois (de Cambrai), etc., outre 2 cas personnels [3]. Nous ne connaissons aucun décès imputable à l'opération elle-même ; mais, en revanche, on compte déjà maintes récidives.

L'hémorragie qui provient de l'artère maxillaire interne, de ses branches et du plexus veineux zygomato-maxillaire, est presque toujours arrêtée facilement par le tamponnement provisoire avec de la gaze ou du coton. La ligature préalable de la carotide externe (Matas) ou primitive (Reyher) est donc une complication superflue.

La neurectomie des rameaux dentaires postérieurs et supérieurs, dans le cas de névralgie limitée à ces rameaux, nous paraît moins sûre contre la récidive que l'attaque directe du maxillaire. Aussi ne décrirons-nous pas de procédé spécial.

[1] Chipault. *Chir. opér. du syst. nerveux*, t. II, p. 481, 1895.

[2] Guinard. *Soc. chir.*, 8 cas, p. 833, 5 oct. 1898.

[3] Chalot. Voy. notre communication à la Société de chirurgie, avril 1892.

Quant à *la résection du bord alvéolaire de la mâchoire*, préconisée par Jarre, en 1895, contre la névralgie artérielle des édentés, et qui doit toujours être tentée avant l'opération de Lossen-Braun, Guinard pense qu'elle peut être beaucoup simplifiée dans son manuel opératoire : « On se borne à réséquer avec la pince-gouge tout ce qu'on peut saisir de tissu osseux entre les lambeaux périostéo-muqueux préalablement détachés du maxillaire. Il reste alors une gouttière creuse qu'on évide ensuite avec la pince de Legouëst ou même avec une curette courte et forte. Les lambeaux des parties molles se réappliquent d'eux-mêmes sur un fossé profond creusé dans le maxillaire. »

c. *Procédé de Scriba* [1] *: Résection temporaire de tout l'os malaire.* — Ce chirurgien, qui exerce au Japon, a remarqué que dans la race caucasique la fente ptérygo-maxillaire est excessivement étroite et que le procédé de Lossen-Braun lui est inapplicable. De là le procédé suivant, qu'il a pratiqué une fois avec succès, et dont il propose même d'étendre l'application aux autres races parce qu'il est le plus facile, le plus sûr et le moins dangereux pour arriver au tronc du nerf maxillaire :

Faire une incision cutanée qui commence en dedans du rebord orbitaire externe, un peu au-dessus du ligament palpébral externe, et de là s'étend presque verticalement en bas jusqu'au bord inférieur de l'apophyse malaire du maxillaire supérieur. — Faire ensuite une autre incision qui part de l'extrémité supérieure de la précédente et va jusqu'au milieu de l'apophyse malaire du temporal, divisant seulement dans sa partie moyenne le prolongement latéral de l'aponévrose épicranienne et l'aponévrose temporale, sans léser le muscle temporal.

Dénuder de son périoste la face orbitaire du prolongement frontal de l'os malaire jusque dans la fissure orbitaire inférieure ; isoler de même la face externe de ce prolongement, et le diviser avec la scie à chaîne.

Séparer l'os malaire d'avec le maxillaire supérieur, également au moyen de la scie, puis diviser au ciseau le prolongement temporal de l'os malaire.

Renverser en dehors et en bas tout le lambeau ostéo-plastique ainsi délimité.

Ciseler prudemment les bords de la fissure orbitaire inférieure en suivant le nerf sous-orbitaire jusqu'au-devant du trou grand rond. Alors, tirer le tronc nerveux fortement en avant, le sectionner du côté central aussi loin que possible, et *exciser tout ce qu'on voit.* On arrive ainsi facilement à extirper la totalité du nerf sous-orbitaire et une partie des nerfs dentaires supérieurs et postérieurs. Si l'on trouve des *épaississements* au trou rond, les enlever avec une curette.

Remettre en place le lambeau ostéoplastique, et le suturer totalement sans drainage.

Chez le malade qu'il a traité par ce procédé, Scribe n'a eu à combattre d'hémorragie qu'au moment du curettage du trou rond ; l'hémorragie fut alors très forte, mais elle fut vite arrêtée par le tamponnement au coton. La perforation de l'antre d'Highmore, qui eut lieu sur deux points, n'a pas eu la moindre suite fâcheuse.

[1] Scriba. *D. Zeitsch. für Chir.*, XXII, 510, 1885.

d. *Procédé de Poirier*[1]. — Voulant obvier aux inconvénients de l'opération de Lossen-Braun (*résection de l'arc zygomato-malaire, cicatrice faciale étendue, souvent gêne prolongée de la mastication*), Poirier a conçu un procédé nouveau, qui est basé sur les trois faits anatomiques suivants :

« 1° Normalement, le contour supérieur de la fente ptérygo-maxillaire s'élève à quelques millimètres, 2 à 6, au-dessus du plan horizontal rasant le bord supérieur de l'arc zygomato-malaire ;

« 2° L'aile externe de l'apophyse ptérygoïde et la fente ptérygo-maxillaire, sont en moyenne à 4 centimètres de l'arcade zygomatique ;

« 3° Toujours la fente ptérygo-maxillaire est sur la perpendiculaire à l'arc zygomatique passant par l'articulation temporo-malaire, c'est-à-dire à 1 centimètre en arrière de l'angle formé par l'arc zygomatique et l'apophyse orbitaire externe du malaire. »

Voici, dès lors, le procédé : « *Incision de la peau et de l'aponévrose.* — Après avoir repéré le bord supérieur de l'arc zygomatique et l'angle qu'il forme avec l'apophyse orbitaire externe, je fais une incision perpendiculaire à l'arc zygomatique à 1 centimètre en arrière de cet angle, c'est-à-dire au niveau de l'articulation temporo-malaire, et en regard de la fente ptérygo-maxillaire. Je donne à l'incision 4 centimètres de longueur, 3 centimètres au-dessus de l'arc, sur l'arc lui-même, et j'évite de couper l'artère temporale dans les cas rares où, en situation basse, elle affleurerait le bord supérieur de mon incision. L'aponévrose temporale reconnue est ensuite coupée jusqu'au bord supérieur de l'arc ; là il est même bon de la désinsérer sur une longueur de 1 à 2 millimètres pour permettre le jeu de l'instrument, rugine en crochet, qui devra *toujours rester en contact avec le bord supérieur de l'arc et perpendiculaire à sa direction.*

« Sous l'aponévrose, on trouve, en couche plus ou moins épaisse, une graisse fluide que la sonde cannelée détache et rejette facilement vers la partie inférieure de la plaie. Alors apparaît le temporal, dont l'éventail tendineux remonte plus ou moins haut sur la face externe du muscle. Dans le même plan que toute la peau et l'aponévrose, j'incise ou écarte les fibres tendino-musculaires du temporal.

« Ceci fait, on quitte le bistouri que l'on ne reprendra plus, et l'on s'arme d'un stylet rigide, ou mieux d'une petite rugine (modèle Collin), large de 3 millimètres, épaisse de 2 millimètres, légèrement incurvée et *marquée d'un trait à 4 centimètres de sa pointe mousse.* Le dos de la rugine étant placé sur le bord supérieur de l'arc zygomatique qu'il ne quittera jamais, on enfonce l'instrument en lui frayant chemin peu à peu dans les fibres du temporal.

« J'abaisse un peu le manche de la rugine afin que sa pointe gratte le plan sous-temporal en désinsérant quelques fibres du ptérygoïdien externe dans lequel elle chemine maintenant et, à 35 ou 40 millimètres de profondeur, je heurte l'aile externe de l'apophyse ptérygoïde, c'est-à-dire la lèvre postérieure de la fente ptérygo-maxillaire, si j'ai eu soin de *maintenir mon instrument perpendiculaire à l'arc zygomatique.* Il faut bien reconnaître cette lèvre postérieure et la ruginer doucement sur une longueur de 1 ou 2 centimètres ; au cours de cette manœuvre, on pénètre toujours, et fatalement, dans la fosse ptérygo-maxillaire.

[1] Poirier. *Soc. chir.*, p. 414, 12 avril 1899. Disc. Pothérat, *ibid.*, p. 433, 19 avril 1899.

« Nous y voici par une voie sûre, exempte de tout danger. Constatons que le trait marqué sur la rugine à 4 centimètres de sa pointe répond juste à 2 millimètres près à l'arc zygomatique. L'art est certainement plus long à décrire qu'à exécuter.

« Avec la même rugine ou avec un stylet introduit par le même chemin, on pénètre dans la fente ptérygo-maxillaire, après avoir bien relevé la lèvre postérieure et la voûte ; au cours de cette manœuvre, on touche certainement le nerf maxillaire supérieur au moment où il s'engage dans cette fente. Pendant que l'instrument agit ainsi dans la fosse, il ne faut pas perdre de vue le nerf à son émergence sous-orbitaire ; on recommence plusieurs fois la même manœuvre, abaissant ou accrochant avec le stylet le nerf qui s'enfonce alors dans le canal sous-orbitaire, et redressant le même nerf par une traction sur le fil qui l'enserre au niveau de son émergence ; la manœuvre, plusieurs fois répétée, libère de plus en plus le nerf abaissé par le stylet et redressé par la traction sur le fil. Après avoir une dernière fois abaissé le nerf, qui s'enfonce et reste enfermé dans le canal sous-orbitaire, je remplace la rugine par un crochet, sur lequel le nerf sera facilement chargé à la première et seconde tentative. Lorsque le nerf est accroché, il est bon de répéter encore le jeu d'entente entre le fil qui *tire* et le crochet qui *retire.* On peut sectionner le nerf par arrachement ; mieux vaut glisser le long du crochet une pince à mors fins et solides et l'arracher par torsion ; lorsque le nerf est ainsi coupé ou arraché dans la fente, on l'extrait par traction sur le fil sous-orbitaire. »

Poirier fait remarquer que le ganglion spléno-palatin « n'est pas le petit corps ovoïde que l'on décrit et figure partout, *mais un plexus*, situé au-dessous et *en dedans* du nerf, accolé au squelette et abrité en partie dans la fossette conoïde que forme l'épanouissement du trou vidien. »

Sur plus de vingt applications du procédé qu'il a faites ou fait faire par ses élèves, sur le cadavre, il n'a jamais échoué.

e. *Procédé de Kocher : résection temporaire en bloc de tout l'os malaire et de la partie supéro-externe de l'antre d'Highmore.*

Faire à fond une incision qui commence à 1 centimètre en dedans du trou sous-orbitaire et à un demi-centimètre au-dessous de l'extrémité interne du rebord orbitaire inférieur, et se dirige un peu obliquement en bas et en dehors en longeant le bord inférieur du corps de l'os malaire jusqu'à l'arcade zygomatique (fig. 225). A l'angle interne de l'incision, lier l'artère angulaire, si on l'a intéressée.

[1] Kocher. *Chir. Operationslehre*, 1894, p. 68 ; et Lentz. *Congr. fr. de chir.*, 1895, p. 734.

En décollant le périoste jusque dans l'orbite, mettre à nu le nerf sous-orbitaire à sa sortie du canal de même nom, et le saisir avec une pince hémostatique. Puis, détacher la partie antérieure du muscle masséter à son insertion malaire.

Diviser au ciseau l'attache zygomatique de l'os malaire. Diviser son attache maxillaire, de telle sorte que le ciseau, un peu large, appliqué obliquement sur la face antérieure de l'apophyse maxillaire, s'engage en arrière

Fig. 225. — Lignes d'incision.

ab, pour la résection du nerf maxillaire supérieur et du ganglion sphéno-paladin par le procédé de Kocher ; — *cd*, pour la résection des nerfs maxillaires supérieur et inférieur par le procédé de Kronlein (méthode temporale).

et en dehors le long et au ras du nerf sous-orbitaire jusqu'à la fente sphéno-maxillaire, ouvrant ainsi la partie supéro-externe de l'antre et enlevant la partie correspondante du plancher de l'orbite.

Pendant qu'on rétracte en haut la lèvre supérieure de la plaie, diviser à son tour, et toujours au ciseau, l'attache frontale de l'os malaire, en dirigeant le trait de section vers la partie postérieure de la fente sphéno-maxillaire, et en enlevant simultanément le bord supérieur de cette fente, c'est-à-dire la crête zygomatique et orbitale du sphénoïde.

Luxer l'os malaire, en haut et en dehors, au moyen d'une forte érigne. Pendant qu'on soulève la graisse orbitaire avec un crochet mousse, on peut maintenant suivre le nerf sous-orbitaire par-dessus l'ouverture de l'antre, puis le nerf sous-maxillaire jusqu'au trou rond. Là, saisir le tronc nerveux, ce qui est facile avec une pince, « après l'avoir chargé sur un crochet à strabisme, qui, plongé dans la profondeur de la fosse sphéno-maxillaire, le ramène avec le ganglion sphéno-palatin ». Le crochet prend arrêt derrière le nerf sphéno-palatin qui se détache du nerf sous-maxillaire verticalement en bas. Diviser ce dernier ou l'arracher « à la Thiersch ».

Remettre en place le bloc osseux, après avoir fait une hémostase complète sans suture aucune, et réunir la peau « avec la suture intradermique de Pozzi pour éviter toute trace de cicatrice visible ». Cette cicatrice, en tout cas, n'est nullement disgracieuse (Kocher).

Lentz a obtenu par ce procédé un bon résultat. Il lui trouve deux avantages sur celui de Lossen-Braun : une facilité d'exécution plus grande, et la faculté d'opérer pour ainsi dire à ciel ouvert. « La voie ptérygoïdienne expose l'opérateur, nous dit-il, à travailler dans l'obscurité, à l'aveuglette ; on arrache quelque chose sans savoir au juste ce que l'on arrache. L'arrachement du nerf avec le ganglion sphéno-palatin est l'effet du hasard et non d'une opération méthodique. »

Sans aller aussi loin, nous croyons que le procédé de Kocher, qui n'est en somme que celui de Scriba amplifié, nous permet d'arriver facilement et sûrement au but de l'opération, et qu'il mérite d'entrer désormais dans la pratique courante.

Nerfs maxillaires supérieur et inférieur. Procédé de Krönlein[1] (méthode temporale, 1884) : *excision au niveau des trous rond et ovale.*

1er *temps.* — Tailler dans la région temporo-génienne un lambeau cutané semi-lunaire dont la base siège entre le bord externe de l'orbite et le tragus, et dont le sommet, placé en bas, touche à une ligne fictive étendue du bord inférieur de l'aile du nez au lobule de l'oreille (fig. 225, *c d*). Disséquer la peau du lambeau en ménageant le tronc du nerf facial, le canal de Sténon et l'artère temporale superficielle.

2e *temps.* — Après avoir détaché l'aponévrose temporale de tout le bord supérieur de l'arcade zygomatique, sectionner cette dernière en avant et en arrière et la renverser en bas avec le muscle masséter, comme dans le procédé de Lossen-Braun. Comme Lücke l'avait déjà établi, il est absolument nécessaire que le trait de section antérieur se fasse obliquement en bas et en avant, à travers l'os malaire, à partir du bord postérieur de l'apophyse fronto-sphénoïdale, et qu'il se termine devant le tubercule malaire, juste à l'union de l'os malaire et du maxillaire supérieur.

3e *temps.* — Tandis que le lambeau cutané est renversé en haut et le lambeau massétéro-zygomatique en bas, sectionner au ciseau la base de l'apophyse coronoïde suivant un trajet oblique qui joint le point le plus bas de l'échancrure sigmoïde au commencement de la ligne oblique externe. Relever alors en haut l'apophyse avec le muscle temporal (fig. 226).

4e *temps.* — Lier le tronc de l'artère maxillaire interne, ce qui est aisé, entre les deux portions du muscle ptérygoïdien externe et le sectionner entre ligatures. Désinsérer le muscle ptérygoïdien externe avec une élévatoire et une sonde cannelée au niveau de la crête sous-temporale, puis abaisser son bord supérieur avec un double crochet mousse. Hémostase facile du plexus veineux ptérygoïdien. En *rasant la base du crâne, aller directement avec la sonde derrière la racine de l'aile externe de l'apophyse ptérygoïde ;*

[1] Krönlein (*D. Zeitsch. für Chir.*, XX, 484, 1884).

c'est là qu'on trouve de suite la troisième branche du trijumeau à l'émergence du trou ovale. La charger avec un crochet à strabotomie, la distendre, enfin l'exciser. Pendant qu'on isole le tronc nerveux, on voit immédiatement derrière lui l'artère méningée moyenne engagée dans l'anneau du nerf auri-

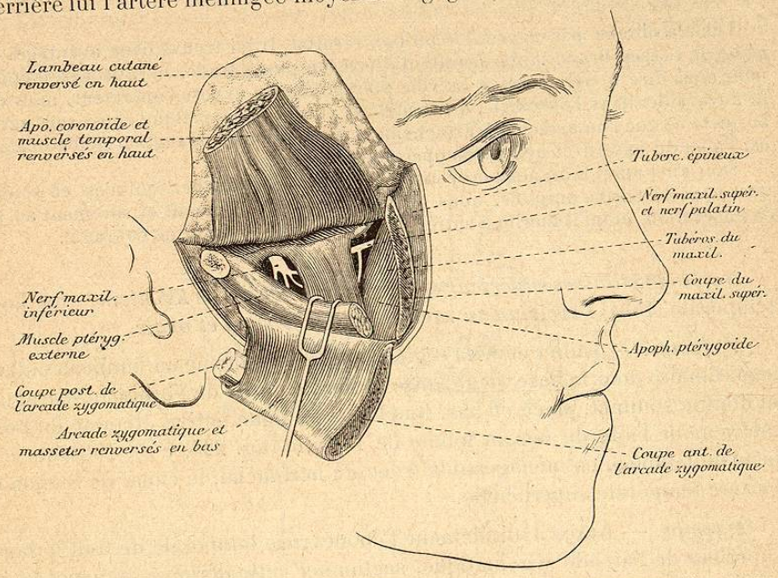

Fig. 226. — Procédé de Krönlein (méthode temporale) pour la résection des nerfs maxillaires supérieur et inférieur.

culo-temporal ; on peut la lier, comme Krönlein l'a fait chez son premier opéré.

5e *temps.* — Aller au trou rond, dans la fosse ptérygo-maxillaire, d'après le procédé de Lossen-Braun, et exciser la 2e branche du trijumeau.

« Quand la fissure est trop étroite, ajoute Krönlein, on doit se donner de la place en enlevant la tubérosité maxillaire avec le ciseau. »

6e *temps.* — Après avoir nettoyé le foyer opératoire, abaisser l'apophyse coronoïde et la fixer au maxillaire, par des sutures périostiques au catgut. Relever le lambeau massétéro-zygomatique et le fixer par des sutures analogues. Enfin, rabattre le lambeau cutané et fermer la plaie.

Ce procédé, comme le reconnaît Krönlein lui-même, est une combinaison du procédé de Lossen-Braun avec celui que Pancoast avait déjà établi pour l'excision du nerf maxillaire inférieur au trou ovale et qui consistait essentiellement en la résection de l'apophyse coronoïde.

En 1888, Krönlein l'avait appliqué avec de bons résultats chez quatre malades. Israël, Rydygier, Madelung l'avaient aussi employé chacun une fois. Il nous a donné à nous-même un succès thérapeutique très satisfaisant[1].

[1] Voy. *Thèse de Capéla*, Paris, 1894.

Nerf maxillaire inférieur. — a. *Procédé de Salzer*[1]. — Faire une incision courbe à convexité supérieure dont les extrémités correspondent aux deux extrémités de l'arcade zygomatique (fig. 228, *a b*). Cette incision doit com-

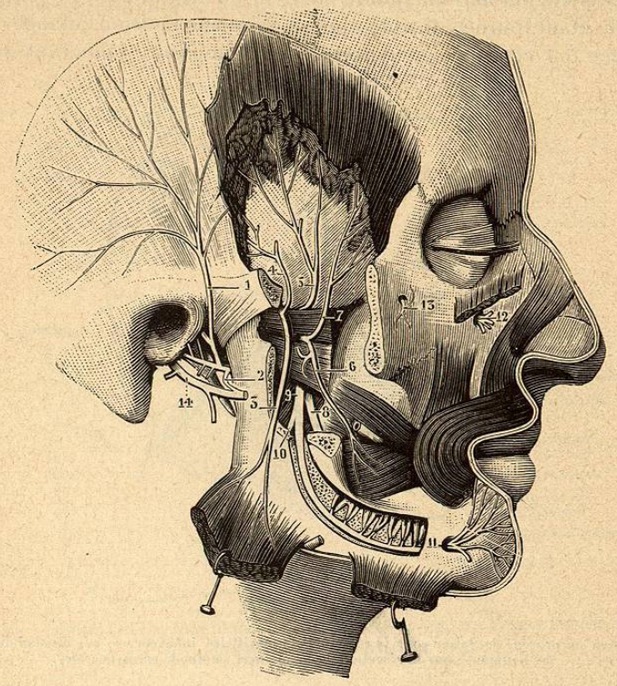

Fig. 227. — Nerf maxillaire inférieur, vu en dehors. (L. Testut. *Anatomie humaine.*)

1, nerf auriculo-temporal ; 2, son anastomose avec le facial ; 3, nerf massétérin, avec 4, nerf temporal profond postérieur ; 5, nerf temporal profond moyen ; 6, nerf buccal, avec 7, temporal profond antérieur ; 8, nerf lingual ; 9, nerf dentaire inférieur, avec 10, nerf mylo-hyoïdien, et 11, nerf mentonnier ; 12, nerf sous-orbitaire ; 13, rameau malaire ; 14, facial.

prendre la peau, l'aponévrose et le muscle temporal lui-même. Hémostase des artères temporales.

Diviser l'arcade zygomatique en avant, — puis en arrière au-devant de l'articulation temporo-maxillaire. Renverser en bas le lambeau formé par les téguments, par l'arcade et le masséter, ainsi que par le muscle temporal ; et, pour n'être pas gêné dans le reste de l'opération par l'apophyse coronoïde, faire ouvrir modérément la bouche.

Passer immédiatement au-devant de l'articulation temporo-maxillaire avec la sonde cannelée, en rasant la base du crâne vers la profondeur, pour aboutir au nerf maxillaire dans le trou ovale. On arrive ainsi facilement et sûrement à découvrir le nerf ainsi que l'artère méningée moyenne.

[1] Salzer. *Centralbl. f. Chir.*, suppl., n° 21, p. 37, 1888.

b. *Procédé de Krönlein* (méthode rétro-buccale), 1892[1]. — Tout en conservant son précédent procédé pour la résection simultanée des deux nerfs maxillaires, le chirurgien de Zurich a établi le procédé suivant destiné à la résection isolée du nerf maxillaire inférieur au niveau du trou ovale :

La tête étant tournée du côté opposé, faire une incision cutanée droite qui commence à 1 centimètre environ de la commissure labiale et qui se ter-

Fig. 228.

ab, incision du procédé de Salzer pour la résection du maxillaire inférieur. — *cd*, incision du procédé de Kronlein pour la résection du même nerf (méthode rétro-buccale).

mine à 1 centimètre au-devant de la pointe du lobule de l'oreille (fig. 228, *c d*). Dans le même sens et sur la même longueur, diviser le tissu graisseux sous-cutané, en respectant le muscle buccinateur et la muqueuse de la joue. Dans ce même sens diviser ensuite le muscle masséter jusqu'au point où il est recouvert par la parotide, c'est-à-dire dans les 2/3 de sa largeur.

Découvrir la base de l'apophyse coronoïde en détachant avec l'élévatoire en dehors le masséter, en dedans le ptérygoïdien interne, et la sectionner le plus bas possible, obliquement, à partir de l'échancrure semi-lunaire, avec de fortes cisailles.

Pendant que l'apophyse est attirée en haut au moyen d'une double érigne qui harponne le muscle temporal, procéder à l'isolement des branches du nerf maxillaire avec des instruments mousses, pince, sonde cannelée, fine élévatoire, crochet à strabotomie. Pour cela enlever la boule graisseuse de Bichat et la couche graisseuse plus profonde qui enveloppe les nerfs et les

[1] Kronlein. *Lang. Arch. f. kl. Ch.*, Bd. XLIII. p. 13, 1892 ; et Schnitzler. *C. f. Chir.*, p. 47, 1892.

vaisseaux sur le côté latéral du muscle ptérygoïdien interne jusqu'au muscle ptérygoïdien externe. Ménager le nerf buccal, cordon grêle qui passe par-dessus la boule graisseuse et peut être suivi vers le muscle ptérygoïdien externe. Reconnaître avec l'index l'épine de Spix, et, par suite, découvrir les nerfs dentaire inférieur et lingual, la corde du tympan, ainsi

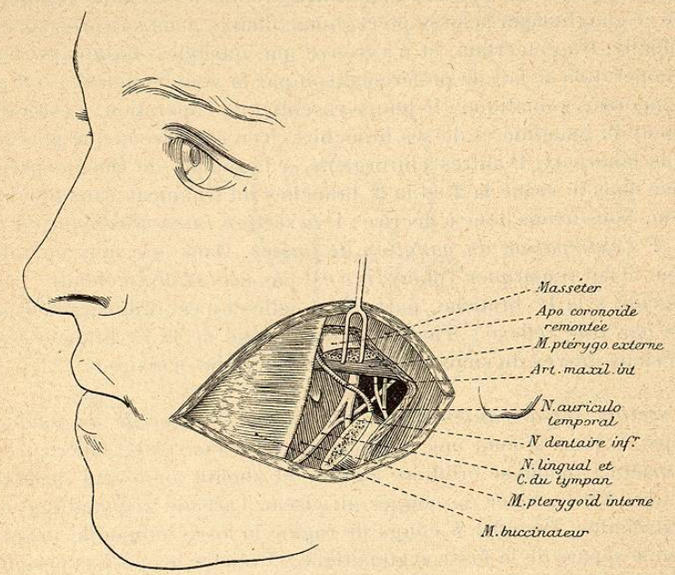

Fig. 229. — Branches du maxillaire inférieur mises à nu par le procédé de Krönlein (méthode rétro-buccale).

que l'artère maxillaire interne qui passe en travers au-dessus des nerfs dentaire inférieur et lingual (fig. 229).

Pour poursuivre les nerfs jusqu'au trou ovale et pour trouver le nerf auriculo-temporal qui n'est pas encore visible, relever fortement le muscle ptérygoïdien externe ou même déchirer son bord inférieur, au besoin lier l'artère maxillaire interne ; on trouve alors le nerf auriculo-temporal derrière les nerfs dentaire inférieur et lingual avec son anse qui entoure l'artère méningée moyenne. On peut ainsi suivre les divers nerfs jusqu'à la base du crâne et les réséquer dans une grande étendue, ou, si l'on préfère, les arracher « à la Thiersch ». Cela fait, remettre en place l'apophyse coronoïde et la fixer, suturer le masséter, etc.

Au moment de la publication de son nouveau procédé, Krönlein ne l'avait expérimenté que sur le cadavre. C'est seulement en 1894[1] qu'il a eu l'occasion de l'appliquer pour la première fois, chez un patient de soixante-dix-neuf ans, qui avait une

[1] Krönlein. *Corresp. f. Schw. Arzte. aug.*, p. 477, 1894.