névralgie des plus violentes dans le domaine du nerf maxillaire inférieur gauche : l'opération fut parfaitement réussie ; réunion de la plaie par première intention.

Portion intra-cranienne du trijumeau ; ganglion de Gasser. — C'est W. Rose (de Londres) qui a tenté le premier de faire passer l'extirpation du ganglion de Gasser du domaine expérimental dans le domaine clinique. Il a attaqué ce ganglion par la fosse ptérygo-maxillaire ; mais son procédé a paru trop difficile, trop incertain, et n'a trouvé que quelques imitateurs. Aujourd'hui, l'opération se fait de préférence soit par la voie temporale, soit par la voie temporo-zygomatique : le temps essentiel de l'opération, c'est-à-dire le traitement du ganglion et de ses branches, n'en est devenu que plus précis et moins laborieux. D'autres chirurgiens, à l'exemple de Quénu, préfèrent réséquer dans le crâne la 2e et la 3e branches du trijumeau sans toucher au ganglion. Nous avons donc à décrire : 1° *la section intra-cranienne du trijumeau;* 2° *l'extirpation du ganglion de Gasser*. Dans ces deux opérations, ainsi que le fait remarquer Tiffany, il n'est pas nécessaire d'étendre l'action chirurgicale à la 1re branche, parce que celle-ci n'est ordinairement affectée que par voie réflexe ; d'autre part, l'exérèse de la 1re branche expose à des lésions graves du sinus caverneux et du globe oculaire.

A. *Section intra-cranienne du trijumeau. — Procédé de Quénu.* — 1er temps. — Faire à fond une incision courbe à convexité supérieure, qui part derrière l'apophyse orbitaire externe et aboutit au-devant du conduit auditif (fig. 230,1). Scier ou couper au ciseau l'arcade zygomatique à ses deux extrémités. Dénuder à coups de rugine la fosse temporale jusqu'à la crête qui la sépare de la fosse zygomatique, et rejeter le plus bas possible le lambeau qui comprend le muscle temporal.

2e temps. — Ouvrir le crâne à l'aide d'une couronne de trépan placée un peu au-dessus de la crête sus-indiquée, puis agrandir l'orifice par le bas en se servant de la pince-gouge de Lannelongue.

Pour cela, décoller au fur et à mesure la dure-mère avec le doigt, tandis que parallèlement, du côté externe, on dénude la voûte de la fosse zygomatique avec la rugine. Point n'est besoin d'assécher la plaie pour y voir ; le doigt est ici un meilleur guide que l'œil. Lorsque la pince-gouge s'est avancée environ d'un centimètre au delà de la crête, au lieu de rechercher les troncs nerveux, rechercher le trou ovale. A cet effet, se servir d'un petit crochet qui n'est qu'une aiguille de Cooper raccourcie.

L'index gauche, enfoncé transversalement, s'engage dans une petite vallée limitée en avant par le bord tranchant de l'apophyse ptérygoïde, en arrière par l'épine aiguë du sphénoïde ; le trou ovale se trouve juste sur cette ligne ainsi que le trou petit rond ; l'aiguille introduite à plat sur le doigt, puis légèrement retournée, s'engage d'elle-même dans le trou ovale. Le guide mis en place, la pince-gouge se dirige à coup sûr vers le trou ovale, et bien-

[1] Quénu. *Acad. de méd.*, 6 janv. 1894, et *Sem. méd.*, p. 13, 1894.

tôt la disparition de la dernière lamelle osseuse libère le crochet et met à nu le tronc nerveux.

3e temps. — Un large écarteur refoulant les muscles ptérygoïdien externe et temporal, charger le nerf et le réséquer ; on peut, au besoin, poursuivre

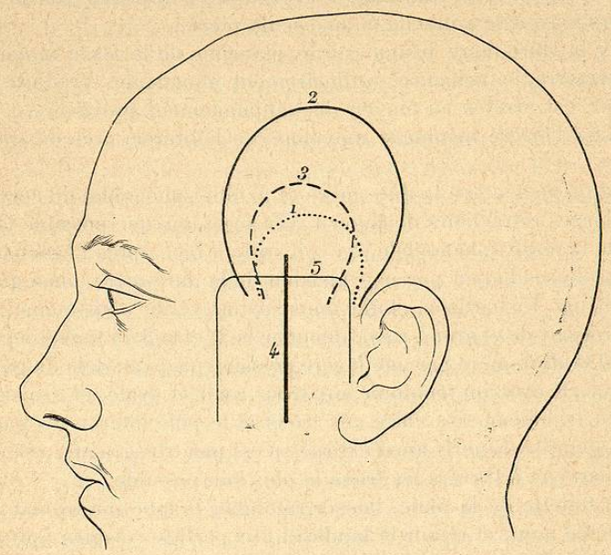

Fig. 230.

1, incision de Quénu pour la section intra-cranienne du trijumeau ; 2, incision de Hartley pour l'extirpation du ganglion de Gasser ; 3, incision de Krause pour la même extirpation ; 4, incision de Doyen pour la même extirpation ; 5, incision de Poirier pour la même extirpation.

jusqu'au ganglion de Gasser, ou tout au moins jusqu'à l'émergence de ses trois branches.

Quénu a employé ce procédé avec succès chez un homme qu'il avait opéré quatorze mois auparavant pour un tic douloureux de la face par le procédé extracranien de Horsley. L'exérèse n'a porté que sur le nerf maxillaire inférieur ; mais il est évident que la 2e branche peut être attaquée par la même brèche quand cela est nécessaire. L'arrachement peut aussi être substitué à la résection.

B. *Extirpation du ganglion de Gasser.* — On compte aujourd'hui un grand nombre de procédés, nous décrirons les suivants :

a. *Procédé de Hartley*[1]. — Faire à fond une incision en oméga, à convexité supérieure, qui commence à l'apophyse orbitaire externe du frontal, s'élève jusqu'à la ligne courbe de la fosse temporale, et se termine au-devant du tragus (fig. 230,2). La base de l'incision doit correspondre à l'arcade

[1] Hartley. *New York med. Journ.*, 19 mars 1892, et *Ann. of surg.*, mai 1893.

zygomatique ou *zygome*. Sectionner le crâne suivant la même ligne avec le ciseau ; d'autres opérateurs préfèrent la scie circulaire ; au besoin, on grandirait la brèche ultérieurement à l'aide d'une pince-gouge (*rongeur-forceps*).

Fracturer le lambeau osseux à sa base en insinuant une élévatoire sous son bord supérieur et en l'utilisant à la manière d'un levier ; on ne réussit pas toujours à avoir le lambeau en une seule pièce.

Décoller la dure-mère jusque sur le plancher de la fosse moyenne du crâne. L'hémorragie veineuse, ordinairement abondante, produite par ce décollement, est arrêtée au moyen du tamponnement provisoire à la gaze (Tiffany). Lier l'artère méningée moyenne (ou l'obturer) près du trou petit rond.

Pendant qu'on soulève la dure-mère et le lobe sphénoïdal du cerveau au moyen de larges rétracteurs de façon à voir aussi loin que possible la partie profonde de la fosse sphénoïdale (on voit surtout bien après l'évacuation du liquide céphalo-rachidien par une incision de la dure-mère, ainsi que l'ont constaté Tiffany, Richardson, et que nous l'avons vérifié nous-même), reconnaître les trous ovale et grand rond, dénuder la 2e et la 3e branches nerveuses en refoulant la dure-mère par une légère pression jusqu'au delà du ganglion, diviser les nerfs avec un ténotome aux trous rond et ovale, et exciser toute la partie du trijumeau sise entre ces trous et le pôle interne du ganglion. Comme la quantité de nerfs ainsi extirpée n'est pas très grande, refouler les moignons nerveux à travers les trous le plus loin possible.

Faire la toilette de la plaie, laisser retomber le lobe sphénoïdal dans la fosse de même nom, et réunir le lambeau aux parties voisines après avoir drainé l'angle inférieur et postérieur de la plaie.

Pour enlever les 2e et 3e branches avec les deux tiers inférieurs du ganglion, Tiffany[1] procède de la manière suivante : il commence par découvrir la 2e branche, il jette une ligature autour d'elle au moyen d'une longue aiguille de Cooper à courte courbure ; puis, à partir de ce nerf, il décolle la dure-mère en arrière pour atteindre la 3e branche et le ganglion. Avec la même aiguille il passe une ligature autour de la 3e branche. Exerçant une douce traction sur les ligatures, il sépare les nerfs et enlève la *partie adjacente* du ganglion avec une longue curette tranchante, enfin il coupe les nerfs aux trous rond et ovale. Il laisse la 1re branche, car il n'y a aucune raison pour y toucher.

Tiffany enlève le lambeau osseux, la cicatrice formée par les parties molles devenant extrêmement solide avec le temps. Mais il recommande à son tour le drainage.

L'opération, en règle générale, doit être faite dans une seule séance. Elle dure une heure et demie en moyenne.

b. *Procédé de Krause*[2]. — Sur la région temporale faire à fond un lambeau utériforme, dont la base, plus étroite, répond à la partie moyenne de l'arcade zygomatique ; celle-ci doit être respectée (fig. 230,3). Sectionner l'os dans le même sens que les téguments, de préférence avec une scie circulaire qu'on actionne à l'aide d'un moteur électrique ou du tourne-foret ordinaire des

[1] Tiffany. *Ann. of surg.*, janv. 1894 ; nov.-déc., 1896.
[2] Krause. *D. Med. Woch.*, n° 15, et *Lang. Arch.*, Bd. L, p. 469, 1895.

dentistes. Fracturer le lambeau osseux en le faisant basculer en dehors, le rabattre avec les parties molles, et, avec une pince-gouge de Lüer, enlever toutes les arêtes de la fracture osseuse qui pourraient gêner les manœuvres ultérieures.

Avec le doigt et une spatule mousse décoller rapidement la dure-mère qui tapisse le plancher de la fosse sphénoïdale, en arrêtant par la compression à la gaze l'hémorragie diffuse veineuse qui se produit alors, d'ordinaire, avec abondance. On arrive à l'artère méningée moyenne, qu'on divise entre deux ligatures tout près du trou épineux.

Pendant qu'un aide soulève le cerveau au moyen d'un rétracteur large de 3 centimètres environ et coudé à angle droit, découvrir la 3e branche nerveuse, puis, plus en dedans et en avant, la 2e branche, en détachant la dure-mère sur toute leur étendue avec une spatule.

Décoller ensuite la dure-mère d'avec la face supérieure du ganglion de Gasser, en se dirigeant en arrière, jusqu'à ce que le tronc du trijumeau soit parfaitement visible. Pendant cette manœuvre la dure-mère se déchire parfois un peu, et il s'écoule une petite quantité de liquide céphalo-rachidien, mais l'accident est sans importance avec l'asepsie. Aucun réflecteur électrique n'est nécessaire ; la lumière fournie d'en haut par une large baie latérale suffit.

Saisir le ganglion de Gasser, transversalement, dans son segment postérieur, avec une pince Thiersch ; couper le 2e et le 3e nerfs aux trous rond et ovale avec un ténotome pointu, puis arracher le ganglion et son tronc en tournant la pince. Dans 3 cas sur 8, Krause a amené toute la longueur du tronc ; d'autres fois, il n'en a amené qu'un petit tronçon ; mais, toujours, il a eu *tout* le ganglion. La 1re branche vient parfois avec le ganglion, ordinairement elle se rompt au point de jonction ; en tout cas, son moignon périphérique ne communique plus avec les centres nerveux. Il ne faut jamais la disséquer, sous peine d'ouvrir le sinus caverneux.

Relever le lambeau ostéo-cutané, et le réunir aux parties voisines après avoir installé un petit drain de caoutchouc entre la dure-mère et la fosse moyenne du crâne.

c. *Procédé de Doyen*[1]. — Points de repère : la *crête antéro-postérieure* qui sépare la fosse temporale de la fosse zygomatique, et le *trou ovale* qui est à 20 millimètres en arrière de cette crête à la base de l'aile externe de l'apophyse ptérygoïde.

Faire une incision verticale de 5 à 6 centimètres au milieu de l'espace qui sépare le conduit auditif du bord externe de l'orbite (fig. 230, 4). L'incision ne doit dépasser en bas que de 15 millimètres l'arcade zygomatique et l'on doit ménager les rameaux du facial supérieur.

Réséquer l'arcade zygomatique jusqu'au voisinage du condyle, sectionner l'apophyse coronoïde et dénuder la fosse temporale.

[1] Doyen. *Congr. fr. de chir.*, 5 avril 1893, et *Arch. prov. de chir.*, juillet 1895.

Rechercher le nerf dentaire inférieur, que l'on sectionne 2 ou 3 centimètres plus bas, ainsi que le lingual, et que l'on maintient dans les mors d'une pince à crémaillère, et lier l'artère maxillaire interne au voisinage de sa terminaison.

Dès qu'on s'est assuré de l'isolement du nerf maxillaire inférieur à sa sortie du trou ovale, ouvrir le crâne par une couronne de trépan ou par tout autre procédé au niveau de la suture sphéno-temporale. Il suffit alors de réséquer progressivement à la pince-gouge la grande aile du sphénoïde et l'écaille du temporal dans toute l'étendue de la région inférieure de la fosse temporale mise à nu à la suite de la résection préalable de l'arcade zygomatique.

Dès qu'on a atteint la susdite crête antéro-postérieure, attaquer la base de la grande aile du sphénoïde, y compris la région attenante du temporal, et les réséquer progressivement jusqu'au trou ovale, dont la demi-circonférence externe est enlevée d'une pièce.

Soulever alors le tronc du maxillaire inférieur au moyen de pinces à griffes appliquées sur le dentaire inférieur et le lingual, et ouvrir en dehors la loge dure-mérienne qui renferme le ganglion de Gasser. Grâce aux tractions que l'on peut exercer sur le nerf maxillaire inférieur, il est facile d'isoler à l'aide d'une petite rugine les faces antérieure et postérieure du ganglion, puis le nerf maxillaire supérieur jusqu'au trou grand rond et l'ophtalmique jusqu'à la fente sphénoïdale.

Quand le nerf maxillaire supérieur a été antérieurement sectionné dans l'orbite, il suffit d'attirer le bout périphérique à l'orifice interne à l'aide d'une pince pour l'extraire en totalité.

Sectionner le nerf ophtalmique à son entrée dans la fente sphénoïdale. Libérer alors complètement à l'aide d'une petite rugine toute la périphérie du ganglion, mobilisé par des tractions sur ses branches émergentes. Il devient possible de mettre en évidence le bord supérieur du rocher et le canal dure-mérien qui sert de gaine au tronc même du trijumeau, au-dessous du sinus pétreux supérieur. Isoler ce tronc à son tour, puis le sectionner en amont du ganglion, à la face postérieure du rocher, au-dessous du sinus veineux.

d. *Procédé de Poirier*[1]. — 1er temps : *Incision cutanée et dissection du lambeau.* — Faire une incision qui commence sur la tubérosité malaire, monte verticale sur la face externe de l'os malaire jusqu'à la jonction des apophyses orbitaires du malaire et du frontal, et qui, là, se recourbe pour traverser horizontalement la région temporale et redescendre verticalement dans le sillon préauriculaire jusqu'au tragus (fig. 230, 5). Disséquer le lambeau ainsi dessiné.

2e temps : *Résection de l'apophyse zygomatique et de la moitié postérieure du losange malaire.* — Le lambeau ayant été rabattu vers l'angle de la mâchoire, inciser l'aponévrose temporale le long de l'apophyse orbitaire et du zygoma, en restant à 2 ou 3 millimètres du rebord osseux.

[1] Poirier. *Soc. chir.*, p. 574, 1896.

Après avoir passé de haut en bas sous l'os malaire une forte sonde cannelée de Nélaton, scier cet os suivant son grand axe vertical au moyen de la petite scie à main qu'on trouve dans toutes les boîtes à opération.

Avec la pince coupante diviser obliquement l'arcade zygomatique immédiatement en arrière de son tubercule, juste en avant du condyle, qui est plus facile à sentir que le tubercule. On a une brèche de 4 centimètres.

Rabattre l'arc osseux en dehors et pousser ce renversement assez loin pour mettre bien à découvert l'apophyse coronoïde.

3e temps : *Section du sommet de la coronoïde et relèvement du temporal ; dénudation de la partie inférieure de la fosse temporale.* — Diviser le sommet de la coronoïde avec une pince coupante et achever au bistouri la section du tendon temporal. Hémostase. Relever le muscle temporal dénudant avec la région la fosse temporale, depuis la *crête du sphénoïde* (crête sous-temporale de quelques auteurs) jusqu'à deux bons travers de doigt au-dessus.

4e temps : *Dénudation du plan sphéno-temporal, reconnaissance du trou ovale et de l'émergence du nerf maxillaire inférieur.* — Se rappeler que le plan sphéno-temporal est à peu près horizontal et que le trou ovale est à 20 ou 23 millimètres de profondeur sur le prolongement de la racine transverse de l'apophyse zygomatique. Avec la même rugine courbe qui a servi à dénuder la fosse temporale, dénuder le plan sphéno-temporal, en partant de la crête sphénoïdale. Le dos de l'instrument repousse et protège le ptérygoïdien et les vaisseaux ; à 20 millimètres de profondeur, après avoir bien épongé, on reconnaît et l'on *voit* le bord postérieur de l'aile externe de la ptérygoïde et, immédiatement en arrière de lui, le trou ovale d'où émerge un gros trousseau rougeâtre, le nerf maxillaire inférieur. Avec le bord mousse de la sonde cannelée, isoler quelque peu ce paquet nervo-vasculaire.

5e temps : *Résection de la partie basse de la fosse temporale et au plan sphéno-temporal. Soulèvement progressif du lobe temporo-sphénoïdal. Reconnaissance de la partie intracranienne du maxillaire inférieur.*

Avec un ciseau bien coupant, agissant presque parallèlement à la surface osseuse, enlever un lambeau d'environ 2 centimètres carrés. Décoller la dure-mère, puis, remplaçant le ciseau par la pince-gouge, agrandir et régulariser l'orifice de la fosse temporale, après quoi l'on attaque le plan sous-temporal par morsures successives de la pince-gouge, jusqu'au trou ovale qu'on ouvre par un dernier coup de pince. La dure-mère a été décollée au fur et à mesure soit par la branche convexe de la pince coupante soit autrement. Une brèche ovalaire de 3 centimètres de largeur sur 2,5 de hauteur est très suffisante pour les manœuvres ultérieures sur le ganglion.

6e temps : *Reconnaissance des nerfs maxillaire inférieur et maxillaire supérieur ; dégagement de la face cérébrale du ganglion de Gasser ; section*

des nerfs maxillaires aux trous ovale et rond ; soulèvement et dégagement de la face cranienne du ganglion ; pincement avant son épanouissement du trijumeau ; arrachement protubérantiel de ce nerf ; extraction du ganglion d'arrière en avant. — Le nerf maxillaire inférieur ayant été reconnu et le trou ovale échancré, soulever avec l'*écarteur malléable* le lobe temporo-sphénoïdal, et, d'autre part, avec la pointe mousse de la sonde cannelée de Nélaton, détacher la dure-mère au fond du sillon formé par la réunion du maxillaire inférieur avec cette membrane. Continuer à détacher la dure-mère d'avec la face cérébrale du ganglion, pendant que l'écarteur, manié de la main gauche, s'avance et relève la dure-mère au fur et à mesure ; on reconnaît alors très facilement le nerf maxillaire supérieur et parfois la branche ophtalmique confondue avec la paroi externe du sinus caverneux. Dégager de même la face cranienne du ganglion.

Avec le névrotome courbe à pointe mousse, charger et couper dans le trou ovale le nerf maxillaire inférieur, en ménageant l'artère méningée moyenne. Charger et couper le nerf maxillaire supérieur.

Maintenant, prenant avec une pince à disséquer le bout central du maxillaire inférieur, soulever par ce nerf le ganglion et dégager la face pétreuse de celui-ci avec la sonde cannelée jusqu'au bord du ganglion, à l'entrée du nerf dans la caverne Meckelii. Là, comme pour la face cérébrale, éviter de pousser le dégagement trop en dedans vers le sinus caverneux. Avoir la main légère, car le ganglion repose sur la carotide interne séparé d'elle par une couche fibreuse.

Le ganglion étant ainsi dégagé et visible par ses deux faces, avec une pince hémostatique ordinaire pincer le nerf à son entrée dans le ganglion, et le tordre sur place, de façon à l'arracher de son origine protubérantielle.

Lorsque le tronc du trijumeau aura été arraché, continuer le mouvement de torsion pour achever, par arrachement encore, et d'arrière en avant, l'enlèvement de la branche ophtalmique. Celle-ci n'est d'ordinaire pas disséquable sur la paroi externe du sinus caverneux.

Poirier a fait en dix minutes cette opération sur le vivant.

L'extirpation du ganglion de Gasser est incontestablement difficile : « le temps le plus scabreux, dirons-nous avec Schwartz, c'est la dissection du ganglion au fond de l'entonnoir formé par la plaie, qui se remplit de sang et de liquide céphalo-rachidien et empêche d'y voir. » C'est aussi une opération grave[1], puisque Tiffany, sur un total de 108 cas, a enregistré 24 morts dues pour les deux tiers au shock et à la septicémie : soit une mortalité avérée de 22,2 p. 100. La mortalité générale serait, il est vrai, sensiblement moindre d'après la statistique plus récente qu'ont dressée G. Marchant et Herbet[2] et qui porte sur 95 cas — 14,73 p. 100. Nous avons eu, pour notre compte, deux décès à la suite de cette opération : l'un, au troisième jour, par la compression cérébrale qu'a nécessitée une hémorragie primitive du sinus caverneux ; l'autre, vers le huitième jour, par infection secondaire, alors que l'opération

[1] Telle est aussi l'appréciation de Krause, bien qu'il n'ait eu qu'un décès sur 12 cas personnels (*Congr. all. de chir.*, 28 mai 1896).

[2] Marchand et Herbet. De la résection du ganglion de Gasser dans les névralgies faciales rebelles (*Revue de Chir.*, p. 237, 1897).

s'était passée absolument normale. Aussi sommes-nous d'avis avec plusieurs autres chirurgiens qu'il ne faut recourir à l'extirpation du ganglion de Gasser qu'après l'échec des résections ultra-ganglionnaires (opér. de Quénu, de Lossen-Braun, de Krönlein, etc.), et quand les douleurs sont vraiment intolérables, rebelles à tout traitement médical.

En revanche, si la mortalité est grande, on pouvait espérer que la récidive n'a plus lieu ; Tiffany, du moins, n'en signalait aucun cas après l'extirpation complète[1]. Depuis lors, cependant, Schwartz[2] a rapporté un insuccès thérapeutique.

Nerf dentaire inférieur. — On doit l'attaquer de préférence avant son entrée dans le canal dentaire.

Pour l'atteindre dans le canal dentaire même, il est nécessaire de trépaner ou mieux de ciseler la table externe de la mâchoire.

a. Procédé de l'auteur. — 1° *Section avant l'entrée.* — Diviser la peau et le muscle peaucier suivant le contour de l'angle de la mâchoire, en commençant à 1 centimètre et demi ou 2 centimètres au-dessus de l'angle et en s'arrêtant en bas à 1 centimètre environ au-devant de l'insertion du muscle masséter (fig. 223, *bb'*).

Récliner la parotide en arrière, lier l'artère et la veine faciales devant le masséter, puis diviser le périoste dans toute l'étendue de l'incision cutanée.

Avec la rugine, dénuder la face externe du maxillaire.

Pendant qu'un aide relève le lambeau musculo-cutané, appliquer une petite couronne de trépan (Warren) ou la tarière conique du perforateur d'Hamilton, au milieu de la face externe de la branche montante de la mâchoire, sur le prolongement d'une ligne qui raserait le bord supérieur du corps de l'os, ou, si l'on veut encore, à $1^{cm},5$ au-dessus de l'angle. C'est là que se trouve l'orifice postérieur du canal dentaire.

Agrandir la brèche avec le ciseau et le maillet jusqu'à ce que le nerf soit découvert dans une étendne de 1 centimètre au delà et en deçà de son entrée.

Diviser le nerf aussi haut que possible, de préférence avec le thermocautère, pour oblitérer en même temps l'artère satellite.

2° *Section à la sortie.* — A égale distance du bord supérieur et du bord inférieur de la mâchoire, dans le sillon gingivo-labial, diviser la muqueuse horizontalement, dans l'étendue de 2 centimètres, de façon que le milieu de l'incision corresponde à l'intervalle des deux petites molaires ; rechercher le nerf mentonnier et le sectionner au ras de l'os.

3° *Arrachement de la portion intra-osseuse.* — Revenir à la première opération, saisir le bout périphérique du nerf avec une pince à verrou, l'enrouler sur le mors et exercer une forte traction pour amener la portion intra-osseuse du nerf déjà libérée au trou mentonnier.

On pourrait ne pas faire la section mentonnière, et se contenter d'arracher le

[1] Pour les troubles fonctionnels consécutifs, voy. Massoulard, th. Lyon, 1897 ; G. Marchant et Herbet, *loc. cit.*, p. 305.

[2] Schwartz. *Soc. chir.*, p. 857, 12 oct. 1898.

bout périphérique après la section supérieure ; mais le procédé combiné que nous indiquons nous paraît plus efficace encore contre la récidive.

Les procédés qui ont pour but d'attaquer le nerf par la bouche sont souvent difficiles, peu sûrs et insuffisants. Celui de Sonnenburg, exécuté pour la première fois par Lücke sur le vivant, répété avec succès par Tillmanns et autres, et dans lequel on aborde le nerf extérieurement en dénudant la face interne de la branche montante jusqu'à l'épine de Spix, permet difficilement de voir le nerf dentaire inférieur et de le bien déterminer, surtout si l'on opère sur la tête pendante.

b. *Procédé de Horsley*. — « Ce procédé, nous dit M. le professeur Le Dentu [1], consiste à augmenter l'échancrure sigmoïde à l'aide du ciseau et du

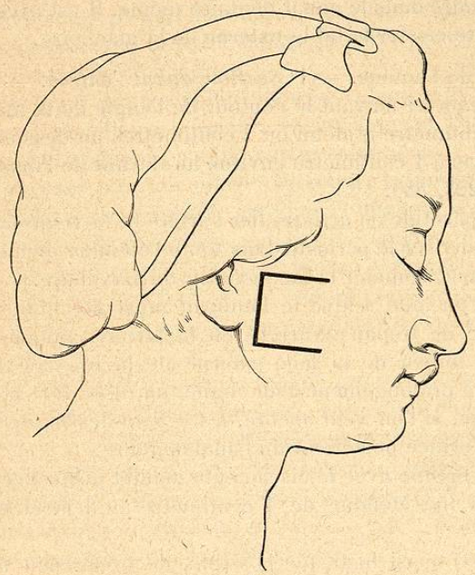

Fig 231.
Procédé de Horsley pour la résection sous-cranienne du nerf dentaire inférieur.

maillet ; par cette échancrure on peut atteindre le nerf dentaire inférieur, le suivre jusqu'à la base du crâne et le réséquer le plus haut possible.

« Par une incision verticale le long du bord postérieur du maxillaire et par deux insertions horizontales rejoignant la première, l'une au-dessous de l'arcade zygomatique, l'autre au niveau du bord de la mâchoire et un peu au-dessus, tracer un lambeau en forme de volet que l'on dissèque d'arrière en avant (fig. 231). Ce lambeau doit comprendre seulement la peau et un peu de graisse. Refouler ensuite en bas la graisse qui reste adhérente aux parties profondes et qui contient les filets supérieurs du facial ; déplacer de la même façon le canal de Sténon, puis sectionner transversalement le mas-

[1] Le Dentu. Leç. clin. *Sem. médicale*, p. 285, 1895.

séter au-dessous de l'apophyse zygomatique. Il ne faut pas trop se rapprocher de l'apophyse coronoïde, ni du col du condyle du maxillaire inférieur.

« Pratiquer sur cet os une brèche haute de 1 centimètre et demi environ, mais dont la largeur ne doit pas dépasser 1 centimètre, sinon l'on court les risques de fracturer soit l'apophyse coronoïde, soit le condyle du maxillaire inférieur.

« Atteindre le nerf dentaire inférieur et le mettre à nu, ce qui est affaire de patience (puis le réséquer), mais la résection faite jusqu'à la base du crâne offre des dangers réels (section de l'artère maxillaire interne et de l'artère dentaire inférieure). »

Le professeur Le Dentu a fait cette opération en décembre 1892 ; le résultat se maintenait excellent en 1895. Dubois [1] (de Cambrai) a pratiqué aussi avec succès l'opération de Horsley le 29 mars 1895. Seulement, il a augmenté l'échancrure sigmoïde avec une couronne de trépan placée à 1 centimètre et demi au-dessous de son bord libre, puis en libérant la rondelle par deux coups de ciseaux perpendiculaires. La section supérieure du nerf dentaire put être faite sans incident à l'émergence du trou ovale, après qu'on eut chargé le nerf sur un crochet à strabisme et qu'on l'eut dégagé avec précaution à la sonde jusqu'à la base du crâne.

Nerf lingual. — Indications opératoires : névralgie du lingual ; épithéliome lingual inopérable, quand il est très douloureux.

On peut attaquer le nerf en dedans de la branche montante de la mâchoire ou sur le plancher de la bouche.

1er cas. — Procédé. — Faire la même incision et le même lambeau que pour le nerf dentaire inférieur.

Appliquer une large couronne de trépan, à l'exemple de Linhart et d'Inzani, sur le tiers inférieur de la branche montante.

Dès que l'os est perforé, reconnaître le nerf dentaire, qui est le premier accessible. Avec la sonde cannelée, à quelques millimètres en dedans et en avant du nerf dentaire, dénuder le nerf lingual qui est aussi vertical, mais un peu plus gros ; le saisir avec une pince à verrou, l'attirer fortement au dehors, enfin le sectionner d'un coup de ciseaux, le plus haut possible au-dessus de la pince, puis le plus bas possible, au-dessous de la pince.

Ce procédé peut être utile dans les cas où le plancher buccal est infiltré par le néoplasme cancéreux et où la recherche intra-buccale du nerf serait trop difficile, impossible même.

2e cas. — Procédé : *Incision de Létiévant* (fig. 232). — Les mâchoires étant largement séparées au moyen de l'écarteur, pendant qu'un aide attire la pointe de la langue du côté opposé avec une pince à griffes, porter la pointe du bistouri au côté interne de la dernière grosse molaire inférieure et pratiquer sur la muqueuse, dans le sillon linguo-gingival, à 5 millimètres

[1] Dubois. *Congr. fr. de chir.*, p. 293, 1896.