fémoral, faire une incision cutanée verticale de 5 centimètres, qui commence à la hauteur de la tête du péroné.

Diviser le tissu cellulaire sous-cutané.

Pendant qu'un aide écarte les deux lèvres de l'incision, diviser l'aponévrose jambière de bas en haut sur la sonde, après avoir fait glisser exactement son bec contre la face postérieure de l'aponévrose. On voit le nerf et la veine saphène externe couchés l'un à côté de l'autre sur l'intersection des deux jumeaux.

Isoler le nerf et l'exciser dans une étendue de 3 à 4 centimètres.

Nerf tibial postérieur. — *Distension au tiers moyen de la jambe et derrière la malléole interne.*

Même incision que pour la ligature de l'artère tibiale postérieure dans les points correspondants. Le nerf est successivement en dehors puis en arrière de l'artère [1].

Nerf sciatique poplité externe. — *Distension derrière le tendon du biceps.*

Procédé. — Après avoir reconnu et marqué le bord postérieur du tendon du biceps fémoral, faire sur ce bord une incision cutanée de 4 centimètres qui lui soit parallèle et qui, en dehors, s'arrête au-dessous de la tête du péroné.

Diviser le tissu cellulaire sous-cutané, puis l'aponévrose jambière, de bas en haut sur la sonde. On trouve le tronc du sciatique poplité externe entre le jumeau externe et le tendon bicipital.

Isoler le nerf et le distendre dans les deux sens opposés.

Nerf tibial antérieur et nerf musculo-cutané. — 1° *Distension de l'un ou de l'autre ou de tous deux à leur origine.*

Procédé. — Sur le prolongement du bord postérieur du tendon bicipital, faire une incision cutanée de 4 centimètres dont le milieu soit placé au-dessous de la tête du péroné.

Diviser le tissu cellulaire sous-cutané, puis l'aponévrose jambière de bas en haut sur la sonde.

Avec le bec de la sonde ou à petits coups de bistouri, toujours dans la direction du tendon bicipital, diviser l'extrémité supérieure du long péronier latéral. On trouve les deux nerfs contre le péroné au moment où ils se séparent à angle aigu.

Isoler et distendre avec le crochet mousse.

2° *Distension ou excision du nerf tibial antérieur au tiers moyen et au tiers inférieur de la jambe.*

Mêmes incisions que pour la ligature de l'artère tibiale antérieure dans les points correspondants. Le nerf est au-devant ou en dehors de l'artère.

[1] Chalais. *Traitement du mal plantaire perforant par l'élongation des nerfs.* Thèse, Paris, 1897 ; Chipault. *Congr. fr. de chir.*, 1897.

3° *Excision de la partie cutanée du nerf musculo-cutané.*

Procédé. — A la partie moyenne de la jambe, à 1 centimètre en dedans du bord antérieur du péroné, faire une incision cutanée verticale de 5 centimètres.

Diviser le tissu cellulaire sous-cutané, puis l'aponévrose jambière.

Avec le doigt ou le bec de la sonde, disséquer l'interstice qui sépare les péroniers latéraux des extenseurs des orteils. C'est dans leur intervalle qu'on trouve le nerf musculo-cutané unique, quelquefois double.

L'isoler et l'exciser dans une étendue de 3 à 4 centimètres.

Article II. — NEUROPRAPHIE [1]

La neuroprapphie ou *suture nerveuse* est une opération ou un temps opératoire qui consiste aujourd'hui, soit à *affronter* au moyen de points deux surfaces de section nerveuses, afin d'obtenir leur *réunion immédiate ;* soit à *relier* par des fils les bouts plus ou moins éloignés d'un nerf, afin d'instituer ou de favoriser leur *réunion médiate.* Il faut, par conséquent, distinguer une *suture à contact*, c'est la plus ancienne et la meilleure, et une *suture à distance*, cette dernière bien étudiée expérimentalement, il y a quelques années, par Glück, Vanlair et Assaky.

Toutes les deux sont indiquées : 1° d'ordinaire, dans les sections complètes, accidentelles ou chirurgicales, des branches motrices ou sensitivo-motrices ; 2° quelquefois, dans les sections analogues de branches purement sensitives (au poignet, à la main par exemple). Cependant, lorsqu'une perte de substance accompagne la section d'un nerf, il ne faut pratiquer la suture à distance que s'il est réellement impossible d'affronter les bouts par l'élongation ; on sait, en effet, que les nerfs sont doués d'une extensibilité très notable. Max Schüller a réussi, chez un jeune homme de dix-neuf ans, à combler une perte de substance de 4 centimètres du nerf médian en distendant le bout central ; la sensibilité revint un mois après, et la motilité un mois et demi après l'opération. Il y aurait même, selon notre avis, tout avantage à faire systématiquement l'élongation des bouts avant d'appliquer une suture à distance qui est reconnue nécessaire : la restauration fonctionnelle du nerf n'en serait que plus hâtive.

On dit que la suture nerveuse est *primitive* lorsqu'on l'emploie pour une lésion fraîche ; il y a une plaie, et les extrémités nerveuses n'ont subi aucune

[1] Cons. : Chaput (*Arch. gén. de médecine*, août-sept. 1884) ; Gilis (th. Montpellier, 1884 ; Tillaux (*Congrès franç. de chirurgie*, p. 510, 1886) ; Nicaise (*Encyclop. intern. de chir.*, t. III, p. 761, 1888) ; Lejars (*Traité de chirurgie de MM. Duplay et Reclus*, t. II, p. 56, 1890) ; W. Gleiss (*Brun's Beitr. zur klin. Chir.*, X, 2, 1893 ; 11 *Observ. de la clinique de Tubingen*).

altération. On la nomme *secondaire* si elle concerne une ancienne section de nerf cachée sous une cicatrice de la peau. Il faut alors faire une plaie, et, quand on est arrivé au siège de la lésion nerveuse, on trouve d'abord le moignon du bout central plus ou moins renflé et adhérent au voisinage, puis plus ou moins bas, le bout périphérique sous forme d'un cordon grisâtre, atrophié, effilé en pointe, relié ou non au renflement central par quelques tractus fibreux ; quelquefois, le bout périphérique est impossible à reconnaître. On excise le renflement central et l'extrémité amincie périphérique. Cet avivement une fois exécuté, l'opérateur se trouve en présence des mêmes conditions anatomiques que celles de la suture nerveuse primitive ; la technique devient, par suite, la même. Nous n'avons donc qu'à décrire les divers modes de suture proprement dite.

Fig. 236. — Aiguille plate de Wölberg.

Les instruments et agents nécessaires sont :

Des aiguilles rondes et fines, ou bien les fines aiguilles courbes et latéralement aplaties de Hagedorn, de L. Wölberg (fig. 236) ;

Une petite pince à dents de souris ;

Une paire de petits ciseaux, bien tranchants et de préférence courbés sur le plat ;

Du catgut fin, lentement résorbable (à l'acide chromique, à l'huile de genévrier, etc.).

MANUEL OPÉRATOIRE

A. Sutures a contact. — Tantôt les points de sutures sont placés entre les faisceaux de tubes nerveux eux-mêmes, c'est la suture dite *directe*, employée pour la première fois par Nélaton (1863) ; tantôt ils n'embrassent que le névrilème, c'est la suture dite *indirecte périneurotique*, dont la première application remonte à Baudens (1836) ; tantôt, enfin, ils n'intéressent pas les bouts nerveux et comprennent simplement le tissu conjonctif environnant, c'est la suture dite *indirecte paraneurotique*, spécialement préconisée par C. Hueter.

Suture directe. — Soit à suturer le nerf médian, sectionné à la partie moyenne du bras.

Procédé. — Après avoir pincé en avant l'extrémité du bout périphérique, faire passer latéralement de part en part, à 4 millimètres de la surface de section, l'aiguille armée du fil.

Pincer de même le bout central et le traverser latéralement à la même distance par rapport à sa surface de section, pour revenir au point de départ.

Croiser les deux chefs du fil ; tirer dessus, et pour rapprocher autant que possible les surfaces de section, pendant que l'avant-bras est fléchi, mais en évitant le chevauchement des bouts, faire un double nœud et couper les chefs au ras du nœud (suture perdue) ; ce seul point suffit (fig. 237).

Pour un nerf plus gros (sciatique poplité interne, grand sciatique), on met deux et même trois points de suture.

Suture périneurotique. — Soit encore à suturer le nerf médian.

Procédé. — Après avoir pincé en avant l'extrémité du bout périphérique, introduire l'aiguille sur le côté interne du nerf, à trois millimètres de la surface de section, et la faire passer sous le névrilème, vers cette surface.

Pincer de même le bout central, conduire la même aiguille de sa surface de section vers son côté interne sous le névrilème et la faire ressortir à 3 millimètres de sa surface de section. On a ainsi placé une anse qui embrasse le côté interne des deux bouts.

Placer de même une anse latérale externe.

Serrer chaque anse, au degré convenable ; faire un double nœud, et

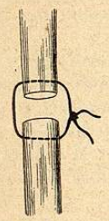

Fig. 237. — Suture nerveuse directe.

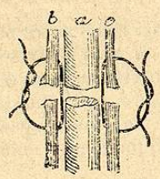

Fig. 238. — Suture nerveuse périneurotique.
a, nerf ; *cb*, névrilème montré à distance.

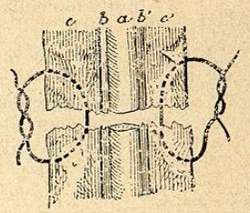

Fig. 239. — Suture paraneurotique à nerf.
a, nerf ; *bb'*, névrilème ; *cc*, tissu conjonctif paranerveux.

couper les chefs de chaque anse au ras du nœud. Les bouts se trouvent affrontés par deux points (fig. 238).

Suture paraneurotique. — *Procédé.* — Rapprocher les bouts, autant que possible, par la position et, au besoin, par la pression convergente des mains d'un aide.

Embrasser avec une anse de catgut le tissu conjonctif lâche qui environne le côté interne des deux bouts.

Placer une anse semblable du côté externe, et quelquefois une troisième en avant (fig. 239).

Le reste comme dans le procédé précédent.

La suture directe est la plus usitée dans la pratique ; elle tend même à supplanter complètement les deux genres de suture indirecte, depuis que l'expérience a démontré qu'elle est absolument inoffensive et qu'elle maintient mieux en présence les surfaces de section nerveuses.

Ce qui nous intéresse surtout, c'est la *valeur thérapeutique* manifeste des sutures à contact envisagées dans leur ensemble, valeur que nous résumerons simplement dans la formule générale suivante, laissant de côté le détail des théories nombreuses et la longue discussion des faits connus : *en favorisant la réunion immédiate de la*

solution de continuité, les sutures à contact assurent et accélèrent le plus souvent le rétablissement des fonctions du nerf lésé.

B. Sutures a distance. — a. *Méthode d'Assaky*[1] (anses de catgut). — Soit une perte de substance de 5 à 6 centimètres du nerf médian à la partie inférieure de l'avant-bras.

Saisir délicatement avec une pince l'extrémité du bout central, et passer latéralement à 4 millimètres environ au-dessus de sa coupe transversale un fil de catgut durci n° 2. Saisir ensuite le bout périphérique, et passer à la même distance de la coupe transversale le fil qui traverse le bout supérieur. Tirer les deux chefs jusqu'à ce que les bouts nerveux soient modérément tendus l'un vers l'autre, fermer l'anse par un double ou mieux triple nœud, et couper les chefs presque à ras.

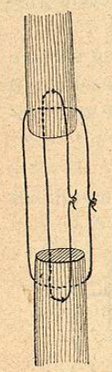

Fig. 240. Suture nerveuse à distance.

Placer une anse analogue d'avant en arrière, en piquant les bouts nerveux un peu au-dessus de la première anse (fig. 240).

Les bouts se trouvent ainsi reliés entre eux par quatre fils, et c'est le long de ces conducteurs si bien tolérés et lentement résorbables que se projettent les fibres nerveuses nouvelles qui émanent du bout central pour aller rajeunir peu à peu toute la longueur du bout périphérique. Assaky a constaté dans ses expériences que la multiplication des anses de catgut augmente le nombre des fibres régénératrices.

La méthode d'Assaky a donné un succès remarquable à J. Ehrmann (à Mulhouse)[2], qui a fait une suture secondaire du nerf radial, dans l'aisselle, au moyen de trois anses de catgut : l'écart était de 3 centimètres.

b. *Méthode de Vanlair*[3] (tubo-suture). — Aux drains d'os décalcifiés qu'il avait d'abord employés à l'exemple de Glück, Vanlair a substitué des tubes de caoutchouc préalablement aseptisés et dont la paroi est épaisse de 2 millimètres seulement. Les tubes d'osséine se résorbaient trop rapidement, tandis que ceux de caoutchouc se maintiennent longtemps avant de disparaître , eux aussi par la résorption.

La méthode est facile à comprendre. Lorsqu'un nerf a été sectionné avec perte de substance, on engage chaque bout, à une profondeur de 5 millimètres, dans une des extrémités du tube de caoutchouc dont le calibre est approprié ; on l'y fixe par la suture, puis on ferme la plaie de façon à obtenir la réunion immédiate.

Le tube fait office de conducteur, comme les anses de catgut, aux fibres nerveuses de formation nouvelle. Jusqu'à présent, à notre connaissance du moins, deux chirurgiens seulement, P. v. Bruns et Guelliot (de Reims)[4] ont employé la méthode de Vanlair : ils se sont servis de tubes d'os décalcifiés.

[1] Assaky. Th. Paris, n° 149, 1886.
[2] Ehrmann. *Congrès fr. de chirur.*, p. 428, 1892 ; voy. aussi Ehrmann, Th. Paris, 1897.
[3] Vanlair. *La suture des nerfs. Étude critique et expérimentale* (Bruxelles, 1889).
[4] Guelliot. *Soc. chir.*, 1er févr. 1893.

Dans une autre circonstance, pour prévenir les adhérences périphériques des nouvelles fibres nerveuses, v. Bruns « a enroulé autour des points suturés une lamelle dermo-épidermique taillée suivant la méthode de Thiersch ».

Article III. — GREFFE NERVEUSE

La greffe est une opération qui consiste à affronter le bout périphérique d'un nerf avec le bout central d'un autre nerf (*greffe bout à bout*) ou avec le flanc d'un autre nerf (*greffe latérale*).

La greffe bout à bout est indiquée dans la section du plexus branchial, dans la section de deux ou plusieurs nerfs voisins, quand il est impossible de déterminer les bouts périphériques respectifs des troncs divisés. La greffe latérale est indiquée dans la section de l'un de deux ou plusieurs nerfs voisins, quand il est possible de retrouver le bout central ou que la perte de substance est trop considérable.

L'emploi de la greffe nerveuse est régi par les principes physiologiques suivants : 1° la suture d'un bout sensitif avec un bout central moteur ne rétablit pas la sensibilité ; 2° la suture d'un bout moteur avec un bout central sensitif ne rétablit pas la motilité ; 3° la suture d'un bout de nerf mixte avec le bout central d'un autre nerf mixte est capable de rétablir et la sensibilité et la motilité ; 4° la suture entre bouts sensitifs ou entre bouts moteurs rétablit toujours la sensibilité ou la motilité. En un mot, cela revient à dire que la réunion des nerfs à fonctions différentes n'a jamais pour résultat une restauration fonctionnelle, la spécificité des noyaux cellulaires d'origine étant fixe.

MANUEL OPÉRATOIRE

A. Greffe bout a bout. — Soit une section transversale du bras, à la partie moyenne, intéressant la peau, le tissu sous-cutané, l'aponévrose, le nerf médian et le nerf cubital (plus l'artère humérale et ses veines satellites).

Procédé. — Pour réunir le bout périphérique du nerf médian au bout central du nerf cubital, et le bout périphérique du cubital au bord central du nerf médian, mobiliser d'abord les deux bouts l'un vers l'autre en conservant autour d'eux le plus de tissu conjonctif possible (fig. 241) ; il n'est pas nécessaire qu'ils arrivent au contact.

Puis affronter les bouts par la suture périneurotique ou la suture directe.

B. Greffe latérale. — Soit encore une section transversale du bras, à la partie moyenne, intéressant les téguments et seulement le nerf médian.

Procédé. — Pour réunir le bout périphérique du médian au cubital, après avoir mis à nu ce dernier, faire sur son côté externe, avec le bistouri ou avec les ciseaux, une petite encoche transversale qui intéresse la moitié seulement de son diamètre.

Détacher la moitié correspondante du bout central du cubital, sur une hauteur de 5 millimètres, pour avoir une fente.

Mobiliser le bout périphérique du médian ; mobiliser aussi, si c'est nécessaire, le nerf cubital, pour que le rapprochement soit aussi exact que possible.

Par deux coups de ciseaux, affiner en coin l'extrémité du médian, l'engager dans la fente du cubital (fig. 242) et le réunir à ce dernier par deux points de suture.

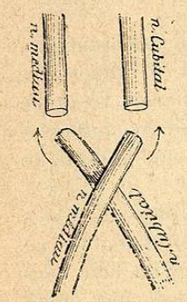

Fig. 241. — Greffe bout à bout par échange des tronçons nerveux périphériques.

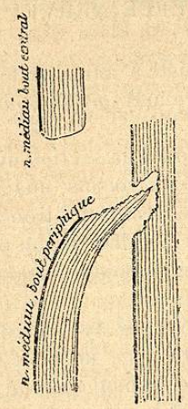

Fig. 242. — Greffe latérale d'un tronçon nerveux périphérique sur un nerf voisin.

La greffe bout à bout peut aussi se faire par le procédé en fente.

Pour rétablir sûrement la conductibilité nerveuse dans le bout périphérique, il ne suffit pas, comme l'a fait ingénieusement A. Desprès (1875), d'insinuer l'extrémité de ce bout entre les faisceaux préalablement dissociés d'un nerf voisin ; il ne suffit pas davantage, suivant l'exemple de Gunn (1886), d'enlever une partie de la gaine du nerf tuteur, et de suturer simplement à sa place l'extrémité du bout périphérique : *il faut réunir coupe avec coupe de substance nerveuse même.* Si l'on omet ce point essentiel, on ne fait que de fausses greffes latérales, et l'on n'obtient que des résultats incomplets ou illusoires [1].

Article IV. — NEUROPLASTIE

La neuroplastie est une opération qui consiste à placer dans l'intervalle de deux bouts nerveux, soit deux lambeaux ou un lambeau qu'on emprunte aux bouts mêmes ou à l'un d'eux (Létiévant), soit un segment de tronc nerveux (Philippeaux et Vulpian, Glück), soit un autre raccord organique, tel que tendon, catgut, etc. (Glück).

Elle est indiquée quand la perte de substance d'un nerf est trop considérable pour être comblée par la puissance régénératrice de son bout central.

[1] Voy. Reboul. *Congrès fr. de chir.*, 1897.

MANUEL OPÉRATOIRE

A. Autoplastie a deux lambeaux. — Soit une excision de 6 centimètres du nerf médian, qu'il s'agit de réparer.

Procédé de Létiévant. — A l'aide d'un bistouri effilé, pratiquer dans le bout supérieur une fente ou boutonnière commençant à 5 millimètres de la terminaison de ce bout et s'élevant à 3 centimètres ou 3 centimètres et demi au-dessus.

Vers le haut de la boutonnière, faire sortir le bistouri en divisant transversalement une des lèvres de la boutonnière.

Renverser en bas, dans la direction du bout inférieur, la lèvre ainsi transformée en lambeau.

Tailler sur le bout inférieur un lambeau nerveux semblable, le renverser à la rencontre du premier lambeau, affronter sa face avivée avec une partie de la face avivée de ce lambeau, et maintenir la juxtaposition par un point de suture (fig. 243).

L'autoplastie nerveuse à deux lambeaux a réussi déjà deux fois entre les mains de Tillmanns [1] et de v. Dittel [2] chez l'homme.

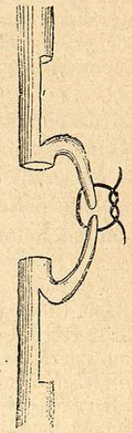

Fig. 243. Autoplastie nerveuse à deux lambeaux.

Fig. 244. Autoplastie nerveuse à un lambeau.

B. Autoplastie a un seul lambeau. — Soit une excision de 5 centimètres du nerf cubital à la partie moyenne du bras.

Procédé. — Pour laisser au bout central toute sa puissance de végétation, prendre le lambeau sur le bout périphérique, le tailler long de 3 centimètres, à la manière indiquée ; le renverser sur lui-même, vers le bout central, et affronter son extrémité à celle de ce dernier par un point de suture directe (fig. 244).

Cette seconde variété d'autoplastie a été appliquée pour la première fois par Létiévant, — mais sans succès, peut-être parce que l'opération a été faite à l'époque préantiseptique. V. Bruns [3] l'a également tentée pour une plaie ancienne du cubital avec écart de 10 centimètres ; le résultat a été fort incomplet.

C. Transplantation d'un segment nerveux [4]. — Lorsqu'on opère sur le vivant,

[1] Tillmanns. *Lang. Arch.*, Bd. XXXII, 4, p. 923, 1885.
[2] V. Dittel. *Soc. império-roy. des médecins de Vienne*, avril 1891.
[3] V. Bruns. in *Mém. de Gleiss*, *loc. cit.*
[4] Cons. Atkinson. *Brit. m. J.*, p. 624, sept. 1890.

on emprunte le segment à un membre fraîchement amputé (E. Albert, Mayo-Robson), ou à un animal (P. Vogt, Kaufmann, Landerer, Mayo-Robson[1]) ; et, avant de l'appliquer, on le rend parfaitement aseptique par des moyens qui ne nuisent pas trop à sa vitalité. Il doit être un peu plus long que la perte de substance à combler.

Le manuel opératoire de sa fixation est des plus simples : on réunit ses extrémités aux deux bouts nerveux par quelques points de catgut fin.

Quant aux résultats, il faut bien dire qu'Albert, Kaufmann et Vogt ont complètement échoué ; mais les plaies ont suppuré. Landerer et Robson ont, au contraire, obtenu des succès remarquables.

Il est démontré que ni les lambeaux nerveux autoplastiques, ni les segments nerveux transplantés ne conservent leur constitution normale, et qu'ils subissent fatalement la dégénérescence scléro-graisseuse ; ils servent simplement de guides aux fibres nerveuses nouvelles qui se dirigent du bout central vers le bout périphérique.

D. Interposition d'un raccord de catgut. — C'est Glück qui le premier, du moins à notre connaissance, a songé à souder deux bouts nerveux plus ou moins écartés en fixant dans leur intervalle une tresse ou un faisceau de catgut ; et il a tenté cette opération non seulement sur des animaux, mais encore sur l'homme. Le manuel opératoire se devine trop aisément pour être décrit.

Le 23 avril 1890, Glück a présenté à la Société de médecine berlinoise deux malades traités par le raccord de catgut, l'un pour une lésion du nerf radial, l'autre pour une lésion du nerf médian ; les fonctions s'étaient parfaitement rétablies.

En somme, — la greffe nerveuse mise à part à cause de ses indications spéciales, — malgré tout l'intérêt qui s'attache à la question de l'autoplastie nerveuse, — on peut conclure actuellement que les moyens les plus sûrs et les plus simples de combler une perte de substance sont pour le chirurgien : la suture à distance d'Assaky et le raccord au catgut de Glück.

SECTION II

TUMEURS NÉOPLASIQUES DES NERFS

Les tumeurs néoplasiques des nerfs cérébro-spinaux sont les unes des *névromes vrais*, comme celles qui se forment normalement dans toutes les sections de nerfs, accidentelles ou opératoires (névromes traumatiques, névromes d'amputation), les autres des *névromes faux* ou *pseudo-névromes*, ainsi nommées parce qu'elles *siègent simplement* sur le trajet ou dans l'intérieur des nerfs sans être constituées elles-mêmes par du tissu nerveux.

[1] Robson. *Successfully graft of the spinal cord of a rabbit in the median nerve of a man* (*Brit. m. J.*, p. 312, oct. 1896).

C'est des dernières seules qu'il sera ici question au point de vue opératoire, après un rappel sommaire de quelques notions anatomo-pathologiques.

Les pseudo-névromes sont *primitifs* ou *secondaires*. Occupons-nous d'abord des premiers, qui sont, du reste, les plus importants. Ce sont presque toujours des tumeurs conjonctives, ordinairement des fibromes ou fibro-myxomes, pleins ou kystiques, quelquefois des sarcomes ; l'épithéliome

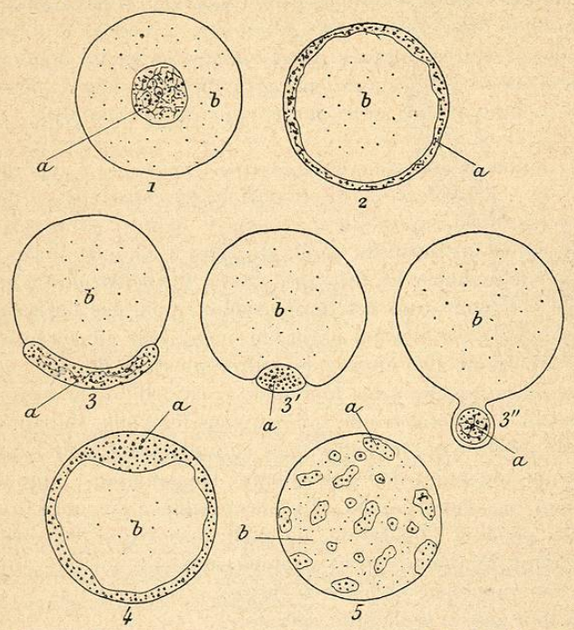

Fig. 245. — Coupes schématiques transversales pour montrer les connexions des pseudo-névromes avec le nerf d'origine.

1, type de tumeur périphérique ou engainante : *a*, nerf ; b, tumeur. — 2, type de tumeur centrale ou engainée : *a*, nerf ; b, tumeur. — 3, 3', 3", 4, divers types de tumeur latérale : *a*, nerf ; b, tumeur. — 5, type de tumeur diffuse ou infiltrée : *a*, faisceau nerveux ; b, tumeur.

et l'endothéliome sont tout à fait exceptionnels. Le fibrome et le fibromyxome sont toujours enveloppés d'une capsule fibreuse plus ou moins épaisse ; les autres tumeurs sont plutôt infiltrées, diffuses.

Les pseudo-névromes sont ordinairement uniques ; quelquefois multiples sur un même nerf, sur plusieurs nerfs de la même région, ou des nerfs de régions diverses. Leur volume varie d'un grain de mil à une tête d'adulte, ceux du membre supérieur ne dépassent guère le volume d'un œuf de poule, les plus gros se trouvent au membre inférieur, surtout sur le grand nerf sciatique. Ils ont, le plus souvent, la forme d'un fuseau dont les extrémités se continuent avec le bout central et le bout périphérique du nerf d'origine. Quant aux connexions intimes qu'ils affectent avec le nerf et dont la connaissance se rapporte directement à la technique opératoire, un coup d'œil