on emprunte le segment à un membre fraîchement amputé (E. Albert, Mayo-Robson), ou à un animal (P. Vogt, Kaufmann, Landerer, Mayo-Robson[1]) ; et, avant de l'appliquer, on le rend parfaitement aseptique par des moyens qui ne nuisent pas trop à sa vitalité. Il doit être un peu plus long que la perte de substance à combler.

Le manuel opératoire de sa fixation est des plus simples : on réunit ses extrémités aux deux bouts nerveux par quelques points de catgut fin.

Quant aux résultats, il faut bien dire qu'Albert, Kaufmann et Vogt ont complètement échoué ; mais les plaies ont suppuré. Landerer et Robson ont, au contraire, obtenu des succès remarquables.

Il est démontré que ni les lambeaux nerveux autoplastiques, ni les segments nerveux transplantés ne conservent leur constitution normale, et qu'ils subissent fatalement la dégénérescence scléro-graisseuse ; ils servent simplement de guides aux fibres nerveuses nouvelles qui se dirigent du bout central vers le bout périphérique.

D. Interposition d'un raccord de catgut. — C'est Glück qui le premier, du moins à notre connaissance, a songé à souder deux bouts nerveux plus ou moins écartés en fixant dans leur intervalle une tresse ou un faisceau de catgut ; et il a tenté cette opération non seulement sur des animaux, mais encore sur l'homme. Le manuel opératoire se devine trop aisément pour être décrit.

Le 23 avril 1890, Glück a présenté à la Société de médecine berlinoise deux malades traités par le raccord de catgut, l'un pour une lésion du nerf radial, l'autre pour une lésion du nerf médian ; les fonctions s'étaient parfaitement rétablies.

En somme, — la greffe nerveuse mise à part à cause de ses indications spéciales, — malgré tout l'intérêt qui s'attache à la question de l'autoplastie nerveuse, — on peut conclure actuellement que les moyens les plus sûrs et les plus simples de combler une perte de substance sont pour le chirurgien : la suture à distance d'Assaky et le raccord au catgut de Glück.

SECTION II

TUMEURS NÉOPLASIQUES DES NERFS

Les tumeurs néoplasiques des nerfs cérébro-spinaux sont les unes des *névromes vrais*, comme celles qui se forment normalement dans toutes les sections de nerfs, accidentelles ou opératoires (névromes traumatiques, névromes d'amputation), les autres des *névromes faux* ou *pseudo-névromes*, ainsi nommées parce qu'elles *siègent simplement* sur le trajet ou dans l'intérieur des nerfs sans être constituées elles-mêmes par du tissu nerveux.

[1] Robson. *Successfully graft of the spinal cord of a rabbit in the median nerve of a man* (*Brit. m. J.*, p. 312, oct. 1896).

C'est des dernières seules qu'il sera ici question au point de vue opératoire, après un rappel sommaire de quelques notions anatomo-pathologiques.

Les pseudo-névromes sont *primitifs* ou *secondaires*. Occupons-nous d'abord des premiers, qui sont, du reste, les plus importants. Ce sont presque toujours des tumeurs conjonctives, ordinairement des fibromes ou fibro-myxomes, pleins ou kystiques, quelquefois des sarcomes ; l'épithéliome

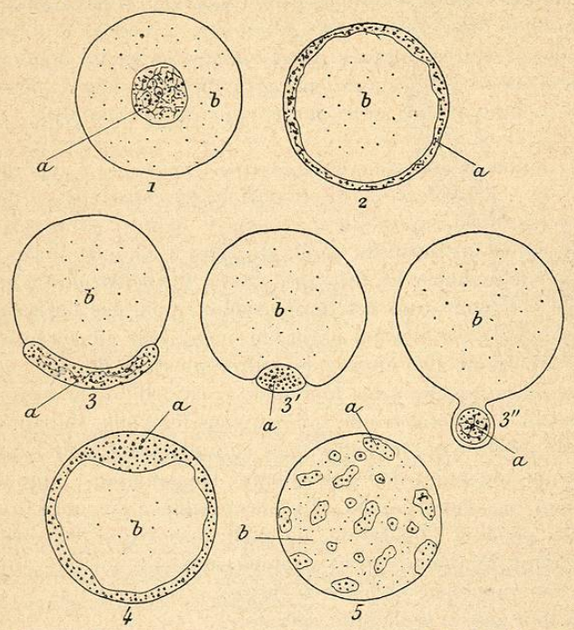

Fig. 245. — Coupes schématiques transversales pour montrer les connexions des pseudo-névromes avec le nerf d'origine.

1, type de tumeur périphérique ou engainante : *a*, nerf ; b, tumeur. — 2, type de tumeur centrale ou engainée : *a*, nerf ; b, tumeur. — 3, 3', 3", 4, divers types de tumeur latérale : *a*, nerf ; b, tumeur. — 5, type de tumeur diffuse ou infiltrée : *a*, faisceau nerveux ; b, tumeur.

et l'endothéliome sont tout à fait exceptionnels. Le fibrome et le fibromyxome sont toujours enveloppés d'une capsule fibreuse plus ou moins épaisse ; les autres tumeurs sont plutôt infiltrées, diffuses.

Les pseudo-névromes sont ordinairement uniques ; quelquefois multiples sur un même nerf, sur plusieurs nerfs de la même région, ou des nerfs de régions diverses. Leur volume varie d'un grain de mil à une tête d'adulte, ceux du membre supérieur ne dépassent guère le volume d'un œuf de poule, les plus gros se trouvent au membre inférieur, surtout sur le grand nerf sciatique. Ils ont, le plus souvent, la forme d'un fuseau dont les extrémités se continuent avec le bout central et le bout périphérique du nerf d'origine. Quant aux connexions intimes qu'ils affectent avec le nerf et dont la connaissance se rapporte directement à la technique opératoire, un coup d'œil

sur la figure 245 permet de s'en faire pratiquement une idée générale : le nerf est tantôt ramassé au centre de la tumeur comme une broche 1 ; tantôt épandu à sa périphérie en forme de coque 2 ; tantôt simplement tangent à une partie de sa circonférence : en surface 3, dans une gouttière 3′, par un pédicule 3″ ; tantôt étalé autour d'elle et, d'autre part, immergent par une partie de fibres nerveuses 4 ; tantôt enfin 5 dissocié; infiltré par la tumeur.

Les pseudo-névromes secondaires sont dus à la propagation, par contact ou à distance, de tumeurs malignes telles que le cancer de l'utérus, de la main, du sein et autres organes. Elles sont rares et ne donnent lieu que plus rarement encore à des opérations particulières comme la neurectomie et l'élongation, opérations qui ne présentent aucune particularité.

A. Opérations pour pseudo-névrome primitif unique. — Ces opérations sont, suivant les cas : *l'énucléation, l'extirpation, la combinaison de ces deux modes d'exérèse*. Il est impossible d'avance, — avant d'avoir mis la tumeur à découvert, — de savoir ou du moins de juger à laquelle de ces opérations on sera obligé de recourir. En principe, c'est *à l'énucléation* qu'on doit donner la préférence pour tous les nerfs, surtout pour les nerfs moteurs ou mixtes, parce que c'est elle qui assure le mieux leur conservation ou leur restauration fonctionnelle ; mais une autre question domine, ici, comme partout ailleurs, la question des fonctions, c'est celle de la *bénignité* ou de la *malignité* du pseudo-névrome qu'on a sous les yeux. Malheureusement, les signes cliniques de la malignité (*gros volume, croissance rapide, mobilité limitée*) ne sont point des guides sûrs ; les ganglions lymphatiques en amont ne sont pas engorgés ou sont inaccessibles ; l'examen histologique extemporané, pendant l'opération, ne peut fournir que des présomptions. Néanmoins, dans le doute, après examen suffisant, mieux vaut *extirper*, s'exposer à une impotence qu'à une récidive.

Voici, en tout cas, la technique opératoire :

1° *Incision des téguments*. — Après désinfection large du champ opératoire, le malade étant endormi et l'ischémie préliminaire, si possible, étant établie, faire suivant le grand axe de la tumeur une incision cutanée qui le dépasse de part et d'autre. Inciser l'aponévrose générale et, au besoin, les plans sous-jacents sur la même étendue jusqu'à ce qu'on soit arrivé sur la tumeur.

2° *Mise à découvert de la tumeur*. — Dénuder celle-ci sur tout son périmètre et sur toute sa longueur ; dénuder également, si possible, jusqu'à une distance d'au moins 2 à 3 centimètres, les bouts supérieur et inférieur du nerf d'origine. Puis, la plaie étant largement écartée, se rendre compte des connexions de la tumeur avec le nerf.

3° *Enucléation de la tumeur*. — Si le nert traverse son axe, fendre la tumeur jusqu'à lui, de haut en bas, et le dégager en toute sa longueur. S'il est disposé en coque, fendre le nerf de même jusqu'à la tumeur, et dégager celle-ci par diérèse vive ou mousse. S'il est latéral, le séparer de la tumeur.

Ou bien *Extirpation de la tumeur*. — Si le nerf est impossible à isoler, si la tumeur est ou semble maligne, sectionner le nerf, de part et d'autre, à 1 centimètre ou 2 centimètres de la masse néoplasique.

Ou bien *Enucléation et extirpation de la tumeur*, d'après le type 4 de la figure 245, comme chez l'un de nos opérés. Fendre d'abord la coque nerveuse, l'isoler de la tumeur sur toute sa circonférence, puis terminer sa libération en coupant transversalement la partie des bouts nerveux qui plonge dans son épaisseur.

Puis, *Suture des bouts du nerf*. — Quand leur rapprochement est possible avec ou sans élongation préalable, les suturer comme nous l'avons indiqué dans la neurorraphie à contact ; quand ils sont trop éloignés, cas ordinaires, recourir à la suture tubulaire de Van Lair ou mieux aux anses de catgut d'Assaky.

Chez l'opéré dont nous venons de parler, nous avons placé neuf anses de gros catgut entre les deux bouts restants du grand nerf sciatique (fig. 246).

Malheureusement la tumeur a bientôt récidivé, elle est même devenue plus volumineuse qu'avant l'opération et la mort a eu lieu trois mois après cette dernière.

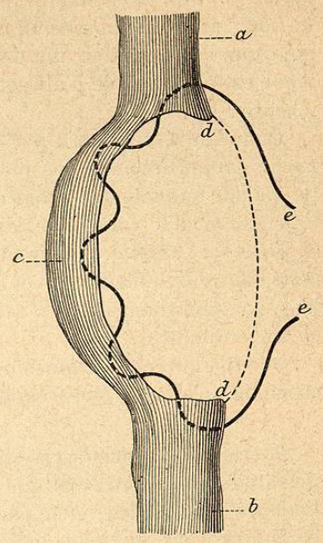

Fig. 246. — Demi-résection du grand nerf sciatique, d'après un de nos opérés. Suture à distance du restant des deux bouts au moyen d'anses de catgut (coupe verticale).

a, bout central du nerf. — b, bout périphérique. — *c*, partie membraniforme conservée du nerf. — *d*, *d*, coupe des deux bouts. — *ee*, anse de catgut traversant en bout et faufilée dans la partie membraniforme.

4° *Suture de la plaie*. — Après hémostase définitive, la tumeur ayant été énucléée ou extirpée, réunir, s'il y a lieu, les plans musculaires et aponévrotiques par des sutures perdues, puis réunir la peau avec des crins de Florence. Pansement sec aseptique et bandage compressif.

Dans les cas où le pseudo-névrome siège sur un fin rameau sensitif (doigts, main, orteils, pied), — comme la sensibilité se rétablit toujours et souvent très vite — il est inutile de tenter l'énucléation, on fait d'emblée l'extirpation ; souvent même il serait impossible de faire autrement.

Résultats. — Lorsque le pseudo-névrome n'avait pas déterminé déjà des troubles nerveux avant l'opération, celle-ci s'accompagne des phénomènes ordinaires qui suivent toutes les sections de nerfs : anesthésie, paralysie motrice, paralysie vasomotrice, troubles trophiques. Il n'y aurait donc, à ce point de vue, rien de spécial au pseudo-névrome.

Mais ce qui serait intéressant pour le chirurgien, quand il s'agit des gros pseudo-névromes du grand nerf sciatique, ce serait de savoir au bout de com-

bien de temps, suivant la longueur de nerf réséquée, peut disparaître la paralysie des mouvements du membre. Un fait de Bobroff nous apprend qu'après une résection de 12 centimètres il n'a pas fallu moins de deux ans pour que l'opéré fût en état de marcher comme auparavant. La suture à distance est-elle capable d'abréger une aussi longue période, et dans quelle mesure ?

Quand la résection n'a porté que sur une partie de l'épaisseur du nerf, une partie proportionnelle des mouvements est naturellement conservée aussi. Le malade auquel nous avons extirpé en juillet 1898 un fibro-sarconne kystique qui avait le volume des deux poings et pesait 1300 grammes, pouvait à sa sortie de l'hôpital, fléchir et étendre la jambe, marcher avec une canne, mais soulevait difficilement et laissait traîner la pointe du pied : les deux tiers de l'épaisseur du grand nerf sciatique avaient été réséqués sur une hauteur de 13 centimètres.

Quant à la récidive, plusieurs faits en démontrent la possibilité ; et il est probable qu'elle est plus fréquente après l'énucléation qu'après l'extirpation.

B. Opérations pour pseudo-névromes primitifs multiples. — Les indications opératoires sont les mêmes que dans les cas où il s'agit d'une tumeur unique : douleurs intolérables ; gêne par le siège, le poids, le volume ; symptômes de dégénérescence maligne ; inflammation kystique et imminence de rupture ; et les opérations requises (*énucléation, extirpation*) tantôt ne portent que sur une des tumeurs, tantôt s'adressent à toutes ou à plusieurs, dans la même séance ou dans des séances successives, plus ou moins espacées. La multiplicité n'est pas une contre-indication formelle à l'intervention.

C. Opérations pour pseudo-névromes récidivés. — Lorsque la récidive a eu lieu par suite d'une opération trop parcimonieuse, on peut tenter une nouvelle exérèse, mais aussi largement que possible ; si l'ablation sur place est impraticable, il ne reste que l'amputation comme dernière ressource.

SECTION III

SYMPATHECTOMIE CERVICALE

La sympathectomie cervicale est la résection partielle ou totale d'un ou des deux cordons du grand sympathique dans la région cervicale. Elle a été d'abord appliquée au traitement de l'épilepsie essentielle par W. Alexander[1] (de Liverpool), qui enlevait systématiquement les deux ganglions supérieurs ;

[1] W. Alexander. *The treatment of epilepsy*, Edimb. et Londres. 1889.

plus tard Jaboulay[1] et Jonnesco[2] (de Bucharest) l'ont préconisée les premiers, contre le goitre exophtalmique ; enfin, presque aussitôt, sous l'impulsion logique de ses idées pathogéniques bien connues, Abadie l'a employée contre le glaucome.

Epilepsie, maladie de Basedow, glaucome : telles sont aujourd'hui les trois affections pour la cure desquelles on a recours à la sympathectomie cervicale en se fondant sur le rôle des nerfs vaso-moteurs, ou sur l'action directe des cordons sympathiques eux-mêmes. En ce qui concerne l'épilepsie, d'après Jonnesco, l'opération doit être tentée dans tous les cas ; mais elle ne peut donner des résultats certains chez les épileptiques anciens atteints de manie et de démence, — à cause des modifications profondes de leur écorce cérébrale. — Elle convient spécialement aux cas de basedowisme vrai, primitif ; elle a sur eux, régulièrement, une influence curative. Dans le basedowisme secondaire à l'hypertrophie de la glande thyroïde, elle ne peut qu'améliorer les troubles nerveux, mais ces améliorations sont souvent des plus remarquables. Enfin, les observations d'Abadie, de Gérard-Marchant, de Jonnesco montrent que la sympathectomie peut s'appliquer avec succès aux diverses formes du glaucome.

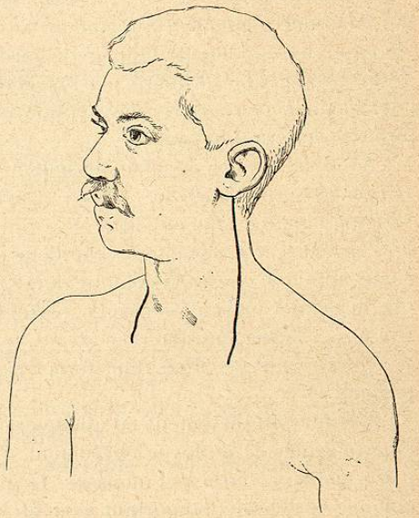

Fig. 247. — Lignes cicatricielles gauche et droite, consécutives à la résection bilatérale du sympathique cervical, pour épilepsie, d'après le procédé de Jonnesco, par le Dr Otéro Acevedo (de Madrid), 1898.

Technique opératoire. — Dans quelle étendue doit-on, suivant l'indication pathologique, réséquer le ou les cordons du grand sympathique. Pour l'épilepsie, d'après Jonnesco dont l'expérience, en la matière, est encore la plus considérable, la résection doit non seulement se faire des deux côtés dans la même séance (fig. 247), mais aussi s'étendre à toute la longueur du cordon y compris le ganglion cervical inférieur, afin de supprimer les nerfs vaso-moteurs du territoire vertébral en même temps que ceux du territoire carotidien. Pour le goitre exophtalmique, le même chirurgien estime que l'opération la plus rationnelle et la plus efficace est encore la résection bilatérale et *totale ;* on supprime ainsi les filets oculaires du ganglion supérieur, les filets thyroïdiens et cardiaques des deux autres ganglions. Il admet cependant que les résec-

[1] Jaboulay. *Lyon médical*, 31 oct. 1892.

[2] Jonnesco. Nombr. publications, entre autres celle du *Congrès de chir.*, p. 200, 1898.

tions étendues comprenant seulement les deux premiers ganglions peuvent donner de bons résultats thérapeutiques. Gérard-Marchant est d'avis qu'on peut, qu'on doit même se borner soit à la résection du seul ganglion supérieur soit à la résection de ce ganglion et du ganglion moyen; en tout, 4 à 6 centimètres de cordon. En revanche, pour le glaucome, tous les chirurgiens s'accordent naturellement à trouver suffisante l'extirpation du ganglion supérieur ; on la fait d'un côté ou des deux côtés selon que le glaucome est unilatéral ou bilatéral, en passant de préférence *devant* le sterno-mastoïdien, comme le faisait déjà Alexander chez les épileptiques. La voie *rétro*-mastoïdienne est celle de choix pour la résection totale ou étendue du grand sympathique.

Voici, maintenant, deux des procédés relatifs à la sympathectomie dans le goitre exophtalmique.

Procédé de Faure[1]. — « Le malade étant endormi au chloroforme et la tête inclinée à gauche, faire une incision de 12 centimètres environ qui parte de l'apophyse mastoïde et longe le bord postérieur du sterno-mastoïdien, ce bord est reconnu et libéré, on respecte les filets du plexus cervical superficiel ; mais il peut arriver une section incomplète ou même une rupture de la branche externe du spinal.

Avec la sonde cannelée disséquer rapidement le tissu cellulaire de la région. Avec un écarteur, chasser en avant le sterno-mastoïdien et le paquet vasculo-nerveux. Reconnaître et récliner en arrière les filets obliques du plexus cervical profond ; très rapidement apparaît le ganglion cervical supérieur, appliqué contre la colonne cervicale, très facile à reconnaître. Pendant que le paquet vasculo-nerveux, carotide, jugulaire interne et pneumogastrique, se laisse entraîner en avant, le ganglion reste fixé sur la colonne vertébrale par les filets anastomotiques avec les nerfs du plexus cervical profond.

L'isoler complètement en quelques coups de sonde. Le saisir avec une pince à griffes, le soulever légèrement, et couper les diverses racines avec de petits ciseaux courbes et mousses. Le ganglion se laisse alors détacher de la colonne vertébrale, emportant avec lui l'extrémité supérieure du cordon sympathique, qui est libéré sans aucune difficulté par la sonde cannelée. Au bout, à quelques centimètres, on aperçoit les filets obliques du nerf cardiaque supérieur et une sorte de plexus nerveux. Sectionner au-dessous le cordon du sympathique, de façon à en obtenir 6 à 7 centimètres de longueur. — Suture de la plaie au crin de Florence.

Même opération à gauche.

Procédé de Gérard-Marchant[2]. — Points de repère : le *bord postérieur du*

[1] Faure. *Soc. de chir.*, p. 395, 1898, rapp. Gérard-Marchant.

[2] Gérard-Marchant. Du traitement du goitre exophtalmique par la section, la résection partielle ou totale du grand sympathique cervical. Rapport à l'occasion d'une observation de M. le Dr Faure, communiquée à la Société de chirurgie par M. le Dr Reclus, (*Soc. chir.*, p. 393, 16 oct. 1898).

sterno-mastoïdien, la *jugulaire interne*, la *carotide primitive*, le *pneumogastrique*.

« On fait une longue incision cutanée, tangente au bord postérieur du muscle sterno-mastoïdien. C'est dans la moitié inférieure de l'incision qu'il faut découvrir la veine jugulaire interne. Là, en effet, elle déborde l'artère et son nerf satellite par une sorte de saillie bleuâtre qui la rend très visible et très abordable sans inconvénient. Ce renflement veineux mis à nu, il est possible de diviser les tissus par en haut et de découvrir le reste du tronc de la jugulaire interne, l'artère carotide et le pneumogastrique. Il faut voir et revoir le pneumogastique, sans le tirailler ou le pincer. Celui-ci bien soulevé avec l'artère et la veine au moyen d'un large écarteur de Farabœuf, on ne tarde pas à apercevoir le grand sympathique. C'est un *ruban plissé*, fixé sur la colonne vertébrale et se terminant par un renflement fusiforme, qui est sa *caractéristique*, car le ganglion cervical moyen manque souvent.

Ce renflement est tantôt très apparent, tantôt tout petit, caché sous la base du crâne.

Ne jamais sectionner le grand sympathique *sans avoir vu et revu le pneumogastrique*, sans s'être assuré que le nerf que l'on tient est fusiforme en haut, telle est la règle absolue.

Pour bien découvrir le ganglion cervical supérieur, l'incision doit remonter *jusqu'au-dessus* de la pointe de la mastoïde, et un large écarteur de Farabœuf doit être placé dans la commissure supérieure de l'incision. Ainsi avec une sonde cannelée on peut dégager le ganglion, puis, avec des ciseaux, sectionner tous ses affluents et le diviser sans le décapiter.

Chez les goitreux, les tissus à diviser sont tellement vasculaires qu'ils ont une teinte veineuse uniforme ; la moindre effraction s'ajoutant à cette injection naturelle, on opère sur des tissus qui rappellent ceux des cadavres infectés. Schwartz[1] a fait une observation analogue : il a eu grand'peine à disséquer le cordon sympathique au milieu d'un tissu caverneux, rougeâtre et feutré qui entourait la gaine carotidienne.

Durée moyenne des deux opérations ensemble = 50 à 60 minutes.

Résultats. — Après la résection on observe des troubles tels que congestion et rougeur de la face, larmoiement, coryza, sialorrhée et sudorrhée, légère conjonctivite ; mais ces troubles disparaissent. Il en est d'autres qui persistent : le myosis, l'enfoncement du globe oculaire dans l'orbite, et la chute de la paupière supérieure, ainsi qu'on peut la constater sur la figure 248 extraite de l'ouvrage d'Alexander. Mais il n'y a jamais d'autres suites éloignées, trophiques ou psychiques, que celles qui se rapportent à l'organe traité (œil, thyroïde, encéphale) ou plutôt à ses modifications thérapeutiques.

Nous ne relaterons guère à ce dernier point de vue que les résultats personnels à Jonnesco. Sur 18 de ses 45 épileptiques opérés, et qu'il a pu suivre

[1] Schwartz. *Soc. chir.*, p. 1006, 16 nov. 1898.