assez longtemps, ce chirurgien a obtenu 10 guérisons parfaites (aucun accès depuis deux ans [5 cas], depuis 19 à 46 mois), et 6 améliorations notables : il n'a eu que deux insuccès. Par contre, sur 18 épileptiques qu'il a opérés, par l'extirpation des deux ganglions supérieurs, Chipault[1] n'a relevé que 5 améliorations, aucune guérison. Rappelons que la même opération avait déjà donné à Alexander 6 guérisons (25 p. 100) et 10 améliorations sur 24 malades.

Fig. 248. — Chute des paupières après l'extirpation des deux ganglions supérieurs du grand sympathique, d'après Alexander (1889).

Dans la maladie de Basedow, Jonnesco compte 6 guérisons et 4 améliorations très marquées sur 10 interventions. Ces résultats excellents concordent à peu près parfaitement avec ceux signalés par les autres chirurgiens dans le goitre exophtalmique. Il est à noter que les guérisons ont toutes été observées chez des basedowiens vrais.

Quant au glaucome, la sympathectomie aurait eu sur lui les mêmes effets heureux dans les huit cas opérés par Jonnesco.

Somme toute, la sympathectomie cervicale a conquis nettement sa place dans le traitement curatif du basedowisme, surtout primitif, peut-être aussi dans celui du glaucome ; elle reste sujette à discussion ou, si l'on veut, elle ne s'est pas encore affirmée suffisamment pour l'épilepsie essentielle.

[1] Chipault. *Soc. biol.*, 21 janv. 1899.

CHAPITRE V

OPÉRATIONS SUR LES OS

SUR LES CARTILAGES ET LES ARTICULATIONS

La chirurgie des os et des articulations a pris un brillant essor dès le jour où Ollier et Larghi eurent démontré la reproduction de l'os par le périoste. Ses progrès et son extension ont été encore plus remarquables depuis l'avènement de la méthode antiseptique. Grâce à cette méthode, on peut attaquer les os à ciel ouvert, sans courir comme autrefois les plus grands dangers ; on peut aussi aborder les articulations, y pénétrer, les mettre à nu avec la sécurité finale d'une opération ordinaire, ou à peu près.

Article premier. — PONCTION DES OS ET DES CARTILAGES

La ponction d'un os ou d'un cartilage consiste à enfoncer par impulsion ou par pression dans son épaisseur la pointe d'une tige métallique, pleine ou creuse, très rarement celle d'une lame de scalpel ou de bistouri.

Elle sera dite *intra-osseuse*, quand la pointe reste dans l'intérieur de la trame osseuse ; *perforante*, quand la pointe traverse de part en part la paroi d'une cavité osseuse ou toute l'épaisseur d'un os ou d'un cartilage. Quant à la ponction intra-cartilagineuse, elle n'a aucune portée clinique, nous ne nous en occuperons pas.

La ponction est applicable à tous les cartilages, à tous les os courts, à la partie spongieuse des os plats et os longs (épiphyses), et à certains os plats, quand ils sont encore mous (crâne fœtal, crâne infantile), très spongieux ou dans les points où la lame de tissu compact est très mince, ungnis, sternum, etc.) ; elle n'a point de prise sur la partie compacte des os longs (diaphyses). Il faut alors recourir à d'autres modes de diérèse, tels que le forage, par exemple.

Un précepte domine la technique de la ponction comme de toutes les autres opérations qui portent sur le squelette : celui de ne blesser ni vaisseau ni nerf importants.

L'appareil instrumental comprend :

Deux poinçons d'acier à pointe prismatique-triangulaire, de 2 à 3 millimètres d'épaisseur, par exemple, ceux n° 2 et n° 3 du trocart multiple de Mathieu ;

Plusieurs pointes et broches d'acier ;

Un maillet d'acier, celui de J. Bœckel, par exemple ;

Les pointes du cautère Paquelin (fig, 249 et 250).

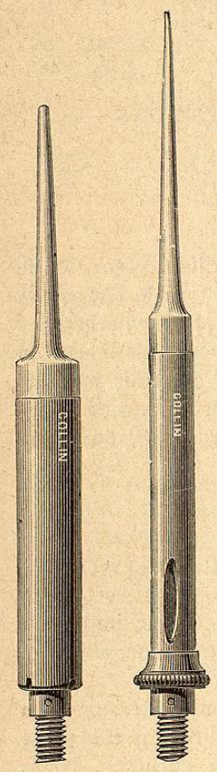

Fig. 249. Fig. 250.
Pointes du cautère Paquelin.

A. Ponction intra-osseuse. — On peut utiliser cette variété de ponction : 1° pour l'implantation à demeure de pointes métalliques, qui permettent le rapprochement et l'immobilisation des fragments dans certaines fractures (rotule, olécrâne, calcanéum, etc.), ou des extrémités osseuses après certaines résections (genou, etc.); 2° pour le traitement de la carie tuberculeuse des os ; et c'est dans ce dernier cas, sous forme de pointes de feu ou *ignipuncture*, qu'elle trouve aujourd'hui son application la plus large et aussi la plus féconde en heureux résultats. L'implantation à demeure des pointes métalliques sera décrite à propos de la synthèse des os; nous ne parlerons ici que du manuel opératoire de l'*ignipuncture intra-osseuse*.

Ignipuncture intra-osseuse. — *Procédé de l'auteur*. — Soit le genou comme lieu d'opération, lieu du reste le plus habituel dans la pratique. Pendant qu'un aide maintient le membre étendu hors de la table et qu'un autre fait fonctionner le cautère Paquelin, tendre les téguments, avec la main gauche, au niveau de la tubérosité interne du tibia, par exemple. Dès que la pointe est chauffée *à blanc*, l'appliquer franchement sur la peau, en l'empêchant de glisser et la faire pénétrer, par une douce pression, à travers les téguments jusque dans l'os, le plus loin possible ; puis la retirer.

Pour pénétrer plus avant, attendre que la pointe ait de nouveau blanchi, replonger rapidement dans le trajet et exercer encore sur le fond une légère pression. Il est rare que la portion osseuse du trajet dépasse 1 centimètre ; ce qui peut suffire d'ailleurs pour la cure radicale.

Creuser de la même manière un nombre variable d'autres trajets, en laissant entre eux un intervalle d'au moins 10 millimètres.

La lésion accidentelle des veines sous-cutanées n'a aucune conséquence fâcheuse.

B. Ponction perforante des cavités osseuses. — C'est généralement dans le but d'évacuer des liquides (pus, sérum, mucus, larmes) qu'on ouvre les

cavités telles que le crâne (hydrocéphalie) , le sinus frontal, le sinus sphénoïdal, les cellules mastoïdiennes et le sinus maxillaire. On choisit pour la ponction l'endroit de l'os le plus déclive, le plus mince ou le moins dense, le moins dangereux ; ainsi les lieux d'élection sont : au crâne, la bosse cérébrale de l'occipital, et la voûte de l'orbite qu'on perfore par le cul-de-sac oculo-palpébral supérieur (Langenbeck) ; au sinus frontal, l'extrémité interne de l'arcade sourcilière ; aux cellules mastoïdiennes, un point situé à 1 centimètre en arrière de l'insertion du pavillon de l'oreille et à 2 centimètres au-dessus du sommet de l'apophyse mastoïde ou, si l'on veut encore au niveau du bord supérieur du méat auditif, point qui correspond toujours à une cellule assez grande, appelée l'*antre ;* enfin, au sinus maxillaire, l'alvéole d'une grosse molaire (1re ou 2e) déjà tombée ou qu'on arrache, le bas de la fosse canine, ou bien la partie supérieure ou externe du canal nasal quand on veut créer aux larmes une voie nouvelle, après ouverture du sac (Laugier).

Procédé. — On se sert du poinçon ou de la pointe Paquelin.

Manier cette dernière comme pour l'ignipuncture intra-osseuse, à cette différence près qu'on ne fait qu'un seul trajet.

Avec le poinçon, piquer vivement, par un coup sec, téguments et os, et continuer à pousser la tige, tout en restant maître de l'instrument jusqu'à ce qu'on sente la pointe libre dans la cavité. Si l'os résiste à la simple impulsion, le traverser peu à peu par pression et par mouvements de quart de rotation.

Pour la perforation de l'apophyse mastoïde, il est toutefois prudent de s'arrêter à 1 centimètre de profondeur, sans attendre ni vérifier la liberté de la pointe. Il faut aussi diriger cette dernière horizontalement et un peu en avant. Sans cette double précaution, on risquerait d'ouvrir le crâne ou le sinus veineux latéral.

C. Ponction perforante des os et des cartilages. — Elle se fait avec les mêmes instruments et d'après les mêmes règles générales que les ponctions précédentes.

Elle se fait aussi, dans certains cas, avec des broches d'acier ainsi qu'on le verra à l'article *Ostéo-Synthèse*.

Article II. — TÉRÉBRATION DES OS ET DES CARTILAGES

On doit entendre sous le nom de *térébration* l'opération qui consiste à pénétrer dans les os ou à les perforer *en pas de vis*, au moyen de certains instruments dont les types principaux, empruntés aux artisans, sont la vrille, la tarière et la mèche.

Elle s'accompagne toujours d'une perte de substance minime ou considé-

rable, sous forme de poussière, de débris, d'écailles, de rubans, suivant les dimensions et la nature de l'instrument employé.

Comme la ponction, elle est *intra-osseuse* ou *perforante* suivant les cas ou les indications à remplir.

Son mode de diérèse lui donne une grande force de pénétration et la rend applicable non seulement à tous les cartilages, mais aussi à tous les os, même les plus durs, ou dans les points les plus durs.

La térébration peut être une simple opération préliminaire, par exemple, pour l'extraction de séquestres invaginés, de corps étrangers (balle), pour le redressement des os, pour la résection

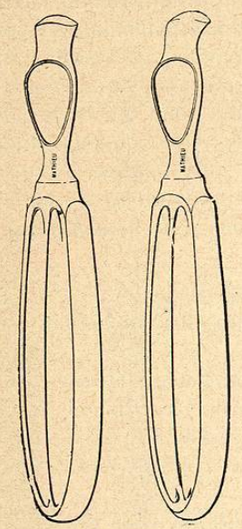

Fig. 251.
Rugines de Kirmisson.



Fig. 252.
Vrille-gouge.

Fig. 253.
Vrille simple.

(résection par térébration de Chassaignac), pour la synthèse des os. D'autres fois, elle constitue par elle-même une opération finale, ouverture de collections purulentes ou autres, drainage, débridement osseux antiphlogistique ou antinévralgique.

L'appareil instrumental comprend :

Un bistouri droit ;
Un bistouri boutonné ;
Une pince anatomique ;
Quelques pinces à forcipressure ;
Une érigne ;
Deux écarteurs à crochets mousses ;
Les rugines de Kirmisson (fig. 251).
Une série d'instruments spéciaux, de dimensions variées à main ou montés sur vilebrequin, tels que :
Vrille-gouge (fig. 252) ;
Vrille simple (fig. 253) ;
Tarière sphéroïdale à côtes tranchantes de Marshall ;
Mèches pleines à pointe triangulaire ;

Perforateur de Lannelongue (de Paris) (fig. 254) ;
— d'Hamilton ;
Trépan perforatif ;
Un couteau lenticulaire, plus une petite brosse à crins courts et rigides.



Fig. 54. — Perforateur de Lannelongue.

A. Térébration intra-osseuse. — *Procédé. — Deux temps : 1° Incision des parties molles et décollement du périoste ; 2° Térébration proprement dite.*

Faire à fond une incision ordinairement droite, quelquefois coudée, ou une incision fortement curviligne, d'où un lambeau linguiforme. L'étendue de l'incision varie nécessairement suivant le but qu'on se propose et suivant les dimensions de l'instrument de térébration qu'on emploie.

Saisir avec l'érigne successivement chaque lèvre de l'incision, et décoller peu à peu avec les rugines le périoste sous-jacent, jusqu'à ce que l'os soit suffisamment à nu. Agir d'une façon analogue, si l'on a limité un lambeau, c'est-à-dire le soulever en laissant le périoste à sa face profonde.

Pendant qu'un aide écarte les deux lèvres de l'incision ou relève le lambeau, appliquer l'instrument de térébration sur le milieu de la partie dénudée et le manœuvrer d'une main ferme et avec lenteur, jusqu'à la profondeur voulue, en le retirant de temps à autre pour le nettoyer avec la brosse et pour surveiller ses progrès. Une bouillie rouge ou rouge foncé, une crépitation fine, une pénétration facile indiquent, au contraire, la trouée du tissu compact.

B. Térébration perforante des cavités osseuses, y compris le canal médullaire des os longs.

a. *Sinus frontal.* — Pour térébrer la paroi antérieure du sinus frontal, on se sert de préférence d'une mèche, par exemple du perforateur de Lannelongue ou de celui d'Hamilton.

La térébration est faite, soit sur un sinus, à l'extrémité interne de l'arcade sourcilière, soit sur les deux sinus à la fois, au milieu de la région intersourcilière[1].

[1] Montaz (Grenoble, 1891) conseille de perforer le frontal sur le trajet d'une ligne horizontale qui passe exactement par la partie la plus élevée de l'arcade orbitaire.

Procédé. — Faire à fond une incision verticale de 2 ou 3 centimètres, suivant les dimensions de la mèche utilisée, et décoller le périoste à droite et à gauche, dans une étendue suffisante.

Pendant qu'un aide écarte les lèvres de l'incision avec des crochets, perforer la paroi antérieure du ou des sinus qui a une épaisseur moyenne de 2 à 2 millimètres et demi, jusqu'à ce qu'on arrive sur la muqueuse.

Traverser la muqueuse d'un coup de pointe de bistouri, et, si l'on veut agrandir l'ouverture en croix par une ponction transversale, avec ou sans excision de petits lambeaux.

b. *Cellules mastoïdiennes.* — *Procédé.* — Faire à fond une incision de 2 centimètres, oblique en bas et en avant, parallèle au bord antérieur de l'apophyse mastoïde, et dont le milieu corresponde à 1 centimètre en arrière de l'insertion du pavillon, et à 2 centimètres au-dessus du sommet de l'apophyse mastoïde. Lier ou simplement forcipresser l'artère auriculaire postérieure (branche occipitale), puis décoller le périoste.

Térébrer l'apophyse avec une mèche de Lannelongue, large de 3 à 4 millimètres au plus, dans une profondeur de 1 centimètre, et dans un sens horizontal et un peu antérieur.

Ricard[1] recommande également de trépaner l'apophyse mastoïde dans sa moitié antérieure derrière le pavillon de l'oreille, dans un sens oblique, vers le conduit auditif; on évite ainsi le sinus latéral, et l'on tombe sur les cellules mastoïdiennes qui communiquent largement avec la caisse du tympan.

c. *Sinus maxillaire.* — La térébration est faite avec une mèche large de 2 à 4 millimètres, dans les mêmes points d'élection que la ponction et aussi sur la voûte palatine.

Procédé. — L'opération ne présente rien de particulier quand on perfore le sinus au fond de l'alvéole de la première ou de la deuxième molaire.

Si l'on veut ouvrir le sinus au milieu de la fosse canine (Desault) pendant qu'un aide relève et renverse la lèvre supérieure, près de la commissure, au moyen d'un large écarteur, diviser en croix la muqueuse et le périoste : chaque incision a une longueur de 1 centimètre et demi ; l'incision verticale commence au point de réflexion de la muqueuse et correspond à l'intervalle des deux premières molaires ; l'incision transversale commence au milieu de la crête que détermine la racine de la canine. Puis décoller les petits lambeaux et térébrer en dirigeant la mèche en haut, en arrière et en dehors.

Si l'on préfère la voie palatine, après avoir appliqué un ouvre-bouche, celui de Collin, par exemple, diviser la membrane fibro-muqueuse à 1 centimètre en dedans de l'arcade dentaire, par une incision longue de 2 centimètres, curviligne, parallèle à l'arcade, et dont le milieu corresponde à

[1] Ricard. *De l'apophyse mastoïde et de sa trépanation.* Paris, 1889. Voy. aussi : A. Broca. Opérations sur l'apophyse mastoïde (*Congr. fr. chir.*, p. 293, 1895).

l'intervalle des deux premières molaires. Puis décoller les deux lèvres de l'incision, manœuvre un peu laborieuse à cause de l'adhérence du périoste et des rugosités du maxillaire, et térébrer en dirigeant la mèche en haut et un peu en dehors.

d. *Canal médullaire des os longs* (humérus, radius, cubitus, fémur, tibia). — Le canal est térébré soit sur une face de l'os, en un ou deux points plus ou moins distants, soit sur deux faces opposées. Dans ce dernier cas, une contre-ouverture des téguments est nécessaire, on la fait avec le bistouri.

La térébration proprement dite se pratique d'abord avec une mèche, au moins en partie, puis avec la tarière de Marshall.

C. Térébration perforante des os et des cartilages.

Le manuel opératoire n'offre rien de spécial.

Article III. — OSTÉOTOMIE, CHONDROTOMIE

I

DE L'OSTÉOTOMIE EN GÉNÉRAL

L'ostéotomie, telle que la comprennent les chirurgiens du jour, consiste dans la section linéaire ou segmentaire des os sains ou quasi sains, à travers une solution de continuité des téguments, généralement en vue de l'orthomorphie. Quelquefois (pieds bots), dans le même but, on la remplace par l'extirpation d'un ou plusieurs os.

Elle permet de créer une articulation, de redresser un membre, une partie d'un membre, de le mettre dans une position d'ankylose plus avantageuse, de rétablir la symétrie de longueur des os. Ainsi, on l'applique à des ankyloses vicieuses, à des luxations invétérées, à des incurvations rachitiques ou autres, à des déformations articulaires (genu valgum, genu varum), aux cals angulaires, aux mains botes, aux pieds bots, enfin au raccourcissement accidentel ou congénital des os.

L'ostéotomie linéaire est tantôt *droite* (qu'elle soit transversale, oblique ou verticale par rapport à l'os divisé), tantôt *courbe*, tantôt *angulaire* ou en forme de V. On peut la pratiquer à *ciel ouvert*, c'est-à-dire à travers une brèche de parties molles qui donne directement et largement sur le point de diérèse osseuse. On peut aussi diviser l'os par un trajet plus ou moins oblique, créé d'après les règles de la *méthode dite sous-cutanée* ou par *une plaie très petite*. Enfin, l'ostéotomie linéaire est poussée à fond jusqu'à division complète de l'os ; ou bien elle s'arrête aux deux tiers, aux trois quarts