nion du plan fibreux et réunion cutanée totale. Immobilisation dans un appareil plâtré, maintenant le pied dans un léger degré de varus. »

C. *Tarsotomies antérieures.* — a. *Extirpation du cuboïde : opération de Rich. Davy.* — Indiquée pour le varus et le varus équin, mais rarement suffisante, ce qui explique le peu de faveur dont elle jouit.

Procédé. — Diviser la peau : 1° par une incision de 3 centimètres qui longe le bord antéro-externe du pied à partir de la partie moyenne du tubercule du cinquième métatarsien ; 2° par une incision parallèle de 4 centimètres, faite sur le dos du pied dans l'axe du troisième métatarsien et à partir de cet os ; 3° par une incision transversale qui réunisse le milieu de l'incision externe à l'autre (fig. 299, *b b*).

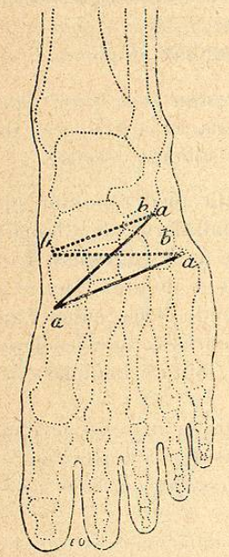

Fig. 300. — Tarsotomie cunéiforme de Davies-Colley.

Disséquer les deux lambeaux; dénuder le cuboïde sur sa face supérieure et sur sa face externe; ouvrir son articulation métatarsienne par un trait dirigé obliquement vers le côté externe du gros orteil, puis diviser les ligaments dorsaux qui l'unissent d'une part en dedans au troisième cunéiforme et au scaphoïde, d'autre part en arrière au calcanéum, à 15 millimètres derrière le tubercule du cinquième métatarsien.

Saisir le cuboïde avec un davier, et achever de le détacher à sa face antérieure avec la rugine.

b. *Tarsotomie cunéiforme externe, ou opération de Davies-Colley.* — Mêmes indications. On retranche un coin dont la base comprend la face externe du cuboïde et dont le sommet correspond en dedans, soit à la première articulation cunéo-métatarsienne (fig. 300, *a a a*), soit à la première articulation scaphoïdo-cunéenne (fig. 300, *b b b*), c'est-à-dire à 2 centimètres et demi au-devant de la tubérosité du scaphoïde ou immédiatement au-devant de cette tubérosité.

Procédé. — Faire : 1° une incision cutanée externe, comme dans le procédé précédent ; 2° une incision cutanée interne, longue de 2 centimètres, qui commence à 3 centimètres ou à 1 centimètre au-devant de la tubérosité du scaphoïde et qui longe le côté interne du pied ; 3° une incision transversale qui joigne le milieu des deux incisions précédentes.

Disséquer les deux lambeaux, dénuder le dos du tarse dans toute l'étendue mise à découvert, et sculpter le coin avec le ciseau, sans se préoccuper des interlignes articulaires, comme s'il s'agissait d'une seule pièce osseuse.

Article IV. — OSTÉOCLASIE[1]

De l'ostéoclasie en général. Ses indications et ses avantages pratiques. — L'ostéoclasie est une opération qui consiste à produire la fracture sous-cutanée d'un os ou de deux os parallèles dans le même but orthomorphique que l'ostéotomie.

L'ostéoclasie et l'ostéotomie ne doivent pas être considérées comme deux opérations rivales, s'excluant l'une l'autre de la thérapeutique chirurgicale : elles ont chacune leur moment et leurs conditions propres d'application. Tant que les os sont souples, qu'ils ont la consistance normale de l'enfance, de l'adolescence, de l'âge adulte (jusqu'à quarante ou quarante-cinq ans) ou qu'ils sont encore ramollis par le processus morbide (rachitisme par exemple), l'ostéoclasie, d'abord manuelle, puis instrumentale si les mains nues échouent, représente le premier mode de traitement à employer. Elle réussit très souvent ; ce n'est qu'après un insuccès manifeste et avéré qu'on fait appel à l'ostéotomie. — L'ostéotomie est, au contraire, pratiquée d'emblée si les os sont en état d'éburnation, si les tissus environnants sont indurés à la suite de sclérose atrophique, si les artères sont athéromateuses, s'il y a des varices, si le pannicule adipeux sous-cutané est très développé, si, outre le redressement, on désire obtenir une pseudarthrose, enfin si l'on veut agir directement sur une ankylose vicieuse ou sur un cal vicieux ancien.

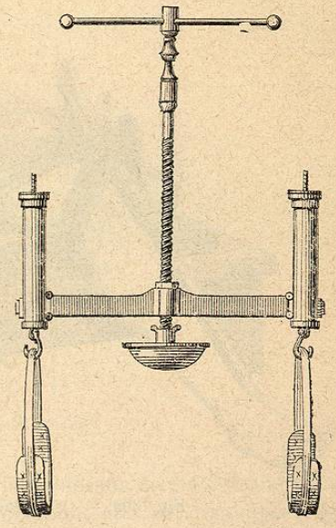
Fig. 301. — Ostéoclaste de Rizzoli.

En résumé, l'ostéotomie est de mise lorsque l'ostéoclasie a échoué, qu'elle est insuffisante par elle-même pour le but à atteindre, qu'elle est mécaniquement impossible ou bien inapplicable à moins de danger évident.

Il ne faut pas l'oublier, l'ostéoclasie a sur l'ostéotomie un avantage capital : celui de dispenser de toute précaution antiseptique et de créer une solution de continuité dont le foyer ne communique point avec l'extérieur, c'est-à-dire avec un milieu septique, et qui guérit simplement, sans autre pansement que l'immobilisation, comme une fracture sous-cutanée accidentelle.

[1] Consultez : Chalot (Th. d'agrég., Paris, 1878) ; Pousson (Th. d'agrég., Paris, 1886 ; Gautier (Th. Bordeaux, 1888) ; Dubar (*Bull. méd. du Nord*, 1889) ; Redard, *Traité. de chir. orthop.*, 1892.

La méthode antiseptique a sans doute transformé l'ostéotomie en une opération extrêmement bénigne, puisque la mortalité n'est plus que de 1 environ p. 200. Mais l'emploi de cette méthode est absolument indispensable pour l'ostéotomie ; sans elle, l'ostéotomie est une opération généralement grave, souvent même injustifiable ; et, avec elle, il faut une attention soutenue pour surveiller sa rigoureuse application et pendant et après l'opération.

Modes et moyens d'ostéoclasie. — Étant donné un os rectiligne qu'on veut fracturer, le fémur, par exemple, la fracture peut avoir lieu suivant trois modes opératoires : 1° en le tordant sur son axe ; 2° en le ployant en arc ; 3° en coudant une partie, pendant que l'autre est bien fixée.

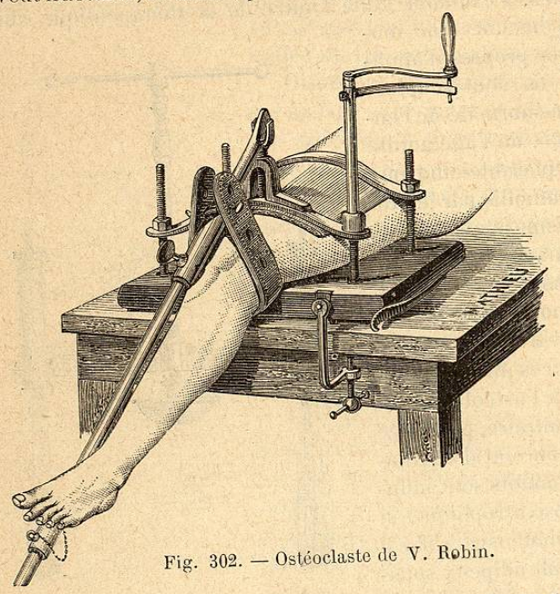

Fig. 302. — Ostéoclaste de V. Robin.

a. *Mode de la torsion.* — Il n'est guère indiqué que dans certains cas exceptionnels où il y a avantage à produire une fracture en bec de flûte, et alors il est toujours combiné avec la flexion forcée. Restent le premier et le troisième modes, que nous nommerions volontiers *mode de l'arc ou de l'inflexion*, et *mode de l'étau ou de la coudure.*

b. *Mode de l'arc.* — Lorsque les articulations sont mobiles, il n'est guère applicable que dans le tiers moyen de la diaphyse, à moins de s'exposer à rompre ou à forcer les ligaments articulaires au lieu de rompre l'os (ce qui serait extrêmement grave). Pour le réaliser, on se sert soit des mains seules appliquées à une certaine distance l'une de l'autre, soit des mains et du genou, celui-ci appuyé contre le milieu de la concavité de l'arc à former, c'est-à-dire dans le point d'élection de la fracture, soit des mains et du bord d'une table ou d'une barre (le bord de la table et la barre remplissent le même office que le genou), soit enfin d'appareils spéciaux à deux bras de levier qui représentent les moyens les plus puissants, dont les meilleurs sont l'ostéoclaste à dynamomètre de Rizzoli (fig. 301) et celui de Manrique.

La fracture se produit *au milieu de l'arc*, quand toutes les parties (os et parties molles) ont partout une résistance égale. C'est tantôt une fracture

incomplète ou *fracture en bois vert*, comme cela a lieu dans la première enfance ; tantôt une fracture complète, ou *fracture en bois sec*, sous-périostée ou non, suivant les points de sa circonférence et suivant que l'on suspend ou que l'on continue le mouvement d'inflexion dès que la fracture est faite.

c. *Mode de l'étau.* — Il est d'une application bien plus étendue que le mode précédent ; avec lui on peut fracturer l'os à un niveau quelconque, aux extrémités comme au milieu du diaphyse.

Dans l'opération typique, la fracture a lieu à la limite de la partie libre et de la partie fixée, pourvu que la fixation soit solide et que l'os soit absolument immobilisé. Elle se fait plus ou moins au-dessus de cette limite, dans le cas contraire. Comme la fracture par inflexion, elle est incomplète ou complète, suivant la période de l'évolution osseuse.

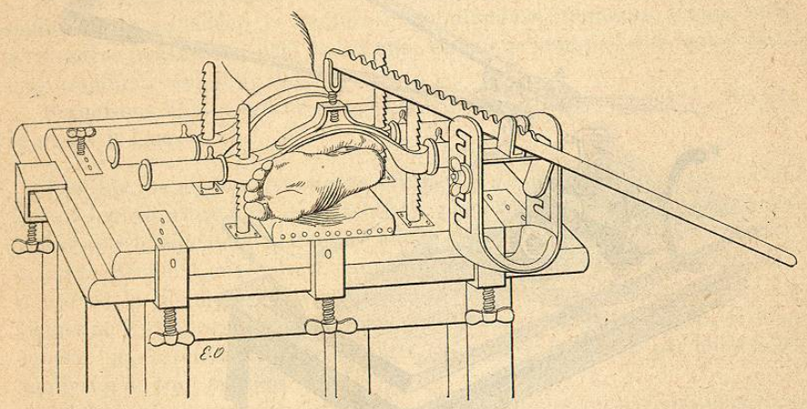

Fig. 303. — Ostéoclaste de Vincent.

On la produit également soit avec les mains, aidées ou non du genou, du poids du corps transmis par le genou, soit avec des appareils à un bras de levier, dont les modèles les plus connus sont l'ostéoclaste de V. Robin (de Lyon) (fig. 302), celui de Collin (1881) (fig. 304), et celui de Vincent (de Lyon) (fig. 303)[1].

Ces deux modes sont applicables dans toute leur pureté lorsqu'on agit sur un os rectiligne ou une ankylose rectiligne. Mais si une déviation existe déjà, incurvation diaphysaire, ankylose angulaire, cal angulaire, genu valgum, genu varum, on n'a naturellement plus à *produire* un arc ou un coude ; il n'y a qu'à exagérer ou à diminuer celui qui existe, pour avoir la fracture et, par suite, le redressement du membre.

Quant à la force nécessaire pour fracturer tel ou tel os, tel ou tel segment ou point d'un membre, il serait incontestablement désirable de la connaître d'avance,

[1] L'appareil de Vincent est construit à Lyon chez M. Aubert, orthopédiste.

au moins d'une façon assez approximative[1] : l'ostéoclasie aurait ainsi toute la rigueur d'une opération bien réglée. Malheureusement, les données moyennes qu'on acquiert après une série d'expériences n'ont, dans le cas particulier, en clinique, à peu près aucune valeur ; les conditions de résistance varient pour les os et pour les parties molles environnantes, suivant l'âge, suivant l'état de santé ou de maladie, suivant les irrégularités de l'ostéogénèse, etc. Le mieux, quand l'âge du sujet ou la période

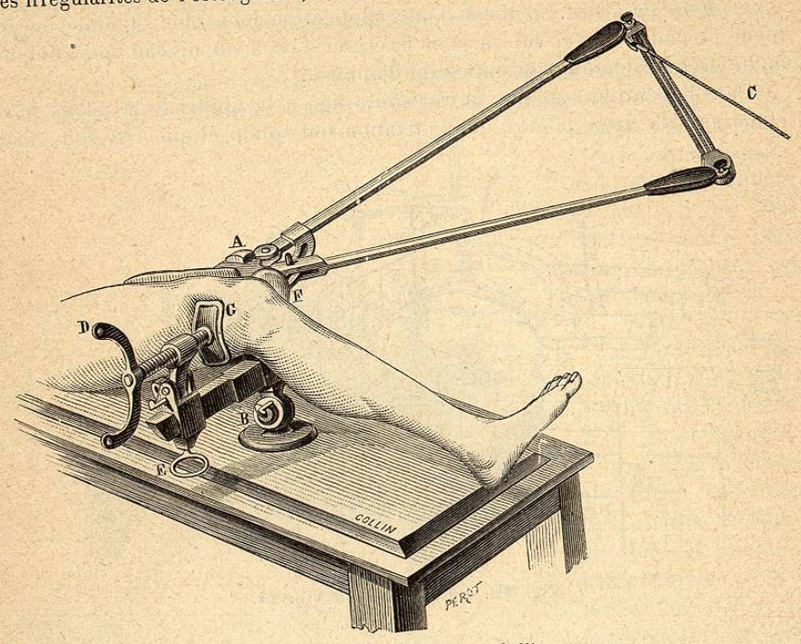

Fig. 304. — Ostéoclaste de Collin.

de la maladie permet de compter sur le succès, est de tenter l'ostéoclasie d'abord avec les mains et le bord d'une table, par exemple, réalisant ainsi une sorte de gamme dynamique ascendante ; si l'ostéoclasie manuelle échoue, on a recours à l'emploi des machines. Rien n'est, du reste, plus facile que d'adapter un dynamomètre à la plupart d'entre elles.

Le tableau suivant résume l'ensemble des modes et moyens d'ostéoclasie :

Mode de l'arc ou de l'inflexion (deux bras de levier).	Ostéoclasie manuelle.	Mains seules. Mains et genou ou un autre point d'appui (bord de table, etc.).
	O. instrumentale.	Ostéoclaste de Rizzoli. — — Manrique.
Mode de l'étau ou de la coudure (un seul bras de levier).	Ostéoclasie manuelle.	Mains seules. Mains et genou. Mains et poids du corps.
	O. instrumentale.	Ostéoclaste de V. Robin. — nouveau de Collin (1881). — de Vincent.

[1] Voy. l'excellent travail de Charpy (de Toulouse) : *De la résistance des os aux fractures* in *Revue de Chirurgie* (juin et juillet 1885).

A. — OSTÉOCLASIE MANUELLE

MANUEL OPÉRATOIRE

Avec les mains, comme du reste avec les machines, on peut faire porter la fracture sur la diaphyse, ou bien à l'union de la diaphyse avec une épiphyse.

1. Fracture diaphysaire. — D'une manière générale, lorsqu'on se sert des mains seules ou aidées, la fracture d'une diaphyse (humérus, fémur, tibia) n'est guère possible au delà de six ans ; ce qui ne veut pas dire qu'on réussira toujours avant cette date.

Supposons qu'il s'agit de rompre le fémur à la partie moyenne, d'après le mode de l'arc.

Procédé. — a. *Avec les mains seules.* — Le membre de l'enfant étant complètement attiré hors de la table, se placer en dehors de lui, marquer à la fuchsine le niveau de la fracture à faire ; puis, pendant qu'un aide soutient la jambe fléchie à angle droit, empoigner avec une main l'extrémité inférieure de la diaphyse et avec l'autre main son extrémité supérieure, de façon que les pouces soient étendus parallèlement à la diaphyse, formant équerre par rapport aux autres doigts, et qu'ils se touchent par leurs bouts au niveau du trait marqué.

Lentement, et avec une force croissante, continue, ou par petites secousses simultanées des deux mains, ployer la diaphyse comme on ferait pour un bâton de bois vert.

Continuer le mouvement d'inflexion jusqu'à ce qu'une série de petits craquements ou un fort craquement brusque et la mobilité des fragments aient démontré que la fracture est faite.

La fracture une fois obtenue, s'il existait une incurvation rachitique, par exemple, on complète l'ostéoclasie par le redressement du membre, soit séance tenante, soit au bout de dix à quinze jours.

b. *Avec les mains et le genou.* — Si la diaphyse résiste aux mains seules, après avoir mis à sa portée le membre de l'enfant, empoigner encore, mais avec tous les doigts ensemble, les deux extrémités de la diaphyse, et appliquer son genou droit sur la marque de la fracture à faire.

Ployer la diaphyse avec la main, comme dans le procédé précédent, tout en poussant avec le genou, ou tout en lui faisant porter le poids du corps ; mais, dans les deux cas, se tenir prêt à cesser ou à modérer l'action du genou ou celle du poids du corps dès le premier craquement, sans quoi l'on risquerait de produire des lésions plus ou moins graves des parties molles par l'inflexion exagérée des fragments.

c. *Avec les mains et le bord de la table.*

Après avoir attiré le sujet vers une extrémité de la table, de façon que la moitié de la cuisse la déborde et que le milieu repose sur son bord, empoigner en travers, pouces en dehors, la demi-circonférence antérieure des extrémités de la diaphyse.

Ployer la diaphyse en arrière, en pressant avec les mains, aidées au besoin du poids du corps, d'une façon uniforme ou par séries de doubles pesées.

Dès le premier craquement, continuer la fracture avec les mains seules, et s'arrêter aussitôt que les fragments sont mobiles.

Les mêmes procédés sont applicables à l'humérus, à l'avant-bras et à la jambe. Seulement, à la jambe, on peut faire la fracture successive des deux os, au lieu de leur fracture simultanée : tibia, puis péroné. Quand la fracture est simultanée, le péroné se casse tantôt au même niveau que le tibia, tantôt un peu au-dessus, ou un peu au-dessous, ainsi qu'Aysaguer l'avait déjà constaté.

2. Fracture dia-épiphysaire. — On la pratique presque toujours à l'extrémité inférieure du fémur, quelquefois involontairement à l'extrémité supérieure du tibia, pour genu valgum et pour genu varum (redressement brusque de Delore). Il n'est pas prudent de la tenter au delà de douze ans, à cause de la résistance osseuse et de la rupture possible du ligament latéral externe ou interne du genou.

Supposons qu'il s'agît de produire la fracture dia-épiphysaire du fémur, on la fait suivant le mode de l'étau.

Procédé. — Le membre reposant par sa face interne ou par sa face externe sur le bord de la table, de façon que toute la partie du membre qui s'étend au-dessous de la limite inférieure de la diaphyse soit libre en l'air, pendant qu'un aide vigoureux fixe solidement la diaphyse contre le bord de la table avec ses deux mains placées en travers, empoigner d'une main l'extrémité inférieure de la jambe et de l'autre son extrémité supérieure.

Exercer une série de pesées avec pression continue, comme pour faire basculer la jambe en bas et en arrière ; au besoin, ajouter le genou (droit ou gauche) entre les deux mains.

S'arrêter dès que l'épiphyse fémorale paraît assez mobile.

Pour disjoindre l'épiphyse supérieure du tibia, ainsi que cela peut être nécessaire dans certains cas de genu valgum, on fait fixer l'épiphyse sur le bord de la table, et on opère le mouvement de bascule par pesées successives sur les malléoles.

Au lieu d'avoir recours à un aide, on pourrait encore fixer le membre au bord de la table avec un petit appareil à vis.

B. — OSTÉOCLASIE INSTRUMENTALE

L'ostéoclasie instrumentale est mise en œuvre lorsque l'ostéoclasie manuelle n'a pu réussir, ou qu'elle n'a aucune chance de réussir, vu l'âge du sujet, et, par suite, vu le trop haut degré de résistance osseuse.

Fracture diaphysaire. — Soit à faire la fracture du fémur à la partie moyenne, suivant le mode de l'arc.

Procédé : a. *Avec l'appareil de Rizzoli.* — Après avoir garni de couches de coton épaisses la face postérieure et les faces latérales, ainsi que la partie moyenne de la face antérieure de la cuisse, engager le membre dans les deux anneaux en cuir de l'appareil et les placer de telle façon que l'arc métallique de la vis de pression corresponde au milieu du fémur.

Disposer l'arc dans le sens transversal, puis faire tourner la vis de pression jusqu'à ce qu'on perçoive un craquement sec. L'os s'infléchit plus ou moins avant de se rompre suivant son degré d'élasticité, et il se rompt toujours au niveau de l'arc métallique, c'est-à-dire du point d'appui.

b. *Avec l'appareil de Manrique.* — Engager le membre dans les anneaux, de façon que les plaques des deux vis de pression qui remplacent la vis médiane de Rizzoli soient également distantes du milieu du fémur.

Placer exactement les plaques dans le sens transversal, et faire tourner les deux vis à la fois. La fracture se produit entre les plaques.

2. Fracture dia-épiphysaire. — Procédé : a. *Avec l'appareil de Collin* (1881).

Sur une grande table, poser la planche qui supporte tout l'appareil.

Si c'est le membre gauche ou le membre droit qu'on désire fracturer de dehors en dedans, placer le creux du jarret sur la barre transversale d'acier, de telle sorte que la vis compressive à deux hélices et à plaque terminale corresponde à la face interne de la cuisse.

Appliquer sur la face externe de la cuisse la demi-gouttière contre-pressive, placer la plaque terminale *exactement au-dessus du tubercule du grand adducteur*, et serrer la cuisse très fort, au moyen de la vis, entre cette plaque et la demi-gouttière externe, après qu'un aide a porté la jambe en rotation interne et pendant qu'il la maintient solidement dans cette position.

La cuisse et le membre étant bien immobilisés, appliquer *immédiatement au-dessous de la tubérosité externe*, c'est-à-dire sur la partie osseuse sous-jacente au ligament latéral externe (P.-E. Regnard)[1], et non sur l'interligne articulaire, la plaque de puissance qui est adossée à l'extrémité du levier interne, seul levier mobile.

Pendant que le premier aide continue à empêcher la rotation du membre en dehors, saisir les poignées du levier mobile et du levier fixe, et les rapprocher peu à peu, par un mouvement continu ou par saccades ; un second aide favorise le rapprochement en tirant au fur et à mesure sur la corde qui est enroulée à trois tours aux moufles.

A un moment donné, ordinairement lorsque la distance entre les deux poignée est de 20 à 30 centimètres, on entend un craquement sec, violent, unique, caractéristique ; quelquefois, pourtant, le craquement est plus ou moins sourd, et l'on ne constate la fracture que par la mobilité anormale.

[1] Regnard. Thèse de Paris, 1884.

Dès le craquement ou la mobilité anormale, cesser le rapprochement des poignées et les écarter de nouveau, afin d'éviter les lésions du périoste et des parties molles qu'entraînerait la disjonction des fragments.

Résultats ordinaires d'après les observations de Regnard. — Les parties molles environnantes sont intactes ; le périoste, également intact, conserve sa forme engainante ; le trait de fracture est toujours oblique de bas en haut et de dehors en dedans, lorsque la plaque de puissance est appliquée sur le condyle interne.

L'obliquité de la fracture peut être un sérieux inconvénient, surtout si la plaque terminale de la vis compressive et la plaque de puissance sont appliquées plus haut que sur les points déjà indiqués, et alors la fracture se fait, à une hauteur variable, sur la diaphyse elle-même.

L'obliquité et le défaut de précision de la fracture tiennent, à notre avis : 1° à ce que la puissance agit dans le sens latéral, et non d'avant en arrière, ou d'arrière en avant, comme avec l'ostéoclasie de Robin ; 2° surtout à ce que la cuisse n'est pas suffisamment fixée. Pour ces deux raisons, en l'état actuel, nous considérons l'appareil de Collin comme de beaucoup inférieur à celui de Robin. Ce dernier réalise fort bien l'excellent mode de l'étau.

b. *Avec l'appareil de Robin* [1]. — A une extrémité de la table placer la planche de l'appareil ; la fixer solidement au-dessous du bout de la table avec la vis du petit système à étau qui est annexé à la planche ; puis incliner cette dernière en bas et en avant, en calant son extrémité supérieure.

Sur la planche étaler une large et longue lame de cuir qui déborde en haut, pour amortir les angles de la brisure de la planche, et surtout en bas, pour protéger les téguments de la face postérieure du genou.

Le sujet étant couché sur le dos, poser le membre en extension sur la lame de cuir, de façon que les condyles dépassent à peine ou affleurent le bord de la table et que la fesse se loge dans l'échancrure supérieure de la planche. Si celle-ci était trop longue, on rabattrait une partie sous l'autre.

Recouvrir la face antérieure et les faces latérales de la cuisse avec la grande gouttière d'acier, qui est garnie dans sa concavité d'une lame de cuir.

Sur la gouttière, serrer les deux colliers d'acier, en les fixant à la planche au moyen des quatre écrous qui les accompagnent et qu'on fait tourner rapidement avec la manivelle... La constriction doit être énergique, afin que la cuisse soit parfaitement fixée et que, par suite, le résultat de l'ostéoclasie soit précis. Sans cette précaution, qui n'offre, du reste, aucun danger, malgré l'aplatissement considérable des parties molles, la fracture se ferait vers le milieu de la gouttière dans un sens oblique, d'arrière en avant et de bas en haut, ainsi que nous l'avons vérifié plusieurs fois jadis à l'amphithéâtre de Montpellier.

Engager le collier de puissance en cuir sous la face postérieure même des condyles fémoraux.

[1] V. Robin. Thèse de Lyon, 1882.

Introduire le levier dans le collier, appuyer son extrémité supérieure dans la mortaise du chevalet du premier collier d'acier ; raccourcir le collier le plus possible, pour obliquer convenablement le levier de bas en arrière, en utilisant les trous et les œillets des extrémités du collier qu'on fixe sur le curseur du levier.

Saisir l'extrémité du levier et lui imprimer en le relevant des secousses successives, plutôt que des secousses brusques, jusqu'à ce qu'on perçoive le craquement caractéristique de la fracture. Celle-ci se produit toujours au niveau du premier collier d'acier.

Dégager le membre, ce qu'on obtient rapidement et d'un seul coup en tournant la vis placée sur un côté de la planche.

Enfin, si l'on fait une opération d'amphithéâtre, après que le membre est placé sur la table, toujours en extension, vérifier l'état des parties, qui est constamment le suivant : peau intacte, ainsi que les parties molles sous-jacentes ; gaine périostique intacte ; fracture transversale nette, juxta-articulaire, incomplète ou complète suivant l'âge plus ou moins avancé du sujet. Quant à la crainte d'une rupture quelconque des vaisseaux poplités, elle n'est justifiée ni par l'observation directe ni par l'observation clinique.

En octobre 1894, V. Robin [1] avait fait 642 ostéoclasies par sa méthode pour toutes les difformités des membres : cals vicieux, courbures rachitiques, pieds bots, genu valgum, ankyloses vicieuses du genou, de la hanche. Il n'a jamais eu de complications, et les résultats ont toujours été excellents. Il recommande de serrer vigoureusement l'os à briser, de l'immobiliser d'une manière absolue, ce qui donne la facilité, la précision, l'immunité complètes.

c. *Avec l'appareil de Vincent* [2]. — Cet ostéoclaste sert à tous les genres d'ostéoclasie aussi bien qu'au traitement par la tarsoclasie des pieds bots graves et invétérés. Il est construit sur les mêmes principes que celui de Robin ; mais, nous dit Vincent, il a subi des améliorations très importantes sous tous les points de vue, sous le rapport de son mode de fixation à une table d'opération, de la rapidité et de la facilité du clanchage, de l'application et du serrage des arcs métalliques compresseurs, du point d'appui et de la forme du levier, de la fixation, de la compression et du jeu de l'étrier redresseur.

Après l'ostéoclasie, comme après l'ostéotomie, on immobilise le membre dans une bonne attitude pendant un temps suffisant, comme pour les fractures accidentelles correspondantes, en faisant ou non, suivant les cas, l'extension continue. Nous nous servons habituellement de bandages plâtrés.

[1] V. Robin. *Congr. fr. de chir.*, Lyon, p. 488, 1894.
[2] Vincent. *Congr. fr. de chir.*, Lyon, p. 645, 1894.

Article V. — RÉSECTION DES OS ET DES CARTILAGES

I

DE LA RÉSECTION EN GÉNÉRAL

Les résections sont une des grandes ressources de la chirurgie conservatrice; c'est grâce à elles, à leur vulgarisation, qu'on a pu tant réduire et qu'on réduit chaque jour le nombre des opérations mutilantes.

On entend sous le nom de *résection* une opération qui consiste, tout en respectant les parties molles, à enlever soit une partie de forme quelconque, comprenant toute l'épaisseur, soit la totalité d'un ou de plusieurs os ou cartilages malades. Il y a cependant un certain nombre d'opérations appelées aussi *résections* où l'exérèse porte sur des os sains ou peut être purement momentanée : telles sont les *résections temporaires ou ostéoplastiques, l'opération d'Estlander, les résections articulaires faites pour luxations invétérées et irréductibles.*

Indications générales de la résection. — La résection articulaire est indiquée (v. Winiwärter)[1] : 1° dans les écrasements articulaires, lorsque l'artère principale et les nerfs sont conservés et que la destruction des os n'est pas assez étendue pour laisser un membre inutile après la résection; 2° dans les luxations irréductibles, fraîches ou anciennes, lorsque la tête articulaire comprime les vaisseaux et les nerfs et que l'arthrotomie simple ne suffit pas pour ramener la tête en sa place normale; 3° dans les fractures articulaires, soit ouvertes, soit fermées, lorsque la guérison paraît impossible ou qu'il resterait un membre inutilisable; 4° dans les arthrites suppurées aiguës, soit primitives à la suite d'une plaie pénétrante, soit consécutives à une ostéomyélite infectieuse aiguë, lorsque l'arthrotomie et le drainage ne donnent aucun résultat; 5° dans les arthrites chroniques, infectieuses ou non, notamment dans l'arthrite tuberculeuse, lorsque les extrémités articulaires des os sont également détruites par le processus; 6° dans la nécrose, qui a envahi la plus grande partie d'une ou des deux extrémités articulaires; 7° dans l'ankylose pour rétablir le mouvement ou pour corriger une attitude vicieuse; 8° pour les néoplasmes des extrémités articulaires qu'on ne peut enlever autrement; 9° dans les malpositions congénitales ou acquises des articulations, lorsque leurs fonctions peuvent être notablement améliorées par la résection; 10° dans la paralysie complète des muscles, qui rendent impossible le fonctionnement d'un membre, ou dans le relâchement anormal d'une articulation (articulations flottantes); le but de l'opération est alors l'ankylose, l'*arthrodèse;* 11° à titre d'opérations préliminaires, pour rendre le champ opératoire accessible dans la profondeur.

[1] V. Winiwärter. *Lehrb. der Chir. Oper.*, p. 126, 1895.

Quant à la résection diaphysaire ses indications générales sont : 1° les fractures fortement comminutives, mais seulement lorsque les principaux vaisseaux et nerfs ne sont pas détruits et que les parties molles ne sont pas trop endommagées; 2° les déviations congénitales ou acquises, trop accentuées; 3° l'inégalité des membres; 4° le défaut de cicatrisation de vastes plaies ou ulcères des parties molles (Lobka, etc.); 5° les pseudarthroses; 6° les ostéomyélites aiguës diffuses ou totales et certaines ostéomyélites chroniques; 7° les néoplasmes circonscrits.

APPAREIL INSTRUMENTAL

Il comprend dans son ensemble :

1. Pour la diérèse des parties molles et le décollement du périoste :

Deux bistouris, droit et convexe, à lame courte et forte; les couteaux de Farabeuf, par exemple (fig. 305);

Deux écarteurs mousses de Farabeuf (fig. 306), ou des écarteurs à griffes de Volkmann (fig. 307).



Fig. 305.
Couteaux de Farabeuf.

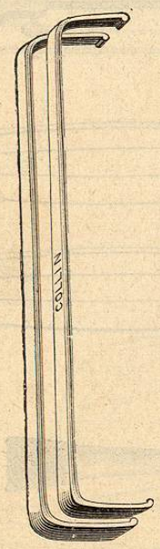

Fig. 306.
Écarteurs mousses de Farabeuf.



Fig. 307.
Écarteurs à griffes de Volkmann.

Deux érignes fixes, l'une simple, l'autre double;

Une pince anatomique;

Les détache-tendons d'Ollier (fig. 308), les rugines de Kirmisson (fig. 309) et la sonde-rugine d'Ollier (fig. 310);