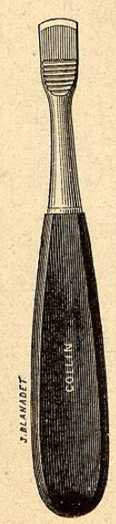

Fig. 308.
Détache-tendons d'Ollier.

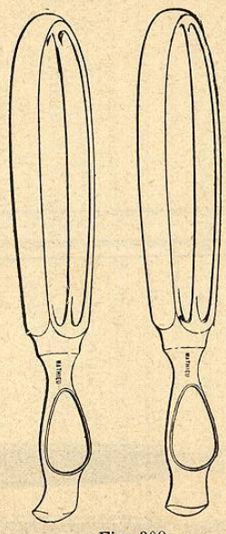

Fig. 309.
Rugines de Kirmisson

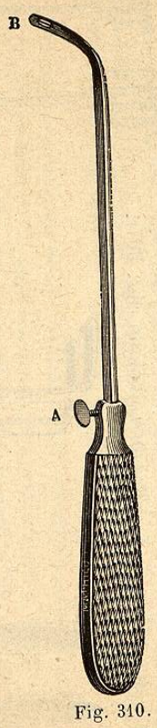

Fig. 310.
Sonde-rugine d'Ollier.



Fig. 311.
Scie à dos mobile.



Fig. 312.
Scie du Dr Chalot à lame triangulaire.



Fig. 313.
Scie en crête de coq.

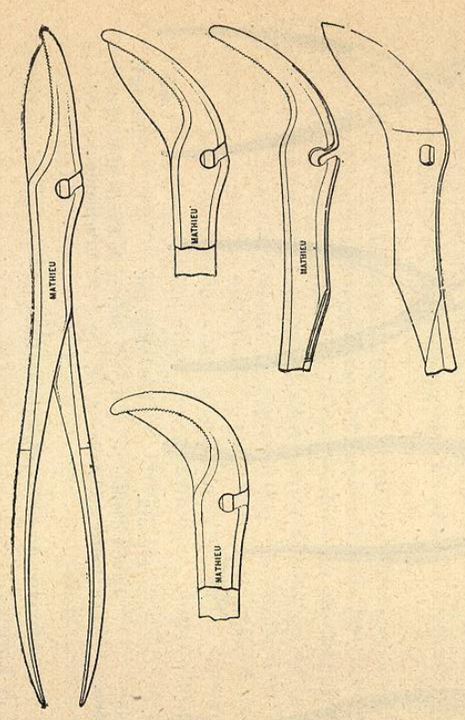

Fig. 314.
Cisailles à tranchant unique de Mathieu.

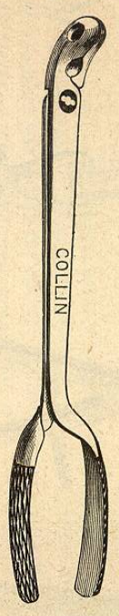

Fig. 315.
Pince-gouge de Nélaton.

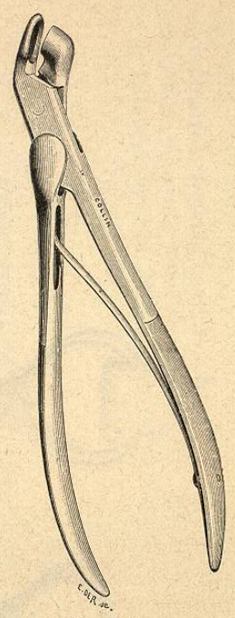

Fig. 316.
Pince-gouge d'Hoffmann.

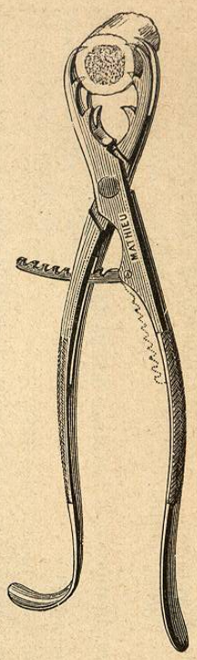

Fig. 317.
Davier d'Ollier à dents de lion.

Une élévatoire;
Des rugines plates.

2. Pour la diérèse et l'exérèse des parties dures :

a. Des scies :
Scie à dos mobile (fig. 311);
Scie à lame triangulaire du Dr Chalot (fig. 312);

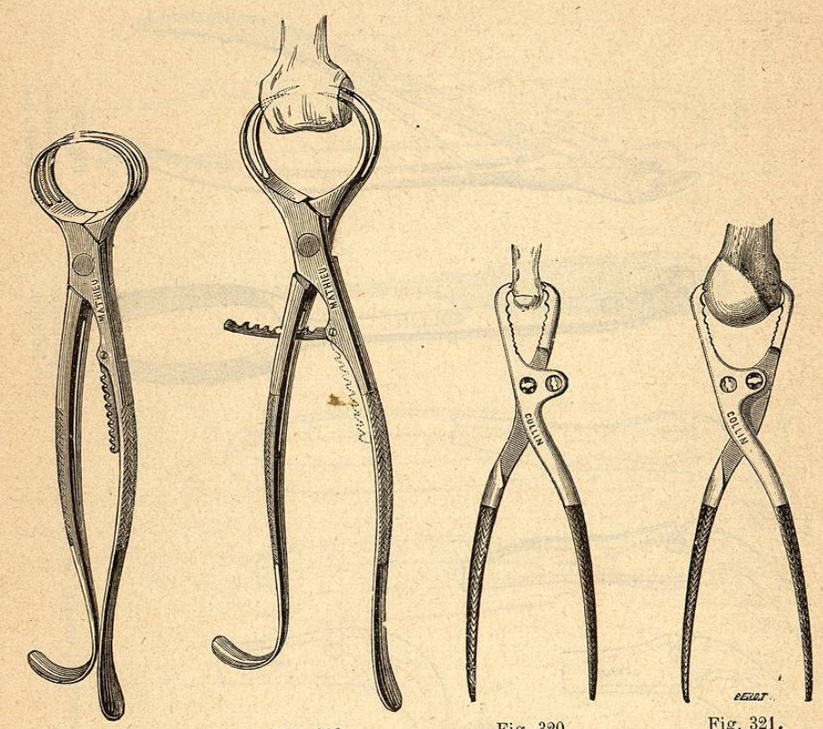

Fig. 318. Davier d'Ollier à triple griffe.
Fig. 319. Davier d'Ollier à double griffe.
Fig. 320. Davier de Farabeuf à double articulation.
Fig. 321.

Scie à chaîne avec ou sans arbre de Mathieu;
Scie de Larrey;
Scie de Shrady;
Petite scie en crête de coq (fig. 313);
La petite scie en drapeau de Hey;
Une forte aiguille courbe;
Une sonde à ressort de Nicaise;
Une aiguille de Cooper.

b. Des cisailles et tenailles incisives :
Cisailles droites, courbes, coudées à tranchant unique de Mathieu (fig. 314).
Pinces-gouges de Nélaton (fig. 315);
Pinces-gouges d'Hoffmann (fig. 316);
Pinces-gouges de Luër;

c. Des ciseaux froids avec maillet, et des curettes tranchantes.

d. Des daviers :
Daviers ordinaires, droits et courbes :
Daviers d'Ollier, nouveaux modèles (fig. 317, 318, 319).
Davier de Farabeuf (fig. 320, 321), à double articulation.

MANUEL OPÉRATOIRE

A. — RÉSECTIONS DÉFINITIVES

Règles générales. — Comme pour l'ostéotomie, l'incision des parties molles doit : 1° être unique, droite, parallèle au grand axe du membre ou du segment de membre sur lequel on opère ; 2° être placée sur la partie de l'os qui permet d'arriver à lui par le chemin le plus direct et le plus court, sans exposer à la lésion des gros vaisseaux et des nerfs, surtout des nerfs moteurs ; 3° avoir une longueur suffisante pour bien se prêter à l'exécution des manœuvres.

En outre, et c'est là un point capital, il faut *toujours* conserver le périoste et, avec lui, les attaches tendineuses et ligamenteuses, les capsules articulaires, à moins que ces parties ne soient envahies par des fongosités et des néoplasmes malins. Les *résections sous-périostées* sont, en effet, les seules qui assurent presque toujours la reproduction des os, jusqu'à trente ou trente-cinq ans pour les résections traumatiques, jusqu'à quarante ans, très rarement au delà, pour les résections pathologiques. La conservation du périoste est encore utile au point de vue technique, alors même qu'elle ne permet point d'espérer une régénération osseuse; c'est qu'en rasant les surfaces osseuses et en les dénudant d'aussi près que possible, on crée une plaie régulière, on diminue l'étendue du traumatisme, on respecte mieux les rapports des parties entre elles, c'est qu'enfin on évite la lésion d'organes importants, tels que gros vaisseaux, nerfs, etc.

Dispositions préliminaires. — *Hémostase provisoire ou préalable.* — Quand elle est possible, on fait bien d'y avoir recours, non seulement pour épargner le sang, mais pour n'être pas gêné par son écoulement pendant les manœuvres opératoires. Les tissus étant exsangues, on les distingue mieux les uns des autres et l'on est mieux à même d'apprécier la nature et l'étendue du mal, et, par suite, l'étendue nécessaire à l'exérèse.

Position de la partie à opérer. — Elle est très variable : tantôt on la laisse reposer étendue sur le plan de la table, tantôt on la fait maintenir en l'air par un ou deux aides.

Opération (*Méthode sous-périostée ou sous-périchondrale*). — Les résections s'exécutent soit uniquement avec le bistouri pour la diérèse des parties molles, comme on le faisait toujours avant Ollier, soit avec le bistouri et la rugine. Dans le premier cas, on sacrifie le périoste ou le périchondre parce que ces membranes sont elles-mêmes malades ou pour une autre raison; dans le second cas, au contraire, on conserve ces membranes aussi rigoureusement que possible. De là les dénominations de *méthode ancienne* ou de *méthode du bistouri* appliquées indifféremment au premier mode opératoire, et celles de *méthode sous-périostée*, *méthode d'Ollier*, *méthode de la rugine*, actuellement usitées pour le second mode.

Nous ne décrirons que la méthode sous-périostée.

L'opération comprend en général trois temps :

1. Incision des parties molles;
2. Décollement du périoste (ou du périchondre), des tendons, ligaments, etc.;
3. Ablation de l'os ou du cartilage.

1er *temps. — Incision des parties molles.* — Si l'os est superficiel, c'est-à-dire recouvert par la peau seulement ou par la peau et les muscles peauciers, quelle que soit la forme adoptée de l'incision, on divise tous les tissus d'emblée jusqu'à l'os. On agit de même quand l'incision doit être parallèle à une diaphyse que protègent des masses musculaires plus ou moins considérables. Au contraire, quand l'incision, en partie ou en totalité, doit être perpendiculaire ou oblique par rapport à l'axe du membre, — c'est-à-dire par rapport aux tendons, muscles, vaisseaux et nerfs, — on ne divise d'abord que la peau, le tissu sous-cutané, puis l'aponévrose générale d'enveloppe; on écarte les organes à droite et à gauche en disséquant un de leur interstices au moyen du doigt, de la sonde ou du manche du bistouri, ou bien en les libérant de leurs attaches avec tous les ménagements voulus.

Quant à la forme même de l'incision, elle varie évidemment suivant le siège et les limites de l'opération qu'on se propose. Pour la résection partielle d'une diaphyse ou d'un os, une incision droite est la seule convenable (fig. 322, A). Pour l'extirpation totale d'un os long, d'un os court, on fait encore une incision droite, en ajoutant ou non à l'une de ses extrémités ou à toutes deux une petite incision transversale ou oblique, unilatérale ou bilatérale ; d'où les formes ci-contre B. Pour la résection d'un os plat (sternum, voûte du crâne), l'incision cruciale usuelle est moins avantageuse, au point de vue de la cicatrisation, qu'une incision plus ou moins courbe qui donne un lambeau (fig. 323, B'). Enfin, pour la résection des extrémités articulaires, on pratique tantôt une ou deux incisions droites parallèles, tantôt une incision brisée, en escalier, tantôt une incision qui rappelle un croissant ou une lettre de notre alphabet (fig. 323, C). Nous n'avons pas besoin d'ajouter que les éventualités cliniques obligent souvent à modifier plus ou moins la forme ordinaire des incisions, ce qui n'a aucun inconvénient pourvu qu'on ménage les organes importants et que le drainage puisse être fait dans de bonnes conditions, si le drainage est nécessaire.

2e *temps. — Décollement du périoste, des tendons*, etc. — S'il s'agit de la résection partielle d'une diaphyse ou d'un os plat allongé, on écarte une lèvre de l'incision avec un crochet ou avec une érigne, ou avec le pouce et l'index de la main gauche, on prend une rugine droite et l'on procède, par petits coups, au décollement méthodique du périoste sur toute l'étendue de l'incision et aussi loin qu'on le peut dans le sens transversal.

Pour les diaphyses, on est bientôt obligé de remplacer la rugine droite par la rugine coudée et par la sonde-rugine, lesquelles permettent justement de contourner le cylindre osseux, et cela d'autant mieux qu'un aide fait exécuter au membre un mouvement de rotation convenable. Quand le périoste est décollé sur une moitié de la partie qu'on veut enlever, on attaque de même l'autre lèvre de l'incision, et on répète la manœuvre jusqu'à ce que l'os soit entièrement à nu.



Fig. 322. Fig. 323.
Divers types d'incision pour la résection.

Si l'incision est faite pour l'extirpation ou l'énucléation d'un os long, d'un os plat allongé, d'un ou de plusieurs os courts, l'opération s'achève uniquement avec la rugine, c'est-à-dire par le décollement du périoste, des tendons, ainsi que des ligaments et capsules articulaires. Ici, le 3e temps, ablation de l'os, se confond par conséquent avec le 2e ; il n'y a point de section osseuse, il n'y a que dénudation et désarticulation, un véritable *désossement*. Le *modus faciendi* varie avec chaque cas particulier.

Si l'on veut réséquer un os plat (crâne, sternum), dont une seule face est accessible, on ne décolle naturellement le périoste que sur cette face.

Il est rare qu'après avoir dénudé un os long jusqu'à l'union des cartilages d'encroûtement avec les capsules articulaires, on puisse l'enlever tout entier par simple traction sans ouvrir les cavités articulaires.

Si l'on a fait l'incision par une résection articulaire, on désinsère successivement tous les tendons périphériques et la capsule, en maintenant aussi exactement que possible leurs rapports avec le périoste voisin.

En tout cas, quelle que soit la résection en vue, et c'est là une règle constante, il faut éviter de contondre le périoste et de léser sa couche profonde ostéogène pendant les manœuvres de décollement; pour cela, on dirige toujours le tranchant de la rugine vers l'os, en le mordant de façon à conserver sa couche la plus superficielle au-dessous du périoste.

b. *Décollement du périchondre.* — Lorsqu'on veut réséquer un cartilage, un cartilage costal, par exemple, on détache le périchondre avec autant de soin qu'on le fait pour le périoste, c'est-à-dire en *écorçant* la couche super-

ficielle du cartilage, au lieu d'entamer sa membrane d'enveloppe elle-même.

Le périchondre est susceptible, jusqu'à un certain âge de produire un blastème régénérateur ; mais ce blastème n'est du cartilage qu'au début, à une phase transitoire, de sorte que la partie régénérée présente bientôt tous les attributs d'un os ; résultat à peu près aussi satisfaisant au point de vue pratique que si le nouveau cartilage eût été permanent.

3e *temps*. — a. *Ablation de l'os*. — On a vu tout à l'heure que, dans l'énucléation d'un ou de plusieurs os, les deux derniers temps de l'opération se confondent. Il n'en est pas de même dans les autres résections, où l'ablation de l'os constitue un temps final parfaitement distinct.

D'une manière générale, la diérèse de l'os doit se faire exactement à la limite du décollement périostique, sans quoi l'on risquerait quelquefois la nécrose de la partie mise inutilement à découvert.

Les meilleurs moyens de diérèse, quand on a fait la résection d'une diaphyse, sont les scies, et spécialement la scie à chaîne, celle de W. Adams et celle de G. Shrady. Les grandes scies sont encombrantes, exigent des précautions spéciales pour ne pas léser les parties molles, et sont souvent d'un maniement difficile ; nous les avons abandonnées pour notre propre compte, ainsi que la traditionnelle sonde de Blandin. La diaphyse est d'abord divisée en haut par un trait de scie ; puis, pendant qu'un aide fixe le fragment inférieur avec un davier d'Ollier ou de Farabeuf en dehors ou au fond de l'incision, on retranche la partie dénudée de l'os par un autre trait de scie. — Quand cela est possible, la résection diaphysaire doit être faite de manière à respecter les cartilages de conjugaison.

Pour les os plats, tels que la voûte du crâne et le sternum, abstraction faite du trépan, qui est décrit à part, on peut employer le ciseau combiné avec les cisailles et les pinces-gouges. Le ciseau ostéotome est tenu à angle droit pour circonscrire une pièce, quand on veut l'enlever en masse ; il est tenu obliquement quand on veut procéder par éclats, et alors on est libre de faire usage du ciseau de Macewen. La brèche une fois ouverte, on l'agrandit à volonté au moyen des cisailles et des pinces-gouges.

Quand la résection a lieu sur une articulation, on peut procéder de deux manières pour enlever la ou les extrémités osseuses : les sectionner après les avoir luxées successivement hors de l'incision ou à fleur de peau, ou bien les sectionner sur place avant de les luxer et de les détacher entièrement des parties molles qui les environnent. La *luxation préalable* est indiquée pour la décapitation de l'humérus, pour celle du fémur, parce qu'elle est aisée à produire ; elle est aussi très avantageuse pour l'articulation du coude et pour celle du genou. Les moyens de diérèse sont alors les scies : scie à dos mobile, scie à chaîne, scie de Larrey ou de Langenbeck. La *section préalable* sur *place* trouve son application dans les articulations, où l'on éprouverait de trop grandes difficultés à luxer la ou les extrémités osseuses : telles sont l'articulation temporo-maxillaire, la radio-carpienne, la tibio-tarsienne. Pour toutes ces articulations, on aura recours à l'emploi

du ciseau et des scies dites sous-cutanées de W. Adams et de Shrady ; les cisailles rendront aussi quelque service.

b. *Ablation du cartilage*. — Le cartilage, à moins d'être ossifié ou incrusté de sels calcaires, n'exige pas d'autre moyen de diérèse qu'un fort scalpel. La résection se fait en bloc par un double trait.

Soins post-opératoires. — Après l'ablation de l'os ou du cartilage, on s'assure d'abord qu'il ne reste pas de parties malades ou suspectes ; s'il y en a, on complète la résection par l'évidement igné ou autre.

On fait l'hémostase définitive avec des ligatures perdues, avec des pinces à forcipressure ou simplement au moyen d'éponges déjà désinfectées, ou de tampons de gaze, qu'on laisse en place quelques instants ou pendant quarante-huit heures.

On suture complètement les lèvres de l'incision, ou l'on place à demeure un ou plusieurs drains fenêtrés.

Si l'on veut transformer le membre ou une partie du membre en une tige rigide et solide, on rapproche et l'on fixe les surfaces de section comme il sera dit bientôt à l'article *Ostéo-Synthèse*. Si, au contraire, la formation d'une néarthrose est à désirer, on soumet le membre à la *distraction* permanente (bande ou tube élastique, poids, etc.).

Enfin, dans les deux cas, on assure l'immobilité du membre en le plaçant dans une gouttière de fil de fer, de feutre plastique, dans un étui plâtré ou silicaté à fenêtre, etc.

B. — RÉSECTIONS TEMPORAIRES OU OSTÉOPLASTIQUES

Ces résections, qui sont plutôt des ostéotomies à ciel ouvert, ont pour but de faciliter l'accès de certaines cavités ou de certains organes profondément situés, et consistent à mobiliser en bloc une étendue donnée des parties molles et d'os, puis à remettre le tout en place dès que l'opération fondamentale est terminée. Ce sont donc toujours des opérations préliminaires.

A part le décollement du périoste ou du périchondre qui n'a naturellement plus ici sa raison d'être, on se comporte pour la diérèse des parties molles et des parties dures, comme dans les résections proprement dites, et l'on a recours aux mêmes moyens.

II

DES RÉSECTIONS EN PARTICULIER

A. — TÊTE

Voute du crane. — *Résection définitive*. — Indiquée pour la carie du crâne, pour l'ablation de certains néoplasmes malins, pour l'évacuation d'abcès ou d'épanchements sanguins intra-craniens, pour des fractures fissuraires, ou à fragments multiples, pour l'extraction de certains corps étrangers, etc. Mêmes indications, du reste, que celles de la trépanation proprement dite du crâne.