rieur de l'apophyse ptérygoïde, lorsqu'on termine la résection par l'ostéoclasie des attaches ptérygoïdienne et ethmoïdale.

Elle est indiquée soit comme opération finale, dans l'ostéite suppurée, dans la nécrose, dans les néoplasmes malins ou non du maxillaire, soit comme opération préliminaire pour l'ablation ou la destruction d'un polype naso-pharyngien, quand on veut avoir une large voie et que la tumeur se prolonge particulièrement vers le côté.

Procédé. — On peut lui assigner cinq temps principaux :

1° L'incision des parties molles extérieures et la mise à nu du maxillaire ;

2° La section de l'attache malaire, puis celle de l'attache frontale, ou *vice versâ* ;

3° L'incision transversale du voile du palais et l'incision antéro-postérieure para-médiane de la membrane fibro-muqueuse de la voûte palatine osseuse ;

4° L'extraction de la dent incisive moyenne correspondante, et la section de la voûte osseuse.

5° La fracture des attaches ethmoïdale et ptérygoïdienne et l'incision des parties molles qui retiennent encore la tubérosité maxillaire.

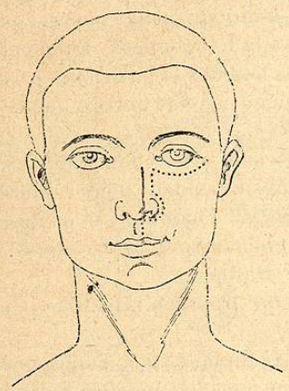

Fig. 338. — Incision de Nélaton (ligne pointillée) pour la résection totale du maxillaire supérieur.

1er *temps*. Incision de Nélaton. — C'est la meilleure des très nombreuses incisions qui ont été recommandées.

Faire à fond une incision brisée qui commence à l'extrémité externe du rebord orbitaire inférieur, suit ce rebord jusqu'à son extrémité interne, descend de là sur le côté du nez, contourne exactement celle du nez, passe horizontalement devant la narine jusqu'au-dessous de la sous-cloison, puis descend dans la gouttière sous-nasale en divisant complètement la lèvre supérieure (fig. 338).

A grands traits de bistouri détacher le lambeau ainsi formé de la face antérieure du maxillaire, puis de sa face postérieure et externe, jusqu'à ce que toute la tubérosité soit découverte et qu'on sente bien du doigt au fond l'aile externe de l'apophyse ptérygoïde.

Détacher par transfixion le bord postérieur de la narine, puis l'aile et le côté du nez en rasant avec la pointe du bistouri le bord antérieur du maxillaire jusqu'au-dessous de l'os nasal.

Avec la rugine, pendant qu'un aide protège l'œil au moyen d'une cuiller à café ou d'un écarteur plein, détacher le périoste du plancher de l'orbite d'un côté à l'autre, jusqu'à une profondeur de 2 centimètres au moins en dehors, de 1 centimètre en dedans, ce qui est facile, vu la faible adhérence

du périoste. Enfin rechercher sur le plancher, à 12 millimètres environ en arrière du rebord orbitaire, le nerf sous-orbitaire qu'on reconnaît aux caractères physiques des nerfs en général, et à sa direction vers le trou sous-orbitaire ; le diviser dans la gouttière avec la pointe du bistouri, ou après l'avoir soulevé sur un crochet.

2e *temps*. — Avec la scie à guichet de Larrey ou celle de Shrady, scier le corps de l'os malaire, d'avant en arrière dans une direction verticale ou oblique, en dehors du tubercule malaire mais seulement sur une profondeur de 5 millimètres ; puis achever la section d'un coup de cisailles, une branche étant appliquée sur le sillon déjà fait et l'autre sur la face postérieure de l'os (fig. 339).

Sectionner l'apophyse montante au-dessous de l'os nasal par un autre coup de cisailles, une branche étant introduite dans la fosse nasale et l'autre placée sur la face externe de l'apophyse.

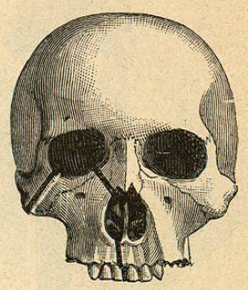

Fig. 339. — Lignes de diérèse osseuse (traits pleins, au côté droit de la figure) : section palatine, section maxillaire, section malaire.

3e *temps*. — Après avoir reconnu avec l'index gauche le bord postérieur de la voûte palatine osseuse, transpercer le voile du palais de bas en haut, près de l'épine nasale, avec la pointe du bistouri et le diviser transversalement jusqu'au crochet de l'apophyse ptérygoïde.

Diviser d'arrière en avant, à 4 millimètres de la ligne médiane, jusqu'au collet de l'incisive moyenne correspondante, la muqueuse de la voûte palatine osseuse.

4e *temps*. — Extraire avec un davier l'incisive moyenne. Avec la scie de Larrey, mais dans une profondeur de 5 millimètres seulement, entamer l'arcade dentaire, à l'entrée de la narine, suivant une ligne antéro-postérieure qui passe par le milieu de l'alvéole mise à nu ; puis, avec des cisailles à mors longs et étroits dont l'un est appliqué sur le trait de scie, le long du plancher nasal, et l'autre au-dessous de la voûte palatine, sectionner celle-ci d'un seul coup.

5e *temps*. — Placer une branche du davier de Farabeuf sur le plancher orbitaire et l'autre sous l'arcade dentaire, faire basculer brusquement en bas le bloc maxillaire pour fracturer ses attaches ethmoïdale et ptérygoïdienne (fig. 340) ; l'attirer à soi en le tordant légèrement en dehors, et achever sa séparation par la division des parties molles qui le retiennent encore (muscle ptérygoïdien externe, partie externe du voile du palais, nerf grand palatin) (fig. 341).

Hémostase définitive : ligature des bouts de l'artère labiale supérieure, de la faciale, quelquefois de la palatine supérieure devant l'apophyse ptérygoïde ; tamponnement de la cavité avec une masse de bandelettes de gaze

iodoformée, dont les chefs sortent par la narine, et, quelquefois auparavant cautérisation destructive de la cavité avec le cautère Paquelin.

Après l'opération, on fait passer par l'autre narine une sonde œsophagienne molle de Krishaber qu'on laisse à demeure pour alimenter le malade ; ce dernier doit, en outre, se rincer souvent la cavité bucco-pharyngienne avec une solution antiseptique (non toxique). C'est grâce à cette précaution et au tamponnement iodoformé que la broncho-pneumonie septique, qui faisait naguère tant de victimes, deviendra au moins beaucoup plus rare, si elle ne disparaît entièrement.

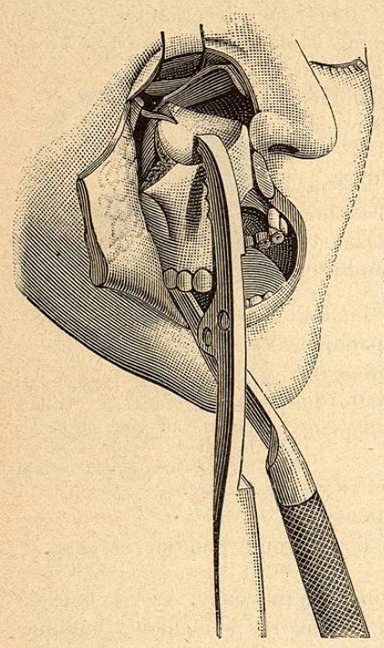

Fig. 340. — Résection totale d'un maxillaire supérieur. Manœuvre pour enlever le maxillaire réséqué (Farabeuf).

Modifications du procédé indiqué. — Ces modifications se rattachent à chacun des cinq temps de l'opération.

1er *temps*. — Ainsi, quand la résection a lieu pour une tumeur du maxillaire et que cette tumeur siège du côté de la tubérosité, l'incision brisée ordinaire peut ne pas suffire : on prolonge alors, en dehors vers la tempe, l'incision périorbitaire et l'on fend plus ou moins la commissure labiale.

Si la résection est faite pour une ostéite ou comme une opération préliminaire, il y a avantage à conserver le périoste sous le lambeau facial, et alors, on le décolle d'après les règles ordinaires.

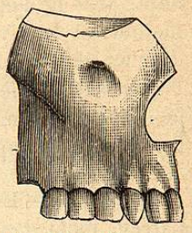

Fig. 341. — Résection totale d'un maxillaire supérieur. Résultat : bloc obtenu.

2e *temps*. — Dans les mêmes cas aussi, au lieu de sacrifier la membrane fibro-muqueuse de la voûte palatine, on fait bien de mettre à profit la pratique de B. v. Langenbeck qui consiste : 1° à diviser cette membrane en quart de cercle le long du bord interne de l'arcade alvéolaire, depuis l'intervalle des deux incisives moyennes jusqu'au crochet de l'apophyse ptérygoïde ; 2° à la décoller avec l'élévatoire de Langenbeck (ou avec nos rugines françaises) d'avant en arrière et de dehors en dedans jusqu'à la ligne médiane de la voûte, tout en respectant sa continuité avec la muqueuse de la face inférieure du voile du palais ; 3° à diviser transversalement, par en bas derrière la voûte osseuse, la muqueuse de la face supérieure du voile ; 4° quand le bloc maxillaire est enlevé, à suturer avec la muqueuse gingivo-génienne le

contour de la fibro-muqueuse palatine. On a de la sorte un plancher membraneux qui sépare encore la bouche de la fosse nasale, et qui vaut mieux que le meilleur des obturateurs, alors même que la conservation du périoste ne s'accompagnerait pas de la régénération osseuse.

Nous avons eu plusieurs fois recours nous-même à l'uranoplastie de Langenbeck, notamment en 1891 ; les résultats ont été des plus satisfaisants. Le Prévost (du Havre), Berger, Peyrot ont fait, depuis, des opérations semblables, Peyrot[1] a récemment insisté sur les avantages de cette modification de la résection du maxillaire, modification qui est connue depuis longtemps, et que nous avions déjà indiquée dans la première édition de cet ouvrage.

C'est également pour reconstituer la voûte palatine que Bardenheuer[2] a utilisé la cloison du nez en la détachant en avant, puis en la renversant par fracture sous la brèche, et en la suturant d'une part au voile, d'autre part à la muqueuse de la joue. On n'observe, à la suite, aucune altération de la voix ni de la forme du nez.

3e *temps*. — La section de l'os malaire se fait encore généralement avec la scie à chaîne. On cherche d'abord l'extrémité antérieure de la fente sphéno-maxillaire qui est à 2 centimètres en arrière du rebord orbitaire et qui a une largeur moyenne de 3 millimètres seulement. On y passe une aiguille extrêmement courbe, armée d'un fort fil, et on fait ressortir la pointe de l'aiguille au-dessous de l'os malaire. On noue au fil l'extrémité nue de la scie à chaîne, on tire le fil en bas et en dehors, et l'on engage la chaîne dans la fente sphéno-maxillaire en s'assurant bien *qu'elle est de champ* et non en travers, *les dents en avant*. On coupe le nœud du fil, on met la poignée et l'on scie l'os malaire.

L'emploi de la scie à chaîne n'est pas toujours possible ; la fente peut être trop étroite et pratiquement nulle. En outre, il n'est pas facile de passer l'aiguille, et l'on perd ainsi un temps plus ou moins considérable. Le mode de diérèse mixte que nous avons indiqué (tracé de la voie avec une petite scie et section complémentaire avec de bonnes cisailles) dispense de toute recherche, de toute manœuvre préliminaire, est applicable à tous les cas et se distingue par sa rapidité, en même temps que le résultat est bon.

3e *et* 4e *temps*. — Les mêmes critiques s'adressent à la section de l'apophyse montante de la voûte palatine au moyen de la scie à chaîne.

5e *temps*. — Pour détacher la tubérosité maxillaire d'avec l'apophyse ptérygoïde, on a conseillé tour à tour le ciseau (Gensoul), la scie à chaîne (Chassaignac), des cisailles à mors recourbés (Mazettini). Mais ces moyens de diérèse sont d'une application trop difficile ou divisent trop nettement les nombreux vaisseaux (artères et plexus veineux) qui se trouvent au niveau de la fente ptérygo-maxillaire. L'ostéoclasie est beaucoup plus simple, et

[1] Peyrot. *Soc. de chir.*, p. 1084, 30 nov. 1898.
[2] Wildt. *Centr. f. Chir.*, n° 18, 1897.

l'arrachement qui l'accompagne a certainement quelque efficacité hémostatique.

b. *Résection totale bilatérale.* — Il s'agit d'enlever deux maxillaires à la fois ; opération exécutée pour la première fois, en 1844, par J. Heyfelder.

Procédé de l'auteur. — *Cinq temps :* 1° L'incision des parties molles extérieures et la mise à nu des maxillaires ;

2° La section isolée des deux attaches malaires, puis celles des deux attaches frontales ;

3° L'incision transversale du voile du palais ;

4° La section de la cloison des fosses nasales, qu'il faut conserver pour soutenir le nez ;

5° La fracture des deux attaches ethmoïdales et des deux attaches ptérygoïdiennes à la fois, et l'incision des parties molles qui retiennent encore les tubérosités maxillaires.

Fig. 342. — Résection totale des deux maxillaires supérieurs.
aa, incisions droite et gauche se confondant en *b*.

1er *temps.* — Faire l'incision d'un côté comme pour la résection totale unilatérale, et la répéter de l'autre côté en l'unissant à la partie labiale médiane de la précédente au-dessous même de la sous-cloison du nez (fig. 342, *aa' b*).

Détacher successivement les deux lambeaux ; détacher les narines et les côtés du nez de leur encadrement osseux, *ouverture pyriforme* des auteurs étrangers, jusqu'au bord inférieur des os nasaux.

Décoller le périoste du plancher orbitaire et diviser le nerf sous-orbitaire.

2e *temps.* — Sectionner chaque attache malaire, puis chaque apophyse montante comme il a été déjà dit.

3e *temps.* — Inciser transversalement le voile du palais, du crochet d'une apophyse ptérygoïde au crochet de l'autre.

4e *temps.* — Avec la scie de Larrey introduite dans une fosse nasale jusqu'à l'épine nasale postérieure, c'est-à-dire jusqu'à une profondeur de 5 centimètres et demi environ, et appliquée sur la face correspondante de la cloison nasale, sectionner cette cloison dans toute sa longueur, au ras du plancher.

5e *temps.* — Fracturer par bascule les attaches ethmoïdale et ptérygoïdienne au moyen de deux daviers de Farabeuf appliqués sur chaque maxillaire de la façon déjà indiquée et manœuvrés simultanément avec les deux mains. Si on emploie, faute d'outillage double, un davier de Farabeuf et un davier d'Ollier, embrasser avec le premier toute la hauteur d'un maxillaire

et avec le second l'apophyse malaire seulement de l'autre maxillaire, un mors étant placé sur le rebord orbitaire et l'autre au-dessous et en dedans du tubercule malaire.

Attirer à soi tout le bloc, confier un davier à un aide et diviser les parties molles à droite, puis à gauche jusqu'à ce que le bloc soit entièrement libéré (fig. 343).

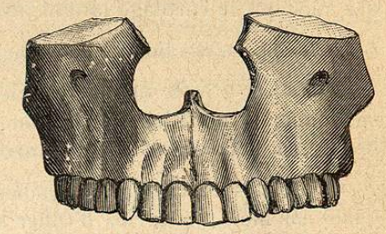

Fig. 343. — Résection totale des deux maxillaires. Résultat : bloc obtenu.

c. *Résections partielles* : a'. *Résection sous-orbitaire d'un maxillaire.* — On enlève tout le maxillaire, sauf le plancher de l'orbite.

Procédé : 1er *temps.* — Faire à fond une incision qui commence sur le côté du nez, à la hauteur du trou sous-orbitaire, — en tout semblable à la partie naso-labiale de l'incision de Nélaton (fig. 344, côté droit de la figure).

Dénuder la face antérieure sous-orbitaire, l'apophyse malaire et la tubérosité du maxillaire.

Détacher la narine et le côté du nez jusqu'au haut de l'incision cutanée.

2e *temps.* — Avec la scie de Shrady ou une autre scie, diviser l'apophyse malaire de bas en haut, au niveau du tubercule malaire, jusqu'à la hauteur du trou sous-orbitaire.

Avec un ciseau ostéotome et le maillet, diviser transversalement la façade du maxillaire depuis le haut de la section osseuse précédente jusqu'à la fosse nasale, puis enfoncer le sinus maxillaire.

Fig 344. — A droite (par rapport à la figure), incision pour la résection sous-orbitaire d'un maxillaire. — A gauche, incision pour la résection sus-palatine d'un maxillaire.

3e et 4e *temps.* — Faire comme pour la résection totale unilatérale.

5e *temps.* — Fracturer par bascule les attaches ethmoïdales et ptérygoïdienne au moyen d'un davier d'Ollier dont un mors est engagé dans le sinus et l'autre appliqué sous et derrière l'arcade dentaire.

b'. *Résection sous-orbitaire des deux maxillaires.* — Le procédé à suivre est une combinaison du précédent (1er, 2e et 5e temps), avec celui de la résection totale bilatérale (3e et 4e temps).

c'. — *Résection sus-palatine d'un maxillaire.* — On enlève tout le maxillaire, sauf la voûte palatine.

Procédé : 1er *temps*. — Faire à fond une incision semblable à celle de Nélaton, mais en l'arrêtant au bord inférieur de l'aile du nez, sans toucher à la lèvre supérieure (fig. 344, côté gauche de la figure).

Dénuder le maxillaire, puis le plancher de l'orbite, et détacher l'aile du nez ainsi que le cartilage latéral jusqu'au-dessus de l'os nasal.

2e *temps*. — Sectionner les attaches malaire et frontale.

3e *temps*. — Avec une petite scie de W. Adams ou une autre analogue, sectionner le maxillaire horizontalement au niveau du plancher nasal, de dehors en dedans, et d'avant en arrière.

4e *temps*. — Fracturer les attaches ptérygoïdienne et ethmoïdale, en appliquant un mors du davier d'Ollier sur les cornets et l'autre en arrière et au-dessous du tubercule malaire, et en ébranlant le bloc à droite et à gauche.

d'. *Résection sus-palatine des deux maxillaires*. — Le procédé consiste simplement à faire l'opération précédente d'un côté, puis de l'autre.

e'. *Résection alvéolaire d'un maxillaire*. — Indiquée dans certains cas d'ostéite suppurée, de nécrose, d'épulis.

Procédé : 1er *temps*. — Il varie suivant qu'on conserve ou non le périoste. Si le périoste est sacrifié, pendant qu'un aide relève fortement avec un crochet la commissure labiale, inciser la membrane fibro-muqueuse, d'abord au niveau des culs-de-sac gingivo-génien et gingivo-labial depuis l'aile externe de l'apophyse ptérygoïde jusqu'à la base de l'épine nasale antérieure, puis depuis l'épine nasale jusqu'à l'intervalle des incisions moyennes. Si l'on garde le périoste, circonscrire les dents en dehors et en dedans par une incision qui passe à 3 millimètres de leurs collets, ajouter en avant une incision verticale qui commence à l'épine nasale antérieure et se prolonge jusqu'à 1 centimètre et demi en arrière de l'intervalle des deux incisives moyennes ; puis décoller le périoste sur une largeur suffisante.

Sur la voûte palatine osseuse, faire également à fond une incision droite qui aille d'abord du chochet de l'apophyse ptérygoïde jusqu'à 1 centimètre et demi en arrière de l'intervalle des incisions moyennes, et qui, de là, se prolonge directement jusqu'à cet intervalle.

2e *temps*. — Extraire toutes les dents à partir de l'incisive moyenne correspondante, y compris cette incisive.

3e *temps*. — Avec la scie de Larrey, diviser l'arcade dentaire de bas en haut, jusqu'à l'épine nasale d'une part, jusqu'à 1 centimètre et demi en arrière de l'intervalle des incisives moyennes d'autre part. Enfin, scier l'arcade de dehors en dedans en dirigeant obliquement le trait vers la voûte palatine.

On pourrait aussi se servir de cisailles coudées, en commençant tout à fait en arrière.

f'. *Résection alvéolaire des deux maxillaires*. — On fait l'opération d'un côté, puis on la répète de l'autre côté, suivant le procédé précédent.

g'. *Résection de toute la voûte palatine*. (Opération de l'auteur, 1886.) — Nous proposons d'enlever toute la voûte, comme opération préliminaire, au lieu d'enlever seulement la partie médiane de sa moitié postérieure à l'exemple de Nélaton, lorsqu'on jugera que cette dernière opération ne donne pas assez de jour, et lorsqu'on s'est décidé à attaquer un polype naso-pharyngien par la voie palatine.

Procédé : 1er *temps*. — Diviser la membrane fibro-muqueuse d'abord par une incision transversale qui va d'une saillie canine à l'autre en passant à la base de l'épine nasale ; puis, par une incision verticale qui va de cette épine à l'intervalle des incisions moyennes. Décoller à droite et à gauche les deux lambeaux quadrilatères, et détacher les narines de chaque côté de l'épine.

2e *temps*. — Diviser la membrane fibro-muqueuse de la voûte depuis l'épine nasale postérieure jusqu'à l'intervalle des incisions moyennes. Diviser transversalement par transfixion le voile du palais, depuis le crochet d'une apophyse ptérygoïde jusqu'au crochet de l'autre, et décoller à droite et à gauche la muqueuse palatine, en avant jusqu'aux canines, en arrière jusqu'aux crochets ptérygoïdiens.

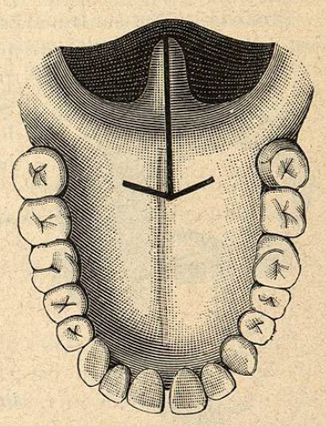

Fig. 345. — Incision de Nélaton pour la résection palatine.

3e *temps*. — Extraire les deux canines et sectionner la cloison des fosses nasales près du plancher avec la scie de Larrey, sous bénéfice de résection plus ou moins étendue.

4e *temps*. — Enlever la voûte par deux traits de la même scie placés suivant deux lignes qui iraient des alvéoles canines aux crochets ptérygoïdiens ; ou bien entamer l'arcade dentaire avec la scie dans le même sens, et achever la diérèse par deux coups de cisailles.

Hémostase : les deux artères palatines supérieures.

On ne fendrait le voile du palais que dans le cas de nécessité absolue.

Après l'opération, on réunira par suture les deux lambeaux antérieurs entre eux et les deux lambeaux palatins également entre eux.

h'. *Résection palatine de Nélaton*. — Procédé : 1er *temps*. — Diviser le voile du palais, y compris la luette, sur la ligne médiane, et prolonger l'incision à fond sur la voûte palatine, dans l'étendue de 2 centimètres.

2e *temps*. — A l'extrémité antérieure de l'incision palatine, de chaque côté ajouter une incision de 1 centimètre qui se porte en dehors et un peu en arrière (fig. 345). Puis, décoller à droite et à gauche les lambeaux fibro-muqueux de la voûte, en maintenant leur continuité avec la muqueuse inférieure du voile, mais en divisant transversalement la muqueuse supérieure du voile contre le bord postérieur de la voûte.

3e *temps*. — A l'extrémité externe de chaque incision antérieure pratiquer un trou au moyen d'un perforateur. Avec les cisailles de Liston, diviser obliquement d'avant en arrière le pont intermédiaire aux trous et la partie sous-jacente du vomer ; puis, si la voûte n'a pas éclaté derrière les cisailles, diviser aussi chaque côté du quadrilatère osseux mis à nu.

La petite scie d'Adams ou celle de Larrey est ici bien supérieure aux cisailles de Liston ; elle est plus commode à manier et donne une section plus régulière. — C. Gussenbauer préfère le ciseau, avec lequel il fait sauter la voûte palatine, procédé le plus expéditif de tous.

i'. *Résection pariéto-maxillaire antérieure*. — Au lieu de perforer, de térébrer, de trépaner le sinus maxillaire, il peut être quelquefois indiqué d'enlever toute ou presque toute sa paroi antérieure.

Procédé. — Diviser transversalement à fond la membrane fibro-muqueuse depuis la fossette myrtiforme jusque derrière la saillie de l'apophyse malaire ; puis, sur les extrémités de cette incision abaisser deux petites incisions verticales, et décoller le lambeau quadrilatère ainsi obtenu aussi haut qu'on le pourra.

Circonscrire avec le ciseau toute la face antérieure du sinus et l'enlever.

Fig. 346. — Résection totale temporaire d'un maxillaire par le procédé de J. Roux-Fontan.

B. — Résection temporaire

a. *Résection totale unilatérale*. — Procédé de J. Roux-Fontan (de Toulon).

1° Incision horizontale (ou à peu près) de 1 centimètre sur les parties molles qui recouvrent l'apophyse orbitaire externe et section de cette apophyse avec le ciseau à froid (fig. 346).

2° Section analogue de l'arcade zygomatique à travers une petite incision verticale de moins de 1 centimètre de haut.

3° Incision des parties molles depuis l'extrémité interne du rebord orbitaire jusque dans l'orifice buccal, en suivant le tracé de l'incision de Nélaton (voir ci-dessus) ; puis section de l'apophyse montante du maxillaire supérieur avec la scie à chaîne ou le ciseau.

4° Extraction de la deuxième incisive : incision médiane antéro-postérieure de la muqueuse de la voûte palatine ; section médiane de cette voûte au moyen du ciseau qu'on engage obliquement à travers l'alvéole de la deuxième incisive ; la fissure initiale tombe sur la suture inter-maxillaire.

5° Séparation de la tubérosité maxillaire d'avec l'apophyse ptérygoïde à l'aide d'une gouge placée verticalement en arrière de la dernière grosse molaire et sur laquelle on frappe un ou deux coups de maillet.

6° Division totale médiane du voile du palais.

7° Faire fortement levier dans la fissure inter-maxillaire pour luxer et relever en dehors tout l'énorme lambeau osseux et charnu que l'on a circonscrit. « On obtient ainsi une vaste brèche qui met à jouer tout le pharynx nasal et buccal. »

8° L'extirpation du polype naso-pharyngien faite, rapprocher les parties et placer des sutures osseuses, d'abord à l'apophyse montante du maxillaire, puis entre les dents incisives ; pousser une petite cale de liège ou de gutta-percha entre les dernières molaires, enfin réunir les parties molles avec le plus grand soin.

Par le procédé de Roux ainsi modifié, Fontan[1] a obtenu un remarquable succès sur un garçon de seize ans : trois mois après l'opération, le maxillaire était absolument solide, sans trace de nécrose ni d'ostéite ; six mois après, aucune récidive, aucune déformation de la face, et cicatrice peu visible. Au lieu de diviser transversalement, comme Roux le conseille, le voile du palais, Fontan l'a sectionné sur la ligne médiane, afin de faciliter davantage l'exérèse du polype, et de pouvoir mieux surveiller la récidive. On fait plus tard la staphylorraphie. — Sédillot avait déjà fait une opération analogue ; son malade mourut de syncope immédiatement après l'opération.

Procédé de l'auteur (1886) : 1er *temps*. — Faire l'incision des parties molles extérieures comme pour la résection définitive totale unilatérale. Mais point de dissection du lambeau.

Dénuder le plancher de l'orbite et détacher la partie correspondante du nez à la manière ordinaire.

2e *temps*. — Avec une rugine droite d'Ollier décoller le périoste et les parties molles adjacentes, *en forme de tunnel*, sur la face externe de l'os malaire, depuis le rebord orbitaire jusqu'au tubercule malaire ; glisser dans le tunnel la petite scie de Shrady ou une autre analogue et sectionner d'avant en arrière et un peu de bas en haut toute l'épaisseur de l'os malaire qui est de 10 à 12 millimètres. Achever la section du plancher orbitaire par un coup de ciseau dirigé vers l'extrémité antérieure de la fente sphéno-maxillaire qui est à 2 centimètres du rebord orbitaire.

Sectionner avec les cisailles l'apophyse montante.

3e, 4e et 5e *temps*. — Faire comme pour la résection définitive. Après la fracture des attaches ptérygoïdienne et ethmoïdale, attirer à soi le maxillaire

[1] Fontan. *Congr. fr. de chir.*, 17 mars 1891, et in thèse de Servel, Montpellier, 1888.